ELSEVIER
URBAN & FISCHER

Под редакцией Р. Путца и Р. Пабста

Sobotta

Атлас анатомии человека

Том 1

Голова. Шея. Верхняя конечность

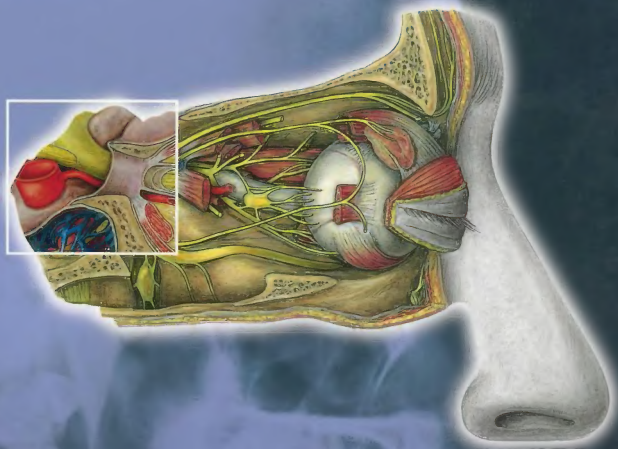

ВПЕРВЫЕ
НА ТРЕХ ЯЗЫКАХ
русский
латинский
английский

Том 1

001 ▸ Общая анатомия
General anatomy

001 Поверхность тела Surface | 006 Опорно-двигательный аппарат Locomotor system

032 ▸ Голова
Head

032 Поверхность тела Surface | 033 Скелет Skeleton | 064 Мышцы Muscles | 074 In… Ip…

118 ▸ Шея
Neck

118 Поверхность тела, с. 32 Surface p. 32 | 118 Скелет Skeleton Vol. II | 118 Nu… Ns…

157 ▸ Верхняя конечность
Upper limb

157 Поверхность тела Surface | 158 Скелет Skeleton | 178 Мышцы Muscles | 214 In… Ip…

258 ▸ Головной мозг
Brain

258 Кровеносные сосуды Blood vessels | 264 Основание черепа Cranial base | 266 Чв… Fa…

352 ▸ Глаз
Eye

352 Поверхность тела Surface | 353 Скелет Skeleton | 354 Веки Eyelids | 356 Слё… Lacri…

379 ▸ Ухо
Ear

379 Обзор Overview | 380 Наружное ухо Outer ear | 383 Среднее ухо Middle ear | 3… H…

Том 2

001 ▸ Спина
Back

001 Поверхность тела Surface | 002 Скелет Skeleton | 026 Мышцы Muscles | 035 Tr… Ip…

046 ▸ Стенки грудной и брюшной полостей
Thoracic and abdominal walls

046 Поверхность тела Surface | 047 Скелет Skeleton | 052 Мышцы Muscles | 064 Fa… In…

074 ▸ Органы грудной полости
Thoracic viscera

074 Сердце Heart | 090 Трахея Trachea | 092 Легкие Lungs | 104 Пищевод Oesophagus | 12… Ty…

128 ▸ Органы брюшной полости
Abdominal viscera

128 Желудок Stomach | 134 Тонкая кишка Small intestine | 138 Толстая кишка Large intestine | 14… Le… Li…

182 ▸ Органы полости таза и забрюшинного пространства
Pelvic viscera and retroperitoneal space

182 Почка Kidney | 189 Надпочечник Suprarenal gland | 190 Мочевой пузырь Urinary bladder

262 ▸ Нижняя конечность
Lower limb

262 Поверхность тела Surface | 263 Скелет Skeleton | 306 Мышцы Muscles | 344 In… Ip…

Структура томов 1 и 2

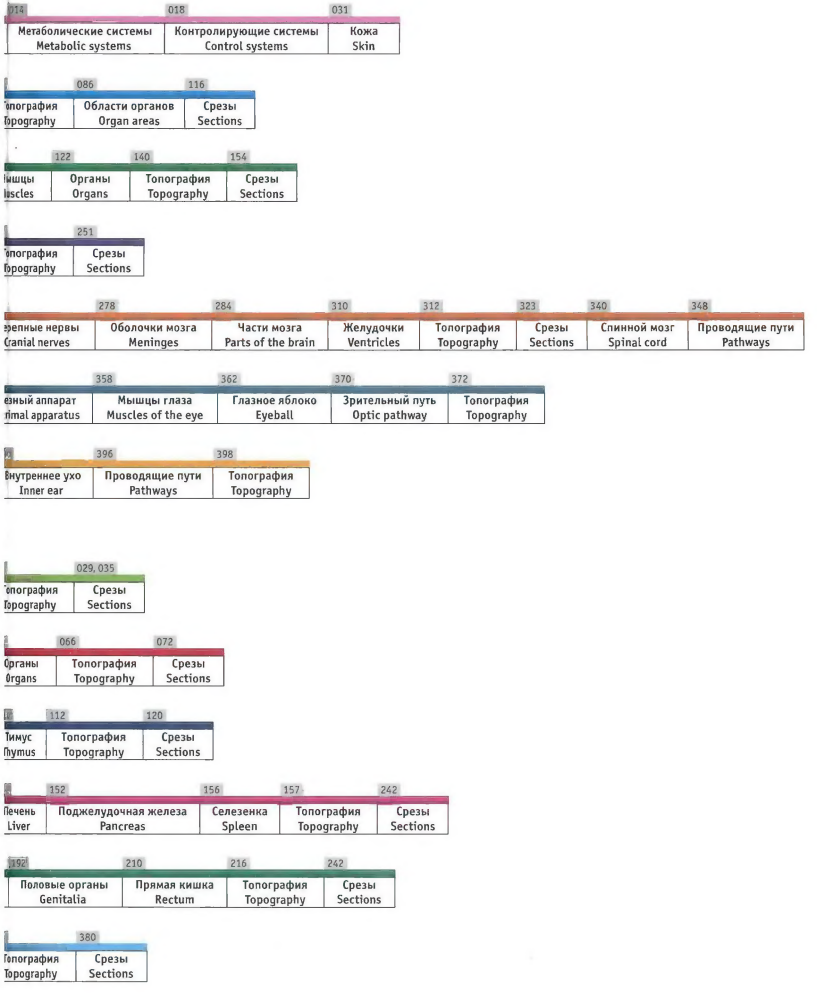

Sobotta

Атлас анатомии человека

Том 1

Голова. Шея. Верхняя конечность

Sobotta

Atlas der Anatomie des Menschen

Herausgegeben von R. Putz und R. Pabst
unter Mitarbeit von Renate Putz

Band 1
Kopf, Hals, obere Extremität

22, neu bearbeitete Auflage
727 farbige Tafelbilder mit 1070 Einzelabbildungen

URBAN & FISCHER
München · Jena

Sobotta

Атлас анатомии человека

В двух томах

Под редакцией Р. Путца и Р. Пабста
при участии Ренаты Путц

Том 1
Голова. Шея. Верхняя конечность

727 цветных иллюстраций
1070 рисунков

ELSEVIER

Рид Элсивер
Москва
2010

УДК 611(084.4)
ББК 28.706я6
S-70

Данное издание представляет собой перевод
оригинального издания **Sobotta. Atlas der Anatomie des Menschen**
под редакцией **R. Putz** и **R. Pabst**. Перевод опубликован
по контракту с издательством Elsevier GmbH

Перевод и научное редактирование
Доктор медицинских наук, профессор, заведующий кафедрой анатомии человека
Российского государственного медицинского университета
Владислав Васильевич Куликов

S-70 **Sobotta. Атлас анатомии человека** [Текст]/ Под ред. Р. Путца, Р. Пабста; пер. с англ., под ред. В.В. Куликова. В 2 т. Том 1: Голова. Шея. Верхняя конечность. — М. : Рид Элсивер, 2010. — 432 с. : ил. : 24,8 см. — Перевод изд. Sobotta. Atlas der Anatomie des Menschen / Herausgegeben von R. Putz, R. Pabst. — ISBN 978-5-91713-056-9.

«Атлас анатомии человека», созданный Йоханнесом Соботта, директором Анатомического института Боннского университета, и изданный впервые более ста лет назад, стал для многих поколений врачей самым фундаментальным источником сведений по макроскопической анатомии, а также ценнейшим справочником для студентов, проходящих обучение клиническим дисциплинам, и врачей, получающих постдипломное образование. В новое издание, детально освещающее всю макроскопическую анатомию и содержащее около 2000 иллюстраций высокого качества, включены более 200 новых рисунков, в первую очередь клинического характера, в том числе изображения, созданные с помощью новых методов визуализации (рентгенография, МРТ, КТ и т.д.), эндоскопические картины, интраоперационные цветные фотографии внутренних органов, изображения больных с типичными параличами и т.п. Атлас построен по регионарному принципу, что соответствует темам учебных сертификационных циклов. Упрощенные схемы вводного характера и общие обзоры помогают понять более сложные рисунки и связи. Ко второму тому атласа прилагается брошюра с таблицами по мышцам, суставам и нервам, содержащими краткую информацию об их анатомии и функциях.

Издание в полной мере соответствует реформированному учебному плану высшего медицинского образования, в котором особое значение придается клинической направленности преподавания доклинических дисциплин.

УДК 611(084.4)
ББК 28.706я6

«Sobotta. Атлас анатомии человека» в русской редакции
состоит из 2 томов и приложения (включено в том 2)
Том 1: Голова. Шея. Верхняя конечность
Том 2: Туловище. Внутренние органы. Нижняя конечность

Предупреждение. Все права, включая перевод, защищены. Никакая часть данного издания не может быть воспроизведена, помещена в поисковую систему или передана в любой иной форме или любым иным способом, в том числе посредством электронных носителей, механически, фотокопированием, записью и т.п., без предварительного письменного разрешения издателя.

ISBN 978-5-91713-056-9 (рус.) Том 1
ISBN 978-3437-444-005 (нем.) Vol. 1

© Elsevier GmbH, München, 2006
© ООО «Рид Элсивер», ООО «Логосфера»,
перевод, оформление русского издания, 2010

Sobotta

Атлас анатомии человека

Том 1
Голова. Шея. Верхняя конечность

«Атлас анатомии человека» создан Йоханнесом Соботта (Johannes Sobotta), профессором анатомии, директором Анатомического института Боннского университета, Германия

Немецкие издания атласа
1-е изд.: 1904–1907
2–11-е изд.: 1913–1944
12-е изд.: 1948
13-е изд.: 1953
14-е изд.: 1956
15-е изд.: 1957
16-е изд.: 1967
17-е изд.: 1972
18-е изд.: 1982
19-е изд.: 1988
20-е изд.: 1993
21-е изд.: 2000
22-е изд.: 2006

Издания атласа на других языках
Английское издание (с английской терминологией), Williams & Wilkins
Английское издание (с латинской терминологией), Elsevier GmbH, Urban & Fisher
Арабское издание, Дамаск
Венгерское издание, Будапешт
Греческое издание, Афины
Датское издание, Хоутен
Индонезийское издание, Джакарта
Испанское издание, Буэнос-Айрес/Мадрид
Итальянское издание, Турин
Китайское издание, Тайвань
Китайское издание (упрощенная версия), Сингапур
Корейское издание, Сеул
Польское издание, Вроцлав
Португальское издание (с английской терминологией), Рио-де-Жанейро
Португальское издание (с латинской терминологией), Рио-де-Жанейро
Турецкое издание, Стамбул
Французское издание, Париж
Хорватское издание, Ястребарско
Японское издание, Токио

Редакторы

Доктор медицины, профессор Рейнхард Путц

Родился в Инсбруке (Австрия). Изучал медицину в университете Инсбрука. Работал ассистентом, доцентом, консультантом в Анатомическом институте университета, руководил Анатомическими институтами университетов Фрайбурга и Мюнхена. В течение ряда лет был президентом Европейской ассоциации клинических анатомов, председателем Общества анатомов. Первый проректор Мюнхенского университета Людвига-Максимилиана. Член Германской Академии естествоиспытателей и врачей (Леопольдина).

Область научных исследований и интересов

- Функциональная анатомия пассивной части опорно-двигательного аппарата
- Эволюция и функциональная анатомия позвоночного столба
- Морфофункциональные отношения суставов
- Прикладная анатомия (анатомические основания в ортопедии, хирургии, радиологии)
- Вопросы содержания и плана высшего медицинского образования
- Внедрение в университетах дидактических обучающих программ

Доктор медицины, профессор Рейнхард Пабст

Родился в Позене. Изучал медицину в Ганноверской высшей медицинской школе и в Глазго (Шотландия). Работал научным сотрудником, доцентом кафедры клинической физиологии университета Ульма и Ганноверской высшей медицинской школы. В течение ряда лет заведовал кафедрами топографической анатомии и биомеханики, функциональной и прикладной анатомии. Был проректором по учебной работе и деканом Ганноверской медицинской школы, проректором по научной работе. Член Германской Академии естествоиспытателей и врачей (Леопольдина).

Область научных исследований и интересов

- Функциональная анатомия лимфоидных органов
- Пролиферация и миграция лимфоцитов
- Развитие иммунной системы кишечника
- Функции иммунной системы легких
- Вопросы клинической направленности преподавания анатомии в медицинском образовании
- Оценка качества преподавания

От научного редактора русского издания

Для меня большая честь представить отечественным медикам российское издание хорошо известного как за рубежом, так и в нашей стране "Sobotta. Atlas of Human Anatomy", к переводу которого отважно приступило издательство «Логосфера».

Так уж сложилось, что российские анатомы не смогли поддержать приоритетные отечественные издания в этой области (приятное исключение — атлас Р.Д. Синельникова) в отличие от наших западных коллег (например, постоянно обновляемая "Gray's Anatomy").

Представляемый атлас, впервые изданный профессором Йоханнесом Соботта в 1904–1907 гг., выдержал более 20 изданий благодаря своим качествам и постоянному совершенствованию. Данное издание атласа в полной мере воспроизводит оригинал при незначительной коррекции. Так, некоторые термины приведены в соответствие с современными "Terminologia Anatomica" (1998, отечественное издание с русскоязычными эквивалентами — 2003) и "Terminologia Histologica" (2008, отечественное издание с русскоязычными эквивалентами — 2009). Термины, не приведенные в действующей в настоящее время анатомической терминологии, в переводе стоят в круглых скобках. Обозначения ветвей нервных (часто — и сосудистых) стволов дополнены указаниями на материнскую структуру (также в круглых скобках). В квадратных скобках приведены вторые термины из "Terminologia Anatomica", часто употребляемые в качестве синонимов в отечественной или англоязычной медицинской среде.

При подготовке русского издания возникали сложности из-за различий в отечественных и западных трактовках, неполного соответствия содержания иллюстрации последним данным о строении образования, а также из-за отсутствия в международной и отечественной терминологии аналога компонента, приведенного в атласе (например, в классификации суставов, нервных волокон, в строении суставной капсулы и т.п.). В таких случаях мы находили компромиссные решения. При работе с атласом следует осторожно относиться к приводимым цифрам, характеризующим частоту тех или иных вариантов, поскольку они очень приблизительны.

«Sobotta. Атлас анатомии человека» благодаря наглядности и содержательности является хорошим подспорьем и студенту, и начинающему врачу, и специалисту в освоении и углублении знаний о структурной организации тела человека и его составляющих. В атласе рационально представлены и традиционные формы изображения анатомических конструкций вместе с гистотопограммами, и современные способы визуализации объектов в виде эндоскопических картин, УЗИ, КТ, МРТ и т.п. Информативность атласа существенно улучшилась за счет многочисленных схем, диаграмм и таблиц, систематизирующих и поясняющих материал.

Возможности атласа, переведенного на русский язык, значительно расширены путем одновременного использования терминов на латинском, русском и английском языках в соответствии с официальными списками "Terminologia Anatomica" и "Terminologia Histologica". Это позволяет уверенно работать с атласом как отечественным студентам, так и иностранным, обучающимся в России на английском языке, а также врачам, планирующим продолжить учебу и работу в других странах и нуждающихся в ознакомлении с английской анатомической терминологией, компоненты которой нередко отличаются от латинских терминов. В этом аспекте атлас может служить также терминологическим справочником при написании статей в западные издания и т.п.

Профессор В.В. Куликов
Москва, декабрь 2009 г.

Доктор медицинских наук, профессор В.В. Куликов

Родился в Твери. Изучал медицину во 2-м Московском государственном медицинском институте им. Н.И. Пирогова (ныне — РГМУ). С 1965 г. постоянное место работы — кафедра анатомии человека Российского государственного медицинского университета (Москва), где прошел путь от аспиранта до профессора, заведующего кафедрой. Дважды командировался для преподавания в университетах Алжира. Вице-президент Всероссийского научно-медицинского общества анатомов, гистологов и эмбриологов. Ученый секретарь Российской анатомической номенклатурной комиссии (РАНК). Член ряда специализированных комиссий и советов.

Область научных исследований и интересов

- Функциональная анатомия русла гемомикроциркуляции в норме и патологии
- Система ликвороциркуляции
- Морфофункциональные отношения в перимедуллярных тканях развивающегося мозга
- Вопросы клинической направленности преподавания анатомии человека
- Вопросы интегрированного преподавания медико-биологических дисциплин

Содержание

Предисловие X

Общая анатомия 1–31
Части и области тела 1–5
Пассивная часть опорно-двигательного аппарата 6–10
Активная часть опорно-двигательного аппарата 11–13
Пищеварительная и дыхательная системы 14
Мочевая и половая системы 15
Проекции внутренних органов 16–17
Сердечно-сосудистая система 18–23
Центральная и периферическая нервная система 24–29
Эндокринные органы 30
Кожа и ее производные 31

Голова 32–117
Области головы и шеи 32
Кости черепа 33–61
Височно-нижнечелюстной сустав и жевательные мышцы 62–69
Мышцы лица 70–73
Сосуды и нервы головы и шеи 74–85
Нос и полость носа 86–88
Околоносовые пазухи 89–91
Полость рта и зубы 92–101
Нёбо 102
Язык 103–104
Подъязычная кость и прикрепляющиеся мышцы 105
Надподъязычные мышцы и наружные (скелетные) мышцы языка 106–108
Большие слюнные железы 109–112
Артерии и нервы стенок полости рта 113
Сосуды и нервы языка 114–115
Фронтальные срезы головы 116–117

Шея 118–156
Мышцы шеи 118–121
Гортань 122–131
Щитовидная железа 132–135
Глотка 136–141
Сосуды и нервы шеи 142–153
Срезы головы и шеи 154–156

Верхняя конечность 157–257
Рельефная анатомия 157
Кости, суставы, связки 158–177
Мышцы верхней конечности 178–213
Сосуды и нервы верхней конечности 214–251
Срезы верхней конечности 252–257

Головной мозг 258–351
Сосуды головы 258–261
Полость черепа, твердая оболочка головного мозга 262–263
Основание черепа 264–265
Черепные нервы 266–273
Парасимпатические узлы головы 274–275
Черепные нервы, топография 276–277
Основание черепа, сосуды и нервы 278–279
Твердая и паутинная оболочки головного мозга 280–283
Строение и развитие головного мозга 284
Конечный мозг 285–294
Промежуточный мозг 295–296
Средний мозг 297
Ствол головного мозга 298–299
Ядра черепных нервов 300–301
Мозжечок 302–305
Ассоциативные и комиссуральные пути 306
Внутренняя капсула, пирамидный путь и базальные ядра 307–309
Желудочковая система и подпаутинное пространство 310–317
Сосуды головного мозга 318–322
Магнитно-резонансные томограммы головного мозга 323–325
Фронтальные срезы головного мозга 326–329
Горизонтальные срезы головного мозга 330–336
Сагиттальные срезы головного мозга 337–339
Спинной мозг 340–351

Глаз 352–378
Веки и глазница 352–355
Слезный аппарат 356–357
Наружные мышцы глазного яблока 358–361
Глазное яблоко 362
Сосуды глаза 363
Радужка и зрачок 364–365
Хрусталик и глазное дно 366–367
Зрительный нерв 368–369
Зрительный путь 370–371
Мышцы, сосуды и нервы глазницы 372–376
Срезы глазницы 377–378

Ухо 379–400
Обзор 379
Ушная раковина 380
Мышцы ушной раковины 381
Наружный слуховой проход и барабанная перепонка 382
Слуховые косточки 383–384
Барабанная полость 385–387
Слуховая труба 388–389
Внутреннее ухо 390–393
Орган слуха и равновесия 394–396
Слуховой и вестибулярный проводящие пути 397
Нервы и сосуды уха 398–399
Компьютерно-томографические срезы уха 400

Приложение 401–419
Предметный указатель 401–419

Contents

Preface X

General anatomy 1–31
Parts and regions of the body 1–5
Passive locomotor system 6–10
Active locomotor system 11–13
Digestive and respiratory systems 14
Urinary and genital systems 15
Surface projection of internal organs 16–17
Cardiovascular system 18–23
Central and peripheral nervous system 24–29
Endocrine organs 30
Skin and appendages 31

Head 32–117
Regions of head and neck 32
Bones of the skull 33–61
Temporomandibular joint and masticatory muscles 62–69
Facial muscles 70–73
Vessels and nerves of head and neck 74–85
Nose and nasal cavity 86–88
Paranasal sinuses 89–91
Oral cavity and teeth 92–101
Palate 102
Tongue 103–104
Hyoid bone and hyoidal muscles 105
Suprahyoid muscles and external muscles of the tongue 106–108
Major salivary glands 109–112
Arteries and nerves of the oral cavity walls 113
Vessels and nerves of the tongue 114–115
Frontal sections through the head 116–117

Neck 118–156
Muscles of the neck 118–121
Larynx 122–131
Thyroid gland 132–135
Pharynx 136–141
Vessels and nerves of the neck 142–153
Sections through the head and the neck 154–156

Upper limb 157–257
Surface anatomy 157
Bones, joints, ligaments 158–177
Muscles of the upper limb 178–213
Vessels and nerves of the upper limb 214–251
Sections through the arm 252–257

Brain 258–351
Vessels of the head 258–261
Cranial cavity, cranial dura mater 262–263
Cranial base 264–265
Cranial nerves 266–273
Parasympathetic ganglia of the head 274–275
Cranial nerves, topography 276–277
Cranial base, vessels and nerves 278–279
Cranial dura mater and cranial arachnoid mater 280–283
Structure of the brain and brain development 284
Telencephalon 285–294
Diencephalon 295–296
Mesencephalon 297
Brainstem 298–299
Nuclei of the cranial nerves 300–301
Cerebellum 302–305
Association and commissural tracts 306
Internal capsule, pyramidal tract and basal nuclei 307–309
Ventricular system and subarachnoid space 310–317
Vessels of the brain 318–322
Magnetic resonance tomographic images of the brain 323–325
Frontal sections through the brain 326–329
Horizontal sections through the brain 330–336
Sagittal sections through the brain 337–339
Spinal cord 340–351

Eye 352–378
Eyelids and orbit 352–355
Lacrimal apparatus 356–357
Extra-ocular muscles 358–361
Eyeball 362
Vessels of the eye 363
Iris and pupil 364–365
Lens and ocular fundus 366–367
Optic nerve 368–369
Optic pathway 370–371
Muscles, vessels and nerves of the orbit 372–376
Sections through the orbit 377–378

Ear 379–400
Overview 379
Auricle 380
Auricular muscles 381
External acoustic meatus and tympanic membrane 382
Auditory ossicles 383–384
Tympanic cavity 385–387
Auditory tube 388–389
Internal ear 390–393
Auditory and equilibrium organ 394–396
Auditory and equilibrium pathways 397
Nerves and vessels of the ear 398–399
Computed tomographic sections through the ear 400

Appendix 401–419
Index 401–419

Предисловие

Более 100 лет назад Иоханнес Соботта представил к публикации первое издание «Атласа анатомии человека». С тех пор этот труд шаг за шагом совершенствовался благодаря постоянному сотрудничеству преподавателей, студентов и редакторов. «Атлас анатомии человека» стал для многих поколений врачей не только самым фундаментальным источником сведений в такой сложной области знаний как макроскопическая анатомия, но и превратился в ценнейший справочник для студентов, обучающихся клиническим дисциплинам, или для врачей, получающих постдипломное образование. Атлас стал настольной книгой врача на всю его жизнь.

В данное издание включены рисунки, выполненные на основе оригинальных препаратов. По замыслу издателей атлас должен в наибольшей мере соответствовать нуждам учебного плана высшего медицинского образования, в котором особое значение придается клинической направленности в преподавании доклинических дисциплин.

Новое издание дополнено следующими нововведениями:
- рельефной анатомией, в том числе проекциями внутренних органов (45 цветных фотографий);
- анатомическими диаграммами (контурами), поясняющими представленные объекты;
- расширенным списком методов визуализации объектов — УЗИ, рентгенография, КТ, МРТ (119 иллюстраций);
- прижизненными эндоскопическими цветными изображениями, иллюстрирующими методы пунктирования и инвазивного исследования (54 иллюстрации);
- демонстрациями больных с признаками типичных параличей;
- рисунками с изображением наиболее важных вариантов хода артерий (93 иллюстрации);
- примерами наиболее частых вариантов положения внутренних органов (24 иллюстрации);
- изображениями гистотопографических срезов важных внутренних органов при слабых увеличениях (кишки, печени, почки и т.д.).

Для облегчения восприятия информации:
- главы расположены в строгом соответствии с областями тела;
- близкие по содержанию иллюстрации размещены на разворотах страниц;
- составлено приложение к изданию (включено в том 2), содержащее таблицы с рисунками мышц и краткую информацию об их анатомии и функциях, а также сведения о суставах и нервном аппарате, что позволяет читателю обратиться к приложению при работе с любой иллюстрацией в атласе.

Важной задачей нового издания было облегчить поиск интересующих структур. С этой целью использованы особые дидактические приемы:
- каждый крупный раздел обозначен определенным цветом;
- введена строка в колонтитуле на каждом развороте страниц, обеспечивающая точную ориентировку;
- существенно увеличено количество контурных рисунков, демонстрирующих локализацию иллюстрируемых объектов или пространственную ориентацию срезов (270 рисунков);
- представлены обзоры областей всего тела, показывающие локализацию структур;
- введены новые схематические изображения ряда мышц, поясняющие их положение и функции (24 рисунка);
- в целях сведения к минимуму возможных недоразумений представлены иллюстрации, относящиеся только к правым конечностям;
- страницы дополнены «компасом» в виде системы разноцветных стрелок, указывающих на близкие по содержанию рисунки, что облегчает изучение объекта;
- поиск структур на иллюстрациях облегчен с помощью непрерывающихся указательных линий;
- цветными кружочками на концах этих линий на топографических изображениях обозначены артерии (красные), вены (синие), нервы (желтые) и мышцы (коричневые);
- рисунки в приложении приведены в полном соответствии с иллюстрациями в атласе;
- увеличен формат книги, что облегчает работу с материалом.

Редакторы работали раздельно по главам со следующим распределением разделов:
- P. Путц: общая анатомия, верхняя конечность, головной мозг, глаз, ухо, спина, нижняя конечность;
- P. Пабст: голова, шея, стенки груди и живота, органы груди, живота и таза.

В подготовке новых рисунков приняли участие художники Ulrike Brugger, Rüdiger Himmelhan и Horst Ruß. Именно благодаря их вкладу был сохранен классический «соботтовский» стиль новых иллюстраций. Ряд рисунков был создан Henriette Rintelen с использованием компьютерных программ. Мы также глубоко признательны нашим коллегам-клиницистам из различных учреждений за их полезные советы, а также за предоставленные клинические иллюстрации. Доктора N. Sokolov и A. Buchhorn провели скрупулезную работу по созданию препаратов, S. Fryk и G. Hoppmann помогали нам в подготовке текстов.

Выражаем нашу искреннюю благодарность персоналу издательства Elsevier publishers и особенно докторам D. Hennessen и A. Gattnarzik. Ряд шагов по совершенствованию этого труда стал результатом чрезвычайно плодотворных дискуссий. Мы также хотим поблагодарить R. Hausdorf за гигантские усилия в публикации атласа. R. Putz и G. Meier провели корректуру, разработали дизайн и систему легенд (поиска). Особую благодарность мы выражаем доктору Osterkamp-Baust за создание предметного указателя и всем редакторам, участвовавшим в подготовке издания. Нашими общими усилиями «Атлас анатомии человека» снова обновился по содержанию и дизайну.

Мы использовали многие предложения, выдвигавшиеся на протяжении ряда лет студентами и коллегами, и просим высказать критические замечания или предложения в отношении нового образа атласа.

Р. Путц и Р. Пабст,
Мюнхен и Ганновер, сентябрь 2005 г.

Preface

It was just over a hundred years ago that Johannes Sobotta set out to publish the first edition of his Atlas of Human Anatomy. Since then, this piece of work has evolved step by step as a result of the constant interaction between students, lecturers and editors. It has not only been the most modern basis for the complex subject of macroscopic anatomy throughout many generations of doctors, but has also developed into a lasting work of reference for both clinical training and advanced medical education. All in all, it has become a book for a medical doctor's life. Once again, in this new edition the additional figures have been drawn strictly on the basis of original specimens.

The 22th edition has been particularly designed to meet the demands of a reformed medical curriculum, emphasizing the integration of clinical medicine into the preclinical curriculum. For this purpose, the new edition has been extended to include the following features:

- Surface anatomy including projection of internal organs (45 colour photos);
- Anatomical diagrams next to imaging figures;
- Integration of imaging techniques to a greater extent (ultrasound, X-ray, CT, MRI; 119 figures);
- Endoscopic, intraoperative colour images and figures exemplifying techniques of puncture and examination (54 figures);
- Images of patients presenting with typical palsies;
- Diagrams of the most important arterial variations (93 figures);
- Frequent variations in the location of internal organs (24 figures);
- Integration of histology at low magnification of important internal organs (intestine, liver, kidney, etc.).

In order to improve the presentation of the knowledge, the following features have been introduced:

- Clear-cut arrangement of the chapters according to the different regions of the body;
- Thematically corresponding figures presented on double pages;
- A concise, separate booklet (included in Volume 1) contains tables of muscles, joints and nerves, enabling the reader to place it next to any figure in the atlas.

One particular aim of the new edition is to facilitate finding of specific structures. The SOBOTTA depicts anatomical structures precisely without the reader loosing the greater picture. Therefore, specific didactic tools have been improved and new aspects included:

- Each chapter has been allocated to a particular colour;
- A «menu bar» on each double page ensures precise orientation within a given chapter;
- The number of outlines depicting spatial orientation has been significantly increased (270 figures);
- Overviews of total body regions ensure general orientation;
- New diagrams of particular muscles clarify their location and course (24 figures);
- Confusion is kept to a minimum by only depicting limbs of the right side of the body;
- «Compass roses» point to adjacent figures, thus facilitating following a given structure over several pages;
- Continuous leader lines facilitate finding of structures;
- Coloured dots at the end of leader lines in topographic diagrams mark arteries, veins, nerves, and muscles;
- The figures in the booklet relate directly to the figures in the atlas;
- The larger dimensions of the book improve clarity.

With the exception of discussions about the general concept of the atlas and mutual correction, the editors have worked separately on individual chapters, with the work divided as follows:

- R. Putz: General anatomy, upper limb, brain, eye, ear. back, lower limb;
- R. Pabst: Head, neck, thoracic and abdominal walls, thoracic, abdominal and pelvic viscera.

The inclusion of a large number of new figures is the result of the extraordinary capability of the following medical illustrators: Ulrike Brugger, Rüdiger Himmelhan and Horst Ruß. It is to their credit that the classic «SOBOTTA style» has been retained. Several of the diagrams have been generated on the computer by Henriette Rintelen. We also gratefully acknowledge our clinical colleagues for making clinical illustrations available to us (see picture credits). We owe a debt of gratitude to our colleagues from the institutes for their understanding and helpful suggestions. Dr. N. Sokolov and A. Buchhorn have put meticulous efforts into generating the specimen preparations. S. Fryk and G. Hoppmann have supported us in text processing.

The staff of the editorial office of Elsevier publishers, in particular Dr. D. Hennessen and A. Gattnarzik, has our sincere thanks. Some of the creative development of the work is a result of very fruitful discussions. We would also like to thank R. Hausdorf for tremendous efforts in the production of the atlas. R. Putz together with G. Meier were responsible for the proofreading and simplification of page design and legends. Our special thanks go to Dr. U. Osterkamp-Baust for generating the index, and all others involved in the corrections. With our joint efforts, the SOBOTTA has been once more modernized both in contents and design.

We have included many of the helpful suggestions made over the years by students and colleagues, and would therefore ask all readers of this edition to pass on to us any criticism or suggestions on the new format of this atlas.

R. Putz and R. Pabst,
Munich and Hannover, September 2005

Иллюстрации

Авторы искренне благодарны всем коллегам-клиницистам, предоставившим ультразвуковые, компьютерно-томографические и магнитно-резонансные изображения, а также эндоскопические и интраоперационные иллюстрации.

Prof. Altaras, Zentrum Radiologie, Universität Gießen (рис. 1009, 1031, 1032)
Dr. Baumeister, Abteilung Radiologie, Universität Freiburg (рис. 1157)
PD Dr. Burgkardt, Orthopädische Klinik, Technische Universität München (рис. 1431)
Prof. Brückmann & Dr. Linn, Neuroradiologie, Institut für radiologische Diagnostik, Universität München (рис. 662, 726, 727, 726, 727)
Prof. Daniel, Abteilung Kardiologie, Universität Erlangen (рис. 899, 900, 901, 973)
Prof. Degenhardt, Bielefeld (рис. 1133, 1135)
Prof. Galanski & Dr. Kirchhoff, Abteilung Diagnostische Radiologie, Med. Hochschule Hannover (рис. 962, 964, 1212, 1213)
Prof. Galanski & Dr. Schäfer, Abteilung Diagnostische Radiologie, Med. Hochschule Hannover (рис. 871a, b, 927, 971, 991, 1194, 1204, 1207, 1209)
Prof. Gebel, Abteilung Gastroenterologie и Hepatologie, Med. Hochschule Hannover (рис. 242, 1011, 1026, 1027, 1038, 1039, 1074, 1092)
Dr. Goei, Radiology, Heerlen, Niederlande (рис. 1150, 1151) (mit Genehmigung aus Radiology 173; 137–141:1989)
Dr. Greeven, St.-Elisabeth-Krankenhaus, Neuwied (рис. 150, 1238)
Prof. Hoffmann & Dr. Bektas, Klinik für Viszeral- и Transplantationschirurgie, Med. Hochschule Hannover (рис. 1028, 1040)
Prof. Hohlfeld, Klinik für Pneumologie, Med. Hochschule Hannover (рис. 929, 930)
Prof. Jonas, Urologie, Med. Hochschule Hannover (рис. 1102a, b, 1103)
Prof. Kampik & Prof. Müller, Augenklinik, Universität München (рис. 657)
Dr. Kirchhoff & Dr. Weidemann, Abteilung Diagnostische Radiologie, Med. Hochschule Hannover (рис. 1041, 1093, 1102, 1196, 1198, 1200, 1202, 1205)
Prof. Kremers, Poliklinik für Zahnerhaltung и Parodontologie, Universität München (рис. 169)
Prof. Kunze, von Haunersches Kinderspital, Universität München (рис. 327–330)
Dr. Meyer, Abteilung Gastroenterologie и Hepatologie, Med. Hochschule Hannover (рис. 944, 987a, b, 992, 1145, 1146)
Prof. Müller-Vahl, Neurologie, Med. Hochschule Hannover (рис. 128a, b)
Prof. Pfeifer, Radiologie Innenstadt, Institut für radiologische Diagnostik, Universität München (рис. 293, 294, 310, 312, 449, 451, 769–727, 807–810, 1255, 1286, 1287, 1317, 1318)
PD Dr. Rau, Abteilung Radiologie, Universität Freiburg (рис. 912, 925, 926)
Prof. Ravelli †, ehem. Institut für Anatomie, Universität Innsbruck (рис. 767)
PD Dr. Rieger, Radiologie Innenstadt, Institut für radiologische Diagnostik, Universität München (рис.1395)
Prof. Reich, Klinik für Mund-Kiefer-Gesichtschirurgie, Universität Bonn (рис. 113a, b)
Prof. Reiser & Dr. Wagner, Institut für radiologische Diagnostik, Universität München (рис. 436, 449, 451, 453, 571, 572, 573, 576, 577, 792)
Prof. Rudzki-Janson, Poliklinik für Kieferorthopädie, Universität München (рис. 72, 73)
Dr. Scheibe, Chirurgische Abteilung, Rosman-Krankenhaus Breisach (рис. 1289 a–c)
Prof. Scheumann, Klinik für Viszeral- и Transplantationschirurgie, Med. Hochschule Hannover (рис. 243, 244, 245)
Prof. Schillinger, Frauenklinik, Universität Freiburg (рис. 1134)
Prof. Schliephake, Mund-Kiefer-Gesichtschirurgie, Göttingen (рис. 152, 196, 197)
Prof. Schlösser, Zentrum Frauenheilkunde, Med. Hochschule Hannover (рис. 1132a, b, 1140, 1141, 1178)
Prof. Schumacher, Neuroradiologie, Abteilung Radiologie, Universität Freiburg (рис. 461a, b)
Dr. Sommer и PD Dr. Bauer, Ärzte für Radiologie, München (рис. 662, 1290–1292)
Prof. Stotz, Kinderpoliklinik, Universität München (рис. 1239, 1240)
PD Dr. Vogl, Radiologische Poliklinik, Universität München (рис. 436, 453, 644, 645)
Prof. Vollrath, HNO-Klinik, Mönchengladbach (рис. 229, 230, 231)
Prof. Wagner †, Diagnostische Radiologie II, Med. Hochschule Hannover (рис. 952, 1064, 1065, 1069, 1072, 1152)
Prof. Wenz, Abteilung Radiologie, Universität Freiburg (рис. 768)
Prof. Witt, Klinik für Neurochirurgie, Universität München (рис. 405)
Dr. Willführ, ehem. Abdominal- и Transplantationschirurgie, Med. Hochschule Hannover (рис. 1051)
PD Dr. Wimmer, Abteilung Radiologie, Universität Freiburg (рис. 799)

Ряд иллюстраций был получен из следующих источников:

Benninghoff-Drenckhahn: Anatomie, Band 1 (Drenckhahn D., Hrsg.), 16. Aufl., Urban & Fischer, München 2003 (рис. 823, 824, 848, 849, 850)
Welsch, U.: Lehrbuch Histologie, Urban & Fischer, München 2003 (рис. 922, 1020, 1097, 1122, 1123)
Welsch, U. (Hrsg.): Sobotta, Atlas Histologie, 6. Aufl., Urban & Fischer, München 2002 (рис. 1037, 1085, 1125a, b)
Wicke, L.: Atlas der Röntgenanatomie, 3. Aufl., Urban & Schwarzenberg, München – Wien – Baltimore 1985 (рис. 943a, b)

Плоскости и оси
Planes and axes

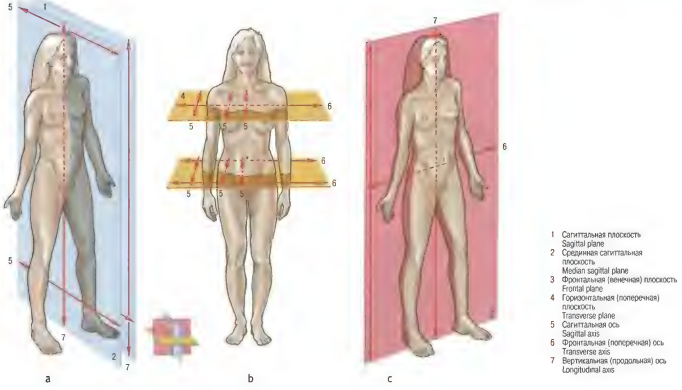

Рис. 1 a–c Плоскости и оси • Planes and axes
a Сагиттальная плоскость, *Planum sagittale*, сагиттальная и вертикальная (продольная) оси. Sagittal plane, *Planum sagittale*, sagittal and longitudinal axes.
b Горизонтальная (поперечная) плоскость, *Planum transversale*, фронтальная (поперечная) и сагиттальная оси. Transverse plane [Horizontal plane], *Planum transversale*, transverse and sagittal axes.
c Фронтальная (венечная) плоскость, *Planum frontale*, вертикальная (продольная) и фронтальная (поперечная) оси. Frontal plane [Coronal plane], *Planum frontale*, longitudinal and transverse axes.

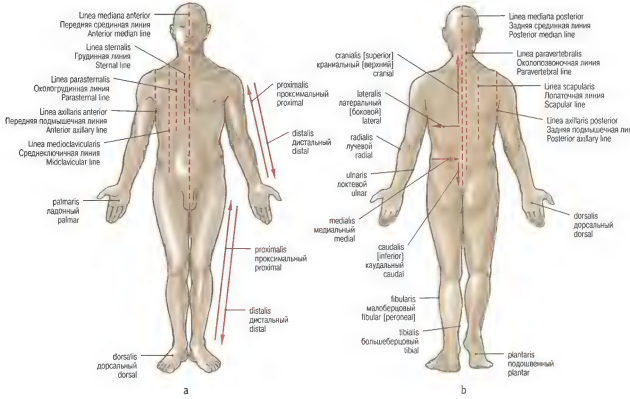

Рис. 2 a, b Проекционные линии на теле человека и термины, применяемые для описания ориентации и положения структур • Orientation lines of the human body and terms of direction and position
a Передняя (вентральная) поверхность. *Ventralis, anterior.* Ventral view.
b Задняя (дорсальная) поверхность. *Dorsalis, posterior.* Dorsal view.

Части тела человека
Parts of the human body

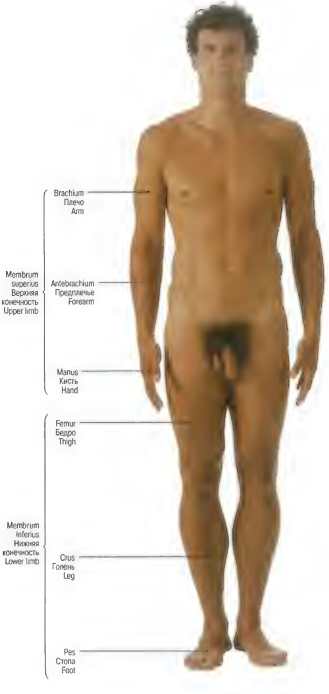

Рис. 3 Внешнее строение тела мужчины • Surface anatomy of the male

Рис. 4 Внешнее строение тела женщины • Surface anatomy of the female

Части тела человека
Parts of the human body

Рис. 5 Внешнее строение тела мужчины •
Surface anatomy of the male

Рис. 6 Внешнее строение тела женщины •
Surface anatomy of the female

Области тела человека
Regions of the human body

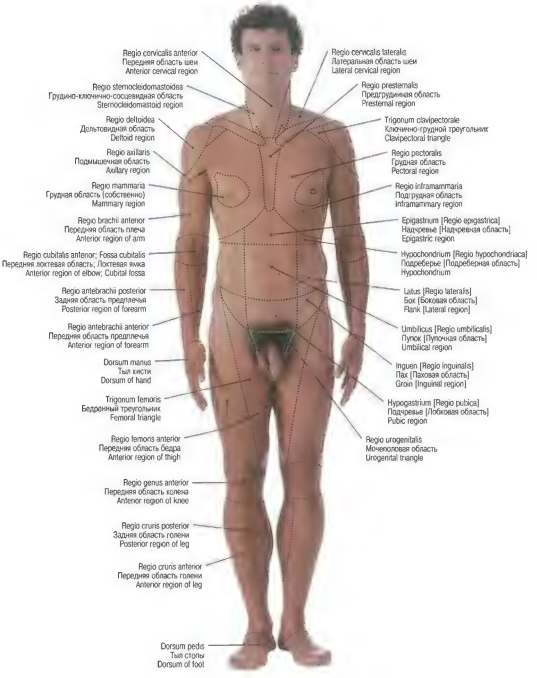

Рис. 7 Области тела человека • *Regiones corporis* • Regions of the human body

Области тела человека
Regions of the human body

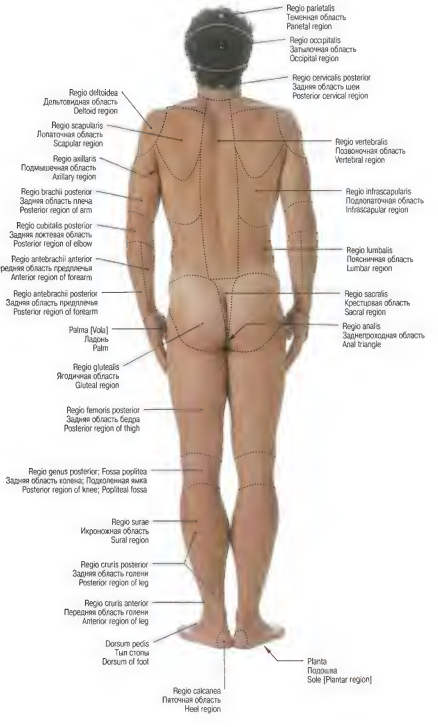

Рис. 8 Области тела человека • *Regiones corporis* • Regions of the human body

Скелет
Skeleton

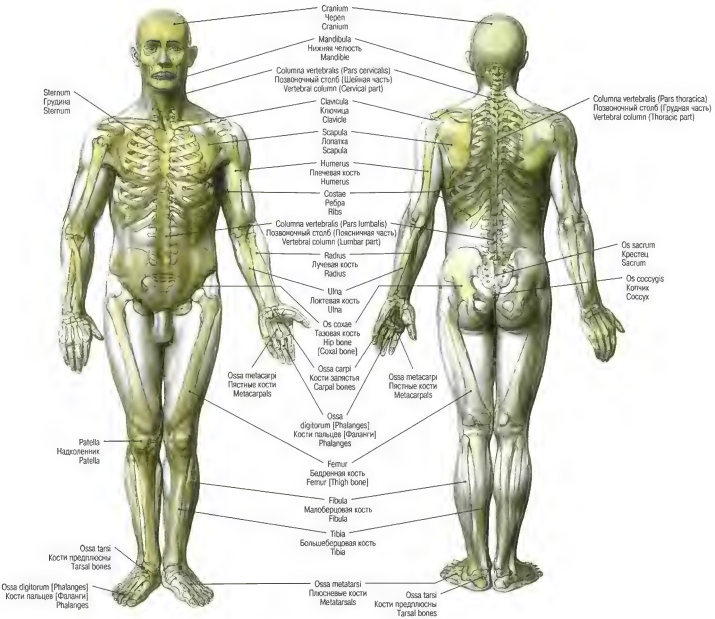

Рис. 9 Общий вид скелета, система скелета • *Systema skeletale* • Overview of the skeleton

Рис. 10 Общий вид скелета, система скелета • *Systema skeletale* • Overview of the skeleton

Части тела человека

Голова. ***Caput***

Шея. ***Collum***

Туловище. ***Truncus***
Грудная клетка. *Thorax*
Живот. *Abdomen*
Таз. *Pelvis*

Верхняя конечность. ***Membrum superius***
Плечевой пояс [Пояс верхней конечности]. *Cingulum pectorale* [*Cingulum membri superioris*]
Свободная часть верхней конечности. *Pars libera membri superioris*

Нижняя конечность. ***Membrum inferius***
Тазовый пояс [Пояс нижней конечности]. *Cingulum pelvicum* [*Cingulum membri inferioris*]
Свободная часть нижней конечности. *Pars libera membri inferioris*

Parts of the human body

Head. ***Caput***

Neck. ***Collum***

Trunk. ***Truncus***
Thorax. *Thorax*
Abdomen. *Abdomen*
Pelvis. *Pelvis*

Upper limb. ***Membrum superius***
Pectoral girdle [Shoulder girdle]. *Cingulum pectorale* [*Cingulum membri superioris*]
Free part of upper limb. *Pars libera membri superioris*

Lower limb. ***Membrum inferius***
Pelvic girdle. *Cingulum pelvicum* [*Cingulum membri inferioris*]
Free part of lower limb. *Pars libera membri inferioris*

Скелет
Skeleton

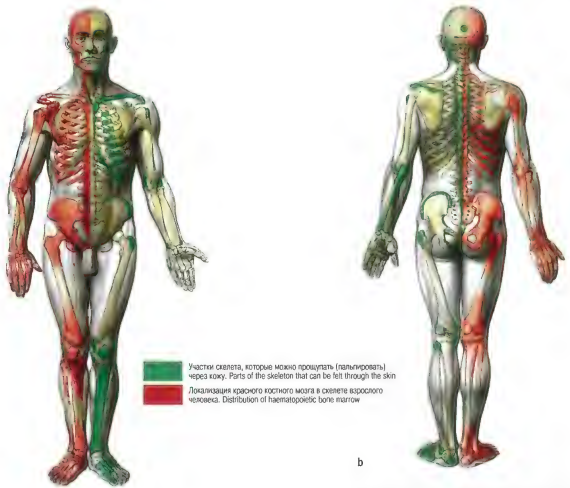

Рис. 11 a, b Скелет • *Systema skeletale* • Skeleton

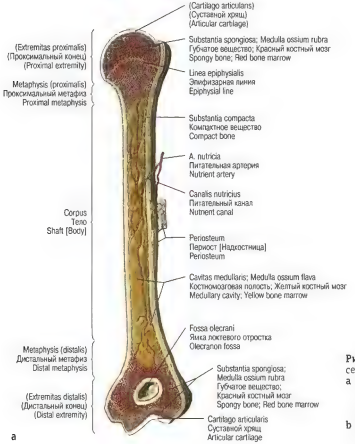

Рис. 12 a, b Строение длинных трубчатых костей, *Ossa longa*, продольные сечения • Structure of tubular bones, *Ossa longa*, longitudinal sections

a Плечевая кость, *Humerus*, взрослого человека. Эпифизы оссифицированы, эпифизарные линии слабо различимы. Humerus, *Humerus*, of an adult. Ossified epiphyses (epiphyseal lines) are only poorly visible.

b Плечевая кость, *Humerus*, ребенка. Эпифизы построены из гиалинового хряща. Humerus, *Humerus*, of a child. The epiphyses consist of hyaline cartilage.

* Эпифиз, эпифизарная пластинка. Epiphysis, epiphyseal plate.

Развитие скелета
Bone development

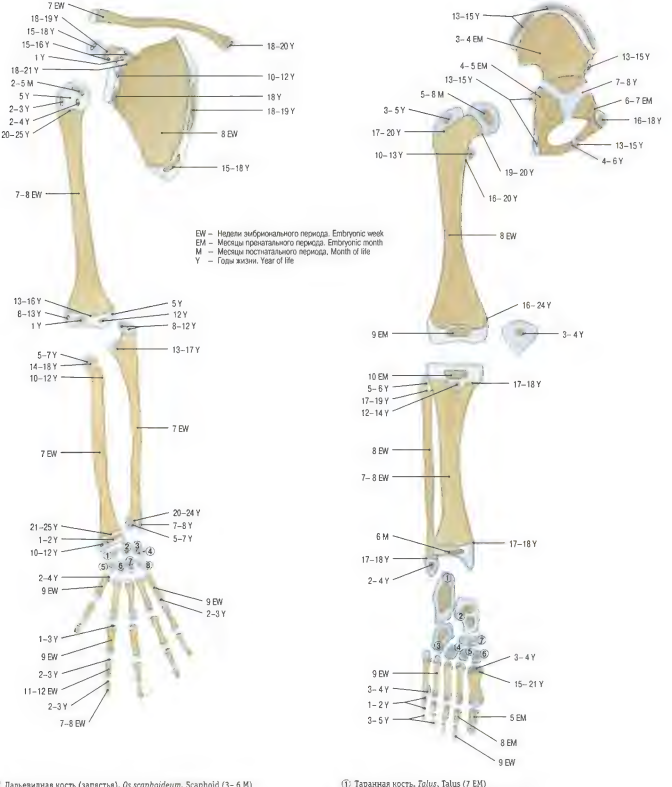

① Ладьевидная кость (запястья). *Os scaphoideum*. Scaphoid (3– 6 M)
② Полулунная кость. *Os lunatum*. Lunate (3– 6 Y)
③ Трехгранная кость. *Os triquetrum*. Triquetrum (1– 4 Y)
④ Гороховидная кость. *Os pisiforme*. Pisiform (8– 12 Y)
⑤ Кость-трапеция. *Os trapezium*. Trapezium (3– 8 Y)
⑥ Трапециевидная кость. *Os trapezoideum*. Trapezoid (3– 7 Y)
⑦ Головчатая кость. *Os capitatum*. Capitate (2– 4 M)
⑧ Крючковидная кость. *Os hamatum*. Hamate (2– 5 M)

Рис. 13 Формирование центров окостенения и сроки синостозирования эпифизов костей верхней конечности • Appearance of ossification centres and synossification at the epiphyses of the upper limb [LANZ, 1956; EXNER, 1990; HEUCK and BAST, 1994]

① Таранная кость. *Talus*. Talus (7 EM)
② Пяточная кость. *Calcaneus*. Calcaneus (5– 6 EM)
③ Кубовидная кость. *Os cuboideum*. Cuboid (10 EM)
④ Латеральная клиновидная кость. *Os cuneiforme laterale*. Lateral cuneiform (12 M)
⑤ Промежуточная клиновидная кость. *Os cuneiforme intermedium*. Intermediate cuneiform (3– 4 Y)
⑥ Медиальная клиновидная кость. *Os cuneiforme mediale*. Medial cuneiform (2– 3 Y)
⑦ Ладьевидная кость (предплюсны). *Os naviculare*. Navicular (4 Y)

Рис. 14 Формирование центров окостенения и сроки синостозирования эпифизов костей нижней конечности • Appearance of ossification centres and synossification at the epiphyses of the lower limb [LANZ, 1956; EXNER, 1990; HEUCK and BAST, 1994]

Соединения костей
Bone joints

Рис. 15 Фиброзное соединение, *Junctura fibrosa*. В качестве примера приведены швы черепа • Fibrous joint, *Junctura fibrosa*, exemplified by the sutures of the skull

Рис. 16 Хрящевое соединение, *Junctura cartilaginea*. В качестве примера приведен лобковый симфиз • Cartilaginous joint, *Junctura cartilaginea*, exemplified by the pubic bone symphysis

Рис. 17 Костное соединение [Синостоз], *Junctura ossea* [*Synostosis*]. В качестве примера приведен крестец • Bony union [Synostosis], *Junctura ossea* [*Synostosis*], exemplified by the sacrum

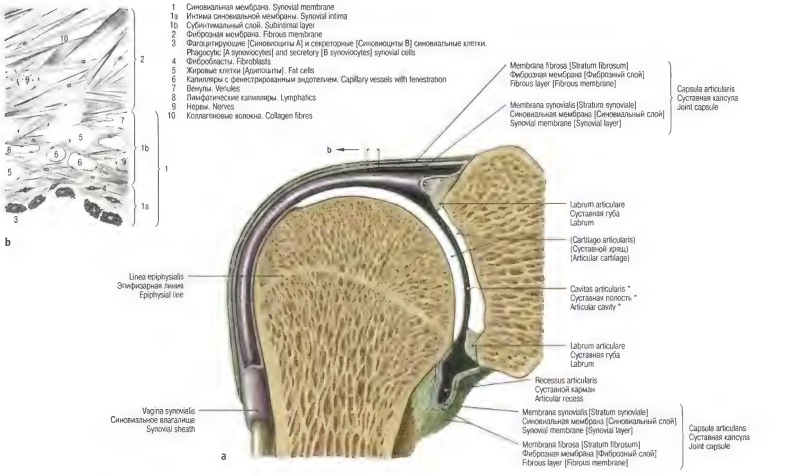

Рис. 18 a, b Синовиальное соединение [Сустав; Диартроз], *Junctura synovialis* [*Articulatio; Diarthrosis*]; в качестве примера приведен плечевой сустав • Synovial joint [Diarthrosis], *Junctura synovialis* [*Articulatio; Diarthrosis*], exemplified by the shoulder joint
a Срез в плоскости лопатки. Section in the scapular plane.
b Строение суставной капсулы. Structure of the joint capsule.

* Суставная полость на рисунке расширена для более отчетливой демонстрации компонентов сустава. The joint cavity is illustrated broader to enhance visibility.

Суставы
Joints

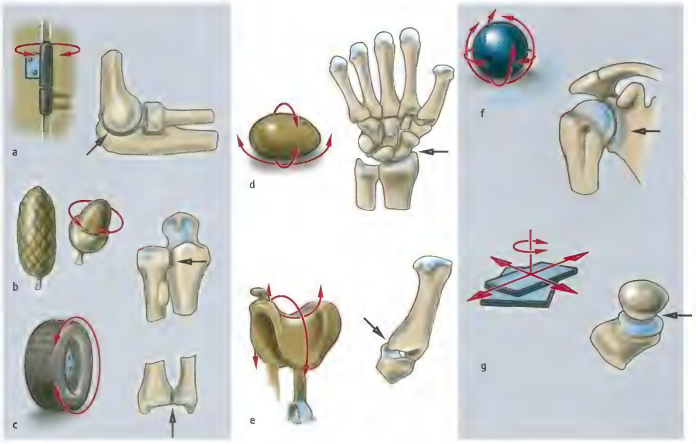

Рис. 19 a–g Синовиальные соединения [Суставы; Диартрозы] • *Juncturae synoviales* • Synovial joints
a Блоковидный сустав. *Ginglymus*. Hinge joint.
b, c Разновидности цилиндрических суставов. *Articulationes cylindricae*. Cylindrical joints.
d Эллипсовидный сустав. *Articulatio ellipsoidea*. Ellipsoid joint.
e Седловидный сустав. *Articulatio sellaris*. Saddle joint.
f Шаровидный сустав. *Articulatio spheroidea*. Ball and socket joint.
g Плоский сустав. *Articulatio plana*. Plane joint.

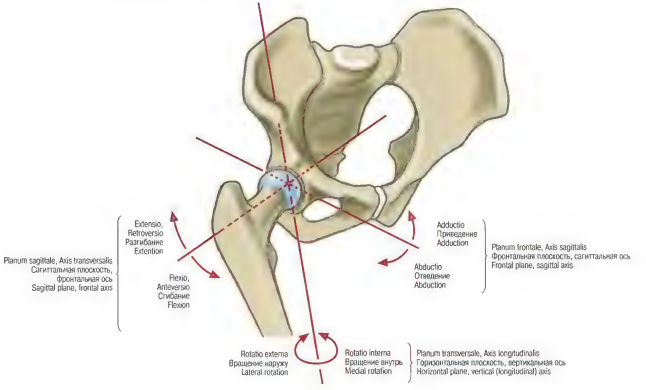

Рис. 20 Шаровидный сустав [Тазобедренный сустав] • *Articulatio spheroidea* [*Articulatio coxae*] • Ball and socket joint [Hip joint]

Мышцы
Muscles

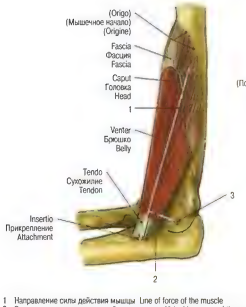

1 Направление силы действия мышцы Line of force of the muscle
2 Виртуальное плечо рычага действия мышцы. Virtual lever arm of the muscle
3 Ось движения в суставе. Axis of rotation of the joint

Рис. 21 Принципиальная организация скелетных мышц на примере плечевой мышцы, *M. brachialis* • Organization principle of skeletal muscles, exemplified by the brachial muscle, *M. brachialis*

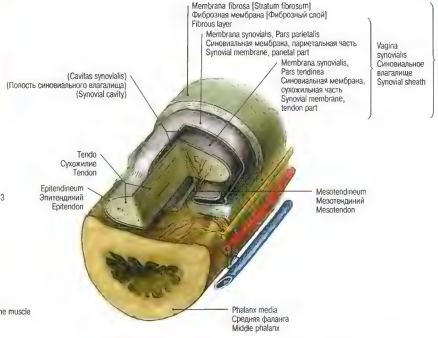

Рис. 22 Строение влагалища сухожилия, *Vagina tendinis*, на примере пальца кисти • Structure of a tendon sheath, *Vagina tendinis*, exemplified by a finger

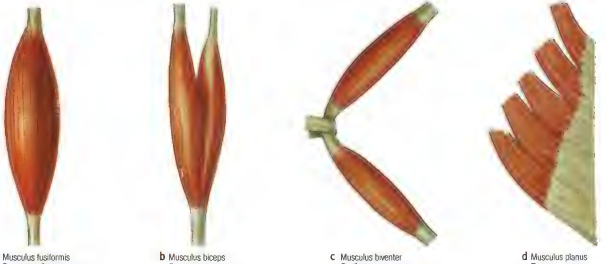

a Musculus fusiformis
Веретенообразная мышца
Fusiform muscle

b Musculus biceps
Двуглавая мышца
Two-headed muscle

c Musculus biventer
Двубрюшная мышца
Two-bellied muscle

d Musculus planus
Плоская мышца
Flat muscle

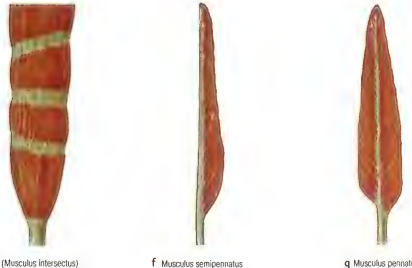

e (Musculus intersectus)
(Многобрюшная мышца)
(Multi-belly muscle)

f Musculus semipennatus
Полуперистая мышца
Semipennate muscle

g Musculus pennatus
Перистая мышца
Pennate muscle

Рис. 23 a–g Разновидности мышц • Types of muscles
- **a** Единственная головка, параллельное положение мышечных пучков. Single head, parallel muscle fibres.
- **b** Двойная головка, параллельное положение мышечных пучков. Double head, parallel muscle fibres.
- **c** Двойное брюшко, параллельное положение мышечных пучков. Double belly, parallel muscle fibres.
- **d** Множество головок, плоская мышца. Multi-head, flat muscle.
- **e** Мышца со множеством брюшек и сухожильными перемычками. Multi-belly muscle with tendinous intersections.
- **f** Полуперистая мышца [Одноперистая мышца]. Semipennate muscle.
- **g** Перистая мышца [Двуперистая мышца]. Pennate muscle.

Скелетные мышцы
Skeletal muscles

Mm. capitis et colli
Мышцы головы и шеи
Muscles of head and neck
→ I/C. 64, 70, 105, 118

Mm. thoracis et abdominis
Мышцы груди и живота
Muscles of thorax and abdomen
→ II/C. 52

Mm. membri superioris
Мышцы верхней конечности
Muscles of upper limb
→ I/C. 178

Mm. membri inferioris
Мышцы нижней конечности
Muscles of lower limb
→ II/C. 306

Рис. 24 Общий вид скелетных мышц • Overview of the skeletal muscles

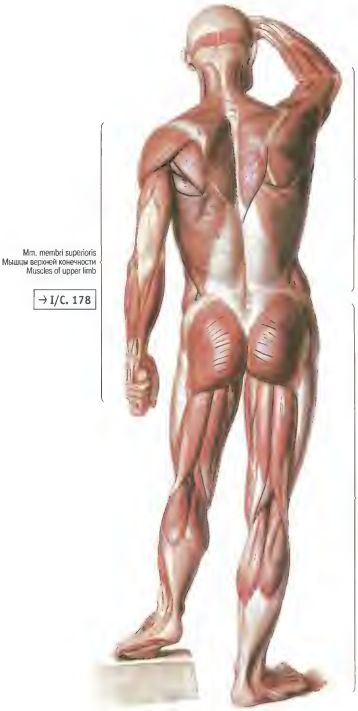

Рис. 25 Общий вид скелетных мышц • Overview of the skeletal muscles

Пищеварительная и дыхательная системы
Digestive and respiratory systems

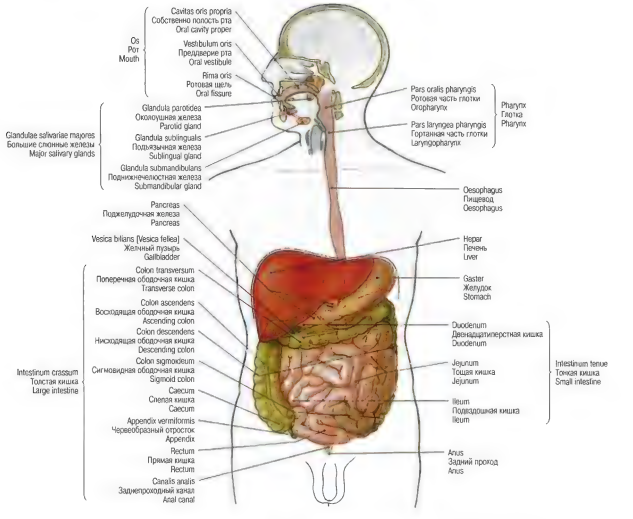

Рис. 26 Общий вид пищеварительной системы • Overview of the digestive system

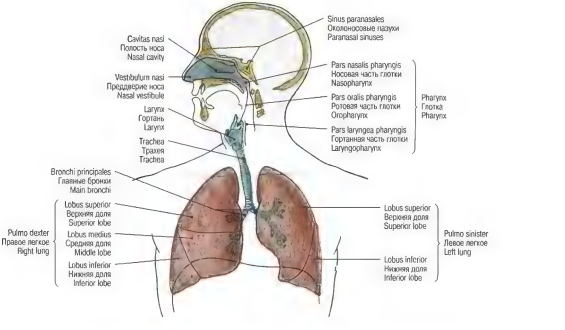

Рис. 27 Общий вид дыхательной системы • Overview of the respiratory system

Мочевая и половая системы
Urinary and genital systems

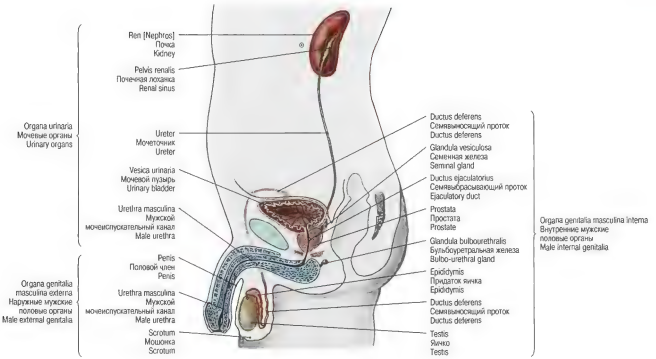

Рис. 28 Общий вид мочевой и половой систем мужчины • Overview of the urinary and genital systems of the male

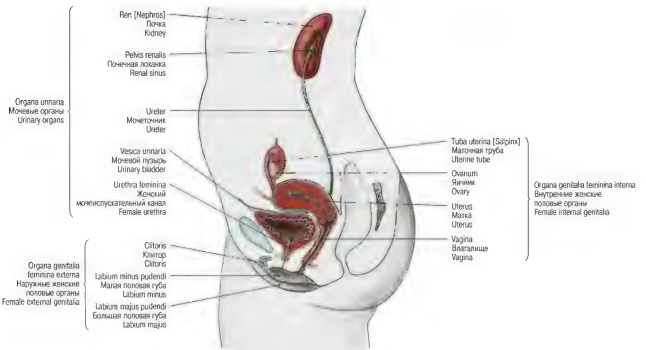

Рис. 29 Общий вид мочевой и половой систем женщины • Overview of the urinary and genital systems of the female

Внутренние органы, проекция
Internal organs, projection

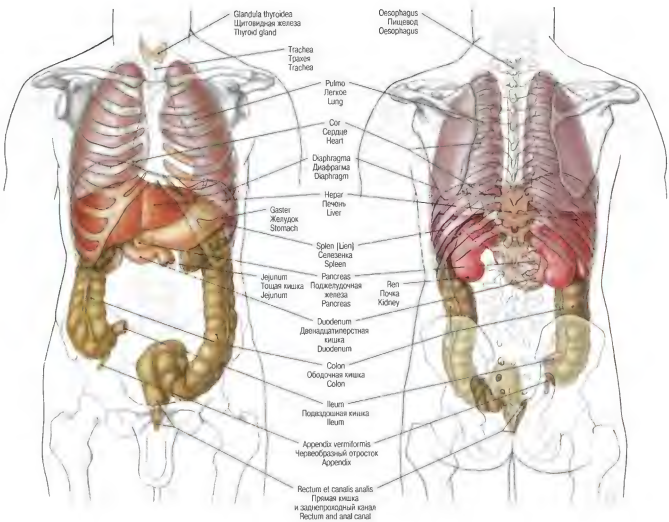

Рис. 30 Проекция внутренних органов на переднюю поверхность тела • Projection of the internal organs onto the anterior surface of the body

Рис. 31 Проекция внутренних органов на заднюю поверхность тела • Projection of the internal organs onto the posterior surface of the body

Внутренние органы, проекция
Internal organs, projection

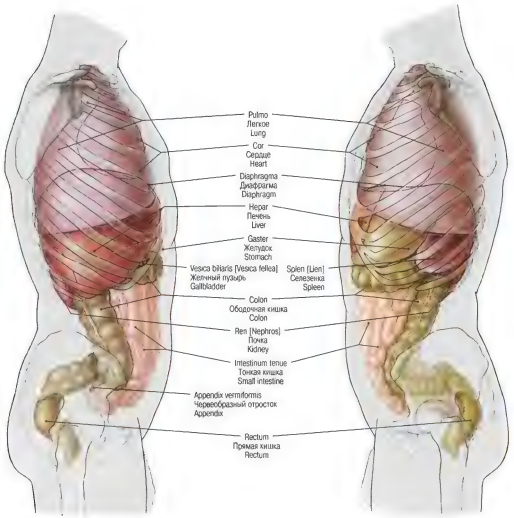

Рис. 32 Проекция внутренних органов на правую боковую поверхность тела • Projection of the internal organs onto the rigth surface of the body

Рис. 33 Проекция внутренних органов на левую боковую поверхность тела • Projection of the internal organs onto the left surface of the body

Артерии
Arteries

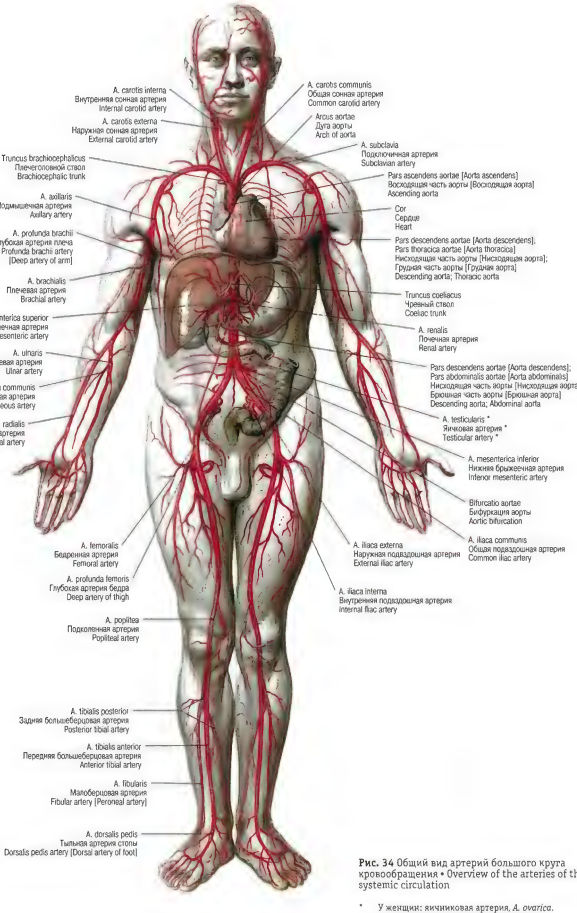

Рис. 34 Общий вид артерий большого круга кровообращения • Overview of the arteries of the systemic circulation

* У женщин: яичниковая артерия, *A. ovarica*.
In the female: ovarian artery, *A. ovarica*.

Артерии
Arteries

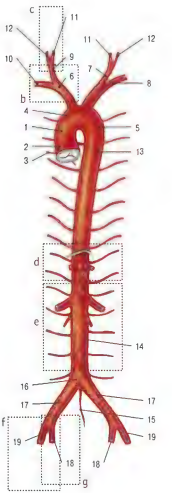

1 Pars ascendens aortae. Восходящая часть аорты. Ascending aorta
2 Bulbus aortae. Луковица аорты. Aortic bulb
3 Aa. coronariae. Венечные артерии. Coronary arteries
4 Arcus aortae. Дуга аорты. Arch of aorta
5 Isthmus aortae. Перешеек аорты. Aortic isthmus
6 Truncus brachiocephalicus. Плечеголовной ствол. Brachiocephalic trunk
7 A. carotis communis sinistra. Левая общая сонная артерия. Left common carotid artery
8 A. subclavia sinistra. Левая подключичная артерия. Left subclavian artery
9 A. carotis communis dextra. Правая общая сонная артерия. Right common carotid artery
10 A. subclavia dextra. Правая подключичная артерия Right subclavian artery
11 A. carotis interna. Внутренняя сонная артерия. Internal carotid artery
12 A. carotis externa. Наружная сонная артерия. External carotid artery
13 Pars thoracica aortae. Грудная часть аорты. Thoracic aorta
14 Pars abdominalis aortae. Брюшная часть аорты. Abdominal aorta
15 A. sacralis mediana. Срединная крестцовая артерия. Median sacral artery
16 Bifurcatio aortae. Бифуркация аорты. Aortic bifurcation
17 A. iliaca communis. Общая подвздошная артерия. Common iliac artery
18 A. iliaca interna. Внутренняя подвздошная артерия. Internal iliac artery
19 A. iliaca externa. Наружная подвздошная артерия. External iliac artery

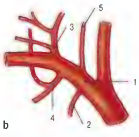

1 A. subclavia. Подключичная артерия. Subclavian artery
2 A. thoracica interna. Внутренняя грудная артерия. Internal thoracic artery
3 Truncus thyrocervicalis. Щитошейный ствол. Thyrocervical trunk
4 Truncus costocervicalis. Реберно-шейный ствол. Costocervical trunk
5 A. vertebralis. Позвоночная артерия. Vertebral artery

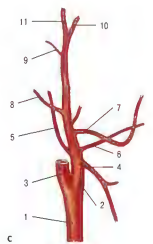

1 A. carotis communis. Общая сонная артерия. Common carotid artery
2 A. carotis externa. Наружная сонная артерия. External carotid artery
3 A. carotis interna. Внутренняя сонная артерия. Internal carotid artery
4 A. thyroidea superior. Верхняя щитовидная артерия. Superior thyroid artery
5 A. pharyngea ascendens. Восходящая глоточная артерия. Ascending pharyngeal artery
6 A. lingualis. Язычная артерия. Lingual artery
7 A. facialis. Лицевая артерия. Facial artery
8 A. occipitalis. Затылочная артерия. Occipital artery
9 A. auricularis posterior. Задняя ушная артерия. Posterior auricular artery
10 A. temporalis superficialis. Поверхностная височная артерия. Superficial temporal artery
11 A. maxillaris. Верхнечелюстная артерия. Maxillary artery

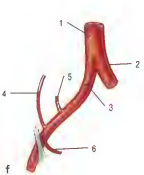

1 A. iliaca communis. Общая подвздошная артерия. Common iliac artery
2 A. iliaca interna. Внутренняя подвздошная артерия. Internal iliac artery
3 A. iliaca externa. Наружная подвздошная артерия. External iliac artery
4 A. epigastrica inferior. Нижняя надчревная артерия. Inferior epigastric artery
5 A. circumflexa ilium profunda. Глубокая артерия, огибающая подвздошную кость. Deep circumflex iliac artery
6 R. pubicus. Лобковая ветвь. Pubic branch

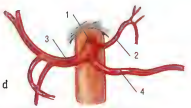

1 Truncus coeliacus. Чревный ствол. Coeliac trunk
2 A. gastrica sinistra. Левая желудочная артерия. Left gastric artery
3 A. hepatica communis. Общая печеночная артерия. Common hepatic artery
4 A. splenica. Селезеночная артерия. Splenic artery

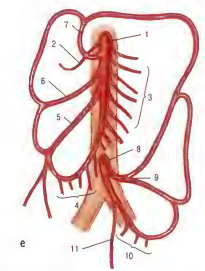

1 A. mesenterica superior. Верхняя брыжеечная артерия. Superior mesenteric artery
2 A. pancreaticoduodenalis inferior. Нижняя панкреатодуоденальная артерия. Inferior pancreaticoduodenal artery
3 Aa. jejunales. Тощекишечные артерии. Jejunal arteries
4 Aa. ileales. Подвздошно-кишечные артерии. Ileal arteries
5 A. ileocolica. Подвздошно-ободочная артерия. Ileocolic artery
6 A. colica dextra. Правая ободочная артерия. Right colic artery
7 A. colica media. Средняя ободочная артерия. Middle colic artery
8 A. mesenterica inferior. Нижняя брыжеечная артерия. Inferior mesenteric artery
9 A. colica sinistra. Левая ободочная артерия. Left colic artery
10 Aa. sigmoideae. Сигмовидные артерии. Sigmoid arteries
11 A. rectalis superior. Верхняя прямокишечная артерия. Superior rectal artery

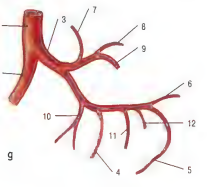

1 A. iliaca communis. Общая подвздошная артерия. Common iliac artery
2 A. iliaca externa. Наружная подвздошная артерия. External iliac artery
3 A. iliaca interna. Внутренняя подвздошная артерия. Internal iliac artery
4 A. obturatoria. Запирательная артерия. Obturator artery
5 A. pudenda interna. Внутренняя половая артерия. Internal pudendal artery
6 A. glutea inferior. Нижняя ягодичная артерия. Inferior gluteal artery
7 A. iliolumbalis. Подвздошно-поясничная артерия. Iliolumbar artery
8 Aa. sacrales laterales. Латеральные крестцовые артерии. Lateral sacral arteries
9 A. glutea superior. Верхняя ягодичная артерия. Superior gluteal artery
10 A. umbilicalis, Pars patens. Пупочная артерия, открытая часть. Umbilical artery, patent part
11 A. vesicalis inferior. Нижняя мочепузырная артерия. Inferior vesical artery
12 A. rectalis media. Средняя прямокишечная артерия. Middle rectal artery

Рис. 35 a–g Аорта и основные артерии; схема ветвлений • Aorta and greater arteries, schema of the branching pattern

a Аорта. *Aorta*. Aorta.

b Подключичная артерия. *A. subclavia*. Subclavian artery.

c Наружная сонная артерия. *A. carotis externa*. External carotid artery.

d Чревный ствол. *Truncus coeliacus*. Coeliac trunk.

e Верхняя и нижняя брыжеечные артерии. *Aa. mesentericae superior et inferior*. Superior and inferior mesenteric artery.

f Наружная подвздошная артерия. *A. iliaca externa*. External iliac artery.

g Внутренняя подвздошная артерия. *A. iliaca interna*. Internal iliac artery.

Вены
Veins

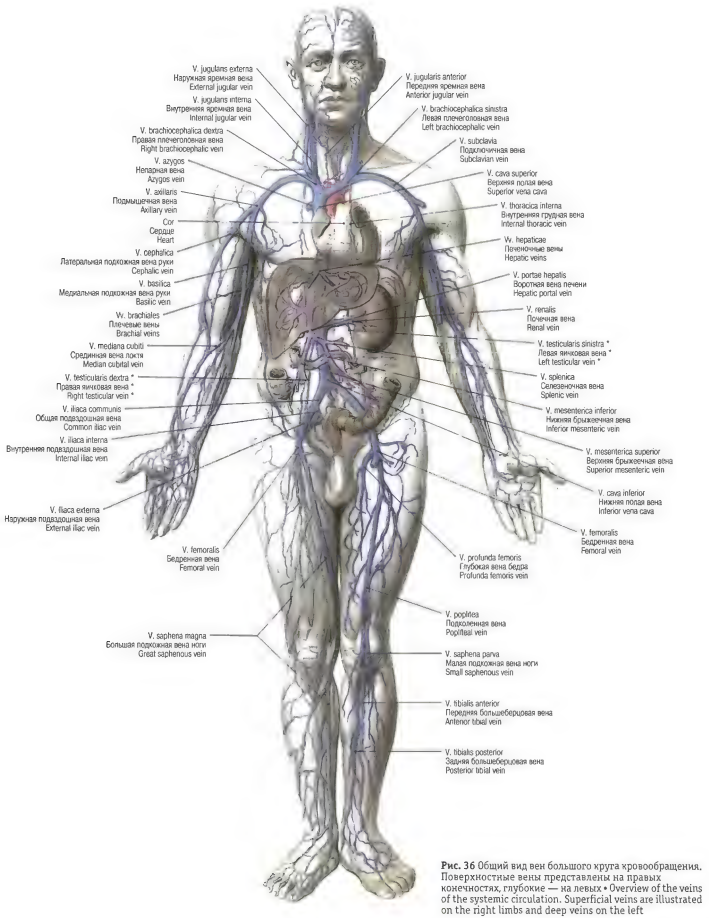

Рис. 36 Общий вид вен большого круга кровообращения. Поверхностные вены представлены на правых конечностях, глубокие — на левых • Overview of the veins of the systemic circulation. Superficial veins are illustrated on the right limbs and deep veins on the left

* У женщин: яичниковая вена, *V. ovarica*. In the female: ovarian vein, *V. ovarica*.

Вены
Veins

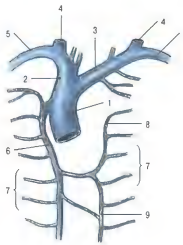

1 V. cava superior. Верхняя полая вена. Superior vena cava
2 V. brachiocephalica dextra. Правая плечеголовная вена. Right brachiocephalic vein
3 V. brachiocephalica sinistra. Левая плечеголовная вена. Left brachiocephalic vein
4 V. jugularis interna. Внутренняя яремная вена. Internal jugular vein
5 V. subclavia. Подключичная вена. Subclavian vein
6 V. azygos. Непарная вена. Azygos vein
7 Vv. intercostales posteriores. Задние межреберные вены. Posterior intercostal veins
8 V. hemiazygos accessoria. Добавочная полунепарная вена. Accessory hemi-azygos vein
9 V. hemiazygos. Полунепарная вена. Hemi-azygos vein

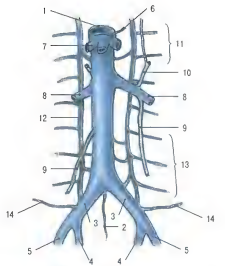

1 V. cava inferior. Нижняя полая вена. Inferior vena cava
2 V. sacralis mediana. Срединная крестцовая вена. Median sacral vein
3 V. iliaca communis. Общая подвздошная вена. Common iliac vein
4 V. iliaca interna. Внутренняя подвздошная вена. Internal iliac vein
5 V. iliaca externa. Наружная подвздошная вена. External iliac vein
6 V. phrenica inferior. Нижняя диафрагмальная вена. Inferior phrenic vein
7 Vv. hepaticae. Печеночные вены. Hepatic veins
8 V. renalis. Почечная вена. Renal vein
9 V. testicularis/ovarica. Яичковая/яичниковая вена. Testicular/Ovarian vein
10 V. suprarenalis. Надпочечниковая вена. Suprarenal vein
11 Vv. intercostales posteriores. Задние межреберные вены. Posterior intercostal veins
12 V. lumbalis ascendens. Восходящая поясничная вена. Ascending lumbar vein
13 Vv. lumbales. Поясничные вены. Lumbar veins
14 V. iliolumbalis. Подвздошно-поясничная вена. Iliolumbar vein

Рис. 37 Верхняя полая вена, *V. cava superior*; схема притоков • Superior vena cava, *V. cava superior*; schema of the tributaries

Рис. 38 Нижняя полая вена, *V. cava inferior*; схема притоков • Inferior vena cava, *V. cava inferior*; schema of the tributaries

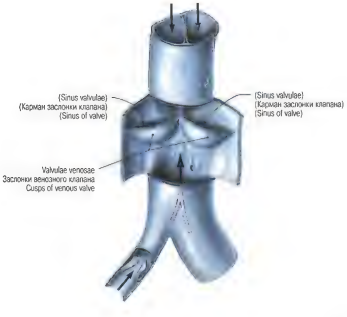

Рис. 39 Принцип действия венозных клапанов. Стрелки, направленные вверх, указывают направление тока крови. Клапаны перекрывают просвет под влиянием обратного тока крови (стрелки, направленные вниз) • Functional principle of venous valves. The arrows pointing upwards indicate the flow of blood. The valves close upon backflow of the blood (arrows pointing downwards)

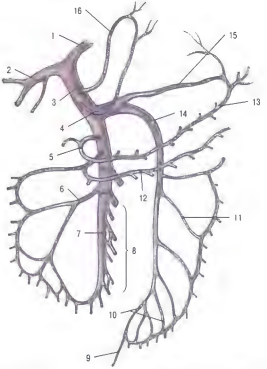

1 R. sinister. Левая ветвь. Left branch
2 R. dexter. Правая ветвь. Right branch
3 V. portae hepatis. Воротная вена печени. Hepatic portal vein
4 V. gastrica dextra. Правая желудочная вена. Right gastric vein
5 V. gastroomentalis dextra. Правая желудочно-сальниковая вена. Right gastro-omental vein
6 V. colica dextra. Правая ободочная вена. Right colic vein
7 V. mesenterica superior. Верхняя брыжеечная вена. Superior mesenteric vein
8 Vv. jejunales et ileales. Вены тощей и подвздошной кишок. Jejunal and ileal veins
9 V. rectalis superior. Верхняя прямокишечная вена. Superior rectal vein
10 Vv. sigmoideae. Вены сигмовидной кишки. Sigmoid veins
11 V. colica sinistra. Левая ободочная вена. Left colic vein
12 V. colica media. Средняя ободочная вена. Middle colic vein
13 V. gastroomentalis sinistra. Левая желудочно-сальниковая вена. Left gastro-omental vein
14 V. mesenterica inferior. Нижняя брыжеечная вена. Inferior mesenteric vein
15 V. splenica. Селезеночная вена. Splenic vein
16 V. gastrica sinistra. Левая желудочная вена. Left gastric vein

Рис. 40 Воротная вена печени • *V. portae hepatic* • Hepatic portal vein

Кровообращение у плода
Foetal circulation

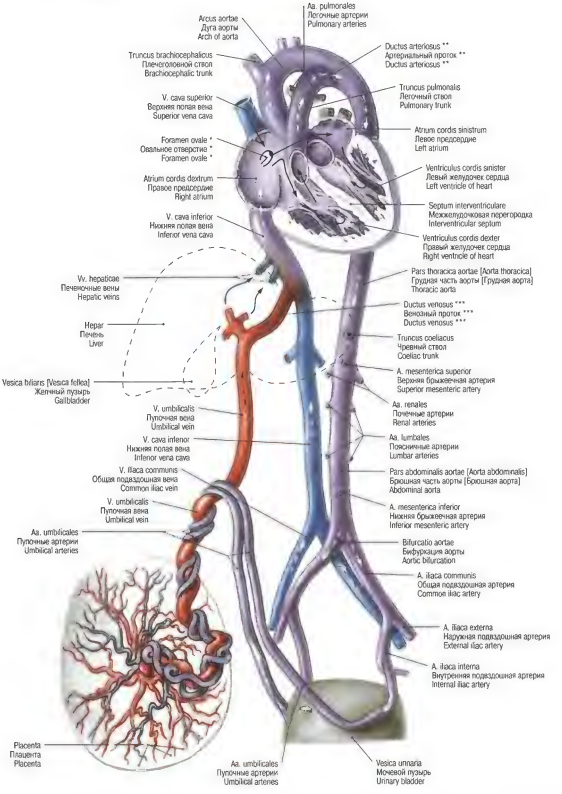

Рис. 41 Схема организации кровообращения у плода. Различная окраска сосудов отражает степень насыщенности кислородом содержащейся в них крови: красная — обогащенная кислородом, синяя — обедненная кислородом, фиолетовая — смешанная кровь. Стрелки указывают направление потоков крови • Schema of foetal circulation. The different colours indicate the oxygen content in the blood: red — rich in oxygen, blue — poor in oxygen, purple — mixed blood. Arrows indicate the direction of the blood flow

* Прямое сообщение между правым и левым предсердиями. Short-circuit between the right and the left atrium.

** Короткий анастомоз между легочным стволом и дугой аорты. Short-circuit between the pulmonary trunk and the arch of aorta.

*** Короткий анастомоз между пупочной и нижней полой венами. Short-circuit between the umbilical vein and the inferior vena cava.

Реорганизация плодного кровообращения после рождения:

* Клапаноподобное сообщение между правым и левым предсердиями посредством овального отверстия пассивно перекрывается с началом дыхательной активности легких.

** Артериальный проток [Боталлов проток], в свою очередь, закрывается только в течение первых недель жизни, поскольку его просвет облитерируется постепенно за счет пролиферации интимы и повышенного напряжения его стенки, превращаясь в артериальную связку, *Lig. arteriosum*.

*** Венозный проток [Аранциев проток] облитерируется после рождения, превращаясь в венозную связку, *Lig. venosum*, области ворот печени.

Conversion from foetal to postnatal circulation:

* The valve-like connection between the right and left atria via the foramen ovale is passively closed at the onset of respiratory activity in the lungs.

** The ductus arteriosus [BOTALLO ductus], on the other hand, closes only during the first weeks of life as its lumen gradually obliterates by proliferation of the intima and increased tension of the wall, the duct becomes the ligamentum arteriosum.

*** The ductus venosus [ARANTIUS ductus] obliterates after birth and becomes the ligamentum venosum in the portal area of the liver.

Лимфатическая система
Lymphatic system

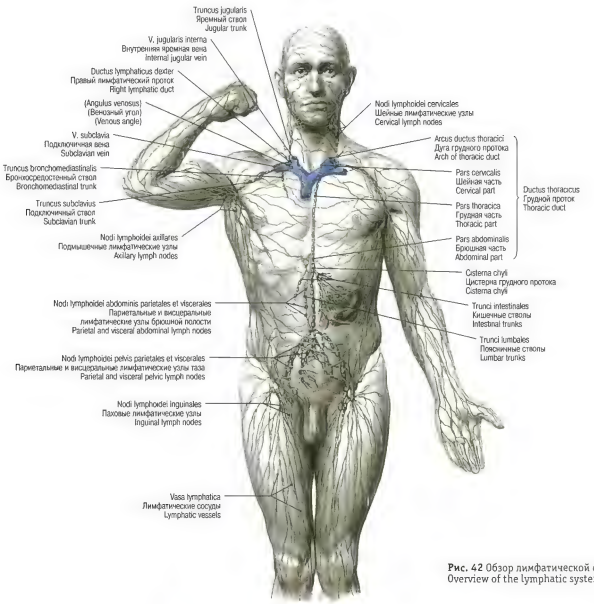

Рис. 42 Обзор лимфатической системы • Overview of the lymphatic system

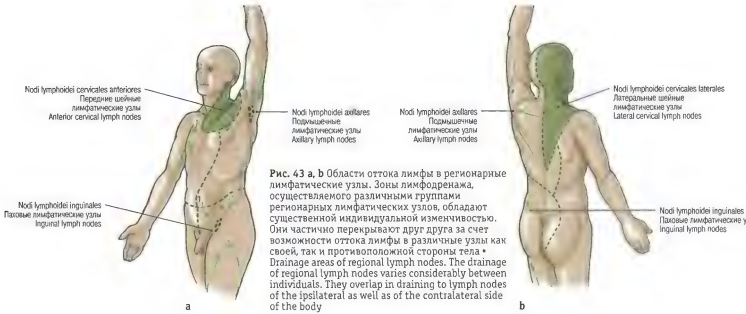

Рис. 43 a, b Области оттока лимфы в регионарные лимфатические узлы. Зоны лимфодренажа, осуществляемого различными группами регионарных лимфатических узлов, обладают существенной индивидуальной изменчивостью. Они частично перекрывают друг друга за счет возможности оттока лимфы в различные узлы как своей, так и противоположной стороны тела • Drainage areas of regional lymph nodes. The drainage of regional lymph nodes varies considerably between individuals. They overlap in draining to lymph nodes of the ipsilateral as well as of the contralateral side of the body

Нервная система
Nervous system

Systema nervosum centrale
Центральная нервная система
Central nervous system

Systema nervosum periphericum
Периферическая нервная система
Peripheral nervous system

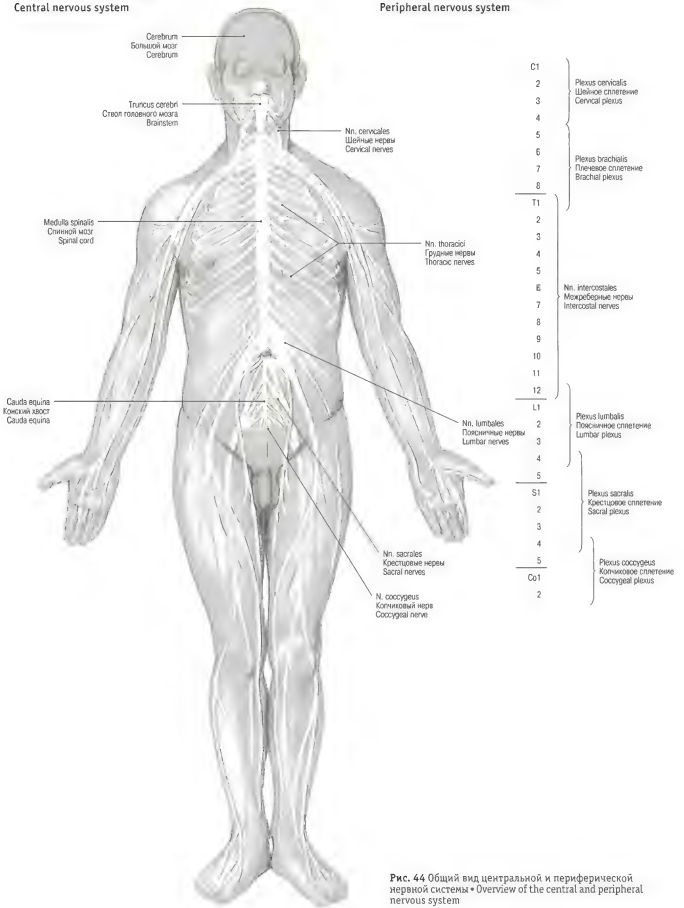

Рис. 44 Общий вид центральной и периферической нервной системы • Overview of the central and peripheral nervous system

Периферическая нервная система
Peripheral nervous system

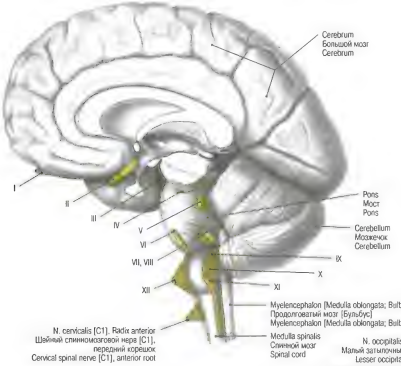

Nn. craniales. Черепные нервы. Cranial nerves

I N. olfactorius. Обонятельный нерв. Olfactory nerve
II N. opticus. Зрительный нерв. Optic nerve
III N. oculomotorius. Глазодвигательный нерв. Oculomotor nerve
IV N. trochlearis. Блоковый нерв. Trochlear nerve
V N. trigeminus. Тройничный нерв. Trigeminal nerve
VI N. abducens. Отводящий нерв. Abducent nerve
VII N. facialis. Лицевой нерв. Facial nerve
VIII N. vestibulocochlearis. Преддверно-улитковый нерв. Vestibulocochlear nerve
IX N. glossopharyngeus. Языкоглоточный нерв. Glossopharyngeal nerve
X N. vagus. Блуждающий нерв. Vagus nerve
XI N. accessorius. Добавочный нерв. Accessory nerve
XII N. hypoglossus. Подъязычный нерв. Hypoglossal nerve

Рис. 45 Обзор головного мозга и черепных нервов • Overview of the brain and the cranial nerves

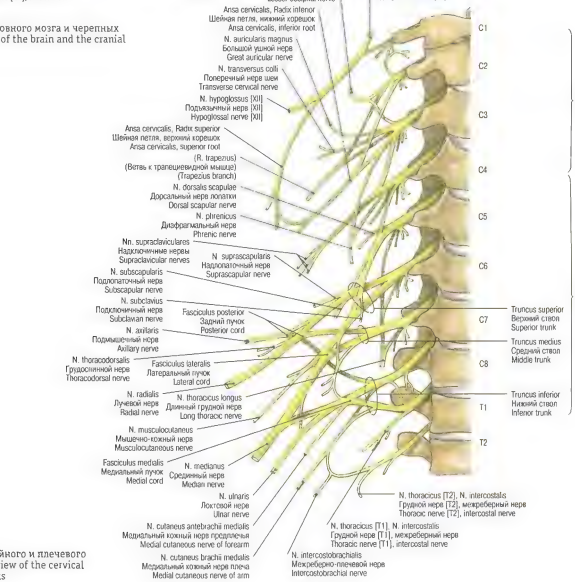

Рис. 46 Обзор шейного и плечевого сплетений • Overview of the cervical and brachial plexus

Периферическая нервная система
Peripheral nervous system

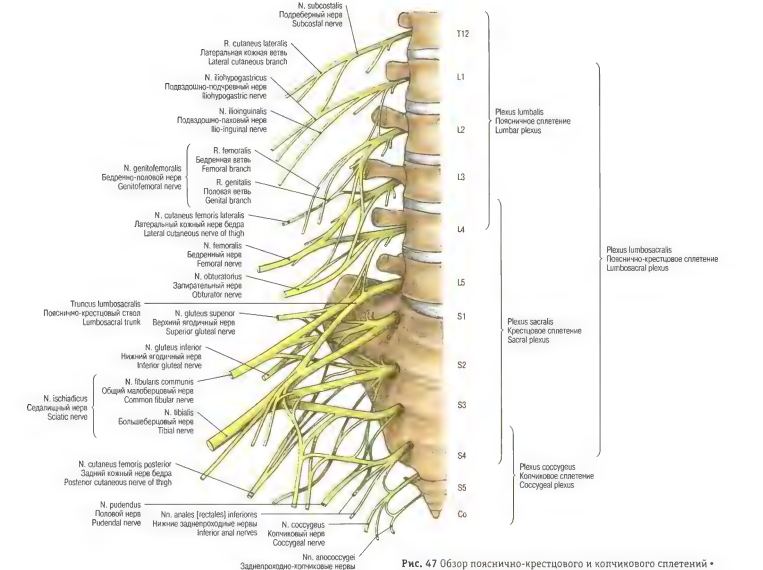

Рис. 47 Обзор поясничо-крестцового и копчикового сплетений • *Plexus lumbosacralis* [*Plexus lumbalis et sacralis*] *et Plexus coccygeus* • Overview of the lumbosacral plexus and the coccygeal plexus

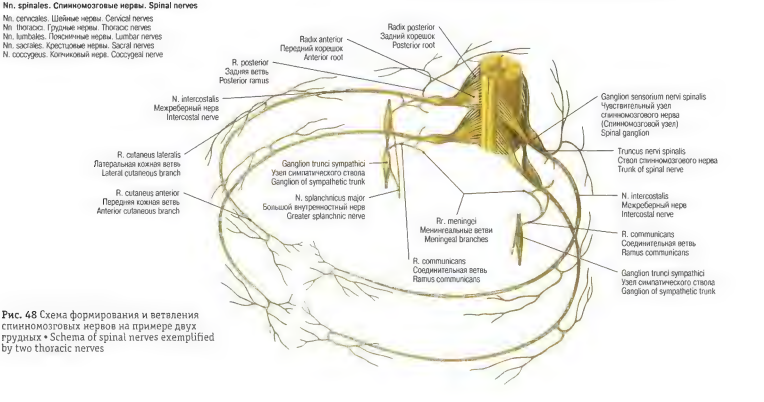

Рис. 48 Схема формирования и ветвления спинномозговых нервов на примере двух грудных • Schema of spinal nerves exemplified by two thoracic nerves

Автономная нервная система
Autonomous nervous system

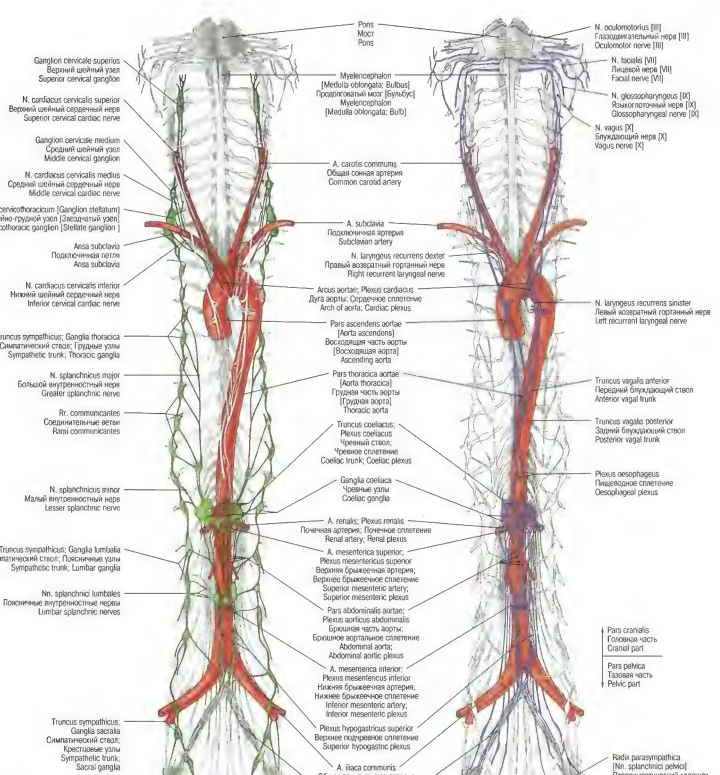

Рис. 49 Симпатическая часть автономной нервной системы. Весь комплекс симпатических узлов и их связей, расположенный вдоль позвоночного столба, обозначается как симпатический ствол (зеленый цвет) • Sympathetic part of the autonomous nervous system. The entire system of sympathetic ganglia and their connections located along the vertebral column are referred to as sympathetic trunk (green)

Рис. 50 Парасимпатическая часть автономной нервной системы. Парасимпатические волокна (фиолетовый цвет) обычно распространяются вместе с волокнами другого характера • Parasympathetic part of the autonomous nervous system. Parasympathetic fibres (violet) usually travel along with other nerve fibres

Автономная нервная система
Autonomous nervous system

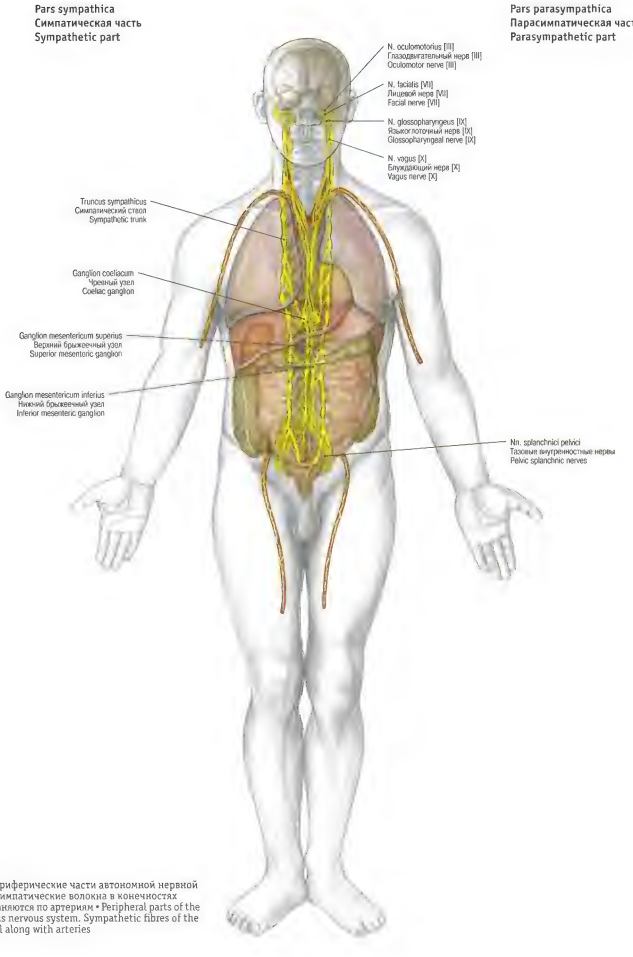

Рис. 51 Периферические части автономной нервной системы. Симпатические волокна в конечностях распространяются по артериям • Peripheral parts of the autonomous nervous system. Sympathetic fibres of the limbs travel along with arteries

Автономная нервная система
Autonomous nervous system

Pars sympathica
Симпатическая часть
Sympathetic part

Pars parasympathica
Парасимпатическая часть
Parasympathetic part

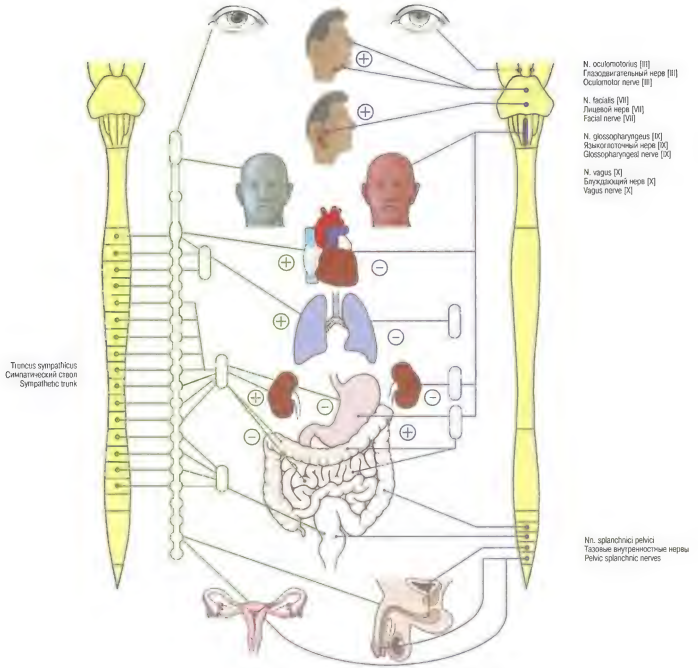

⊕ Активация. Activation
⊖ Торможение. Inhibition

Рис. 52 Обзор функций (воздействий) автономной нервной системы •
Overview of the functions of the autonomous nervous system

Эндокринные органы
Endocrine organs

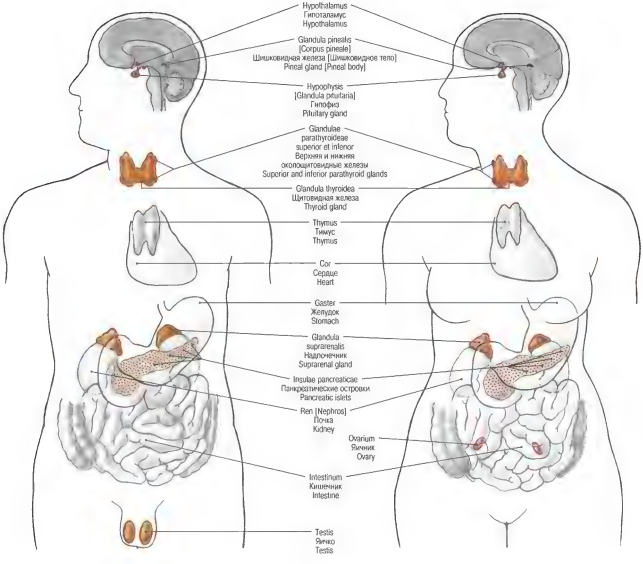

Рис. 53 Эндокринные органы мужчины •
Endocrine organs of the male

Рис. 54 Эндокринные органы женщины •
Endocrine organs of the female

Кожа и ногти
Skin and fingernails

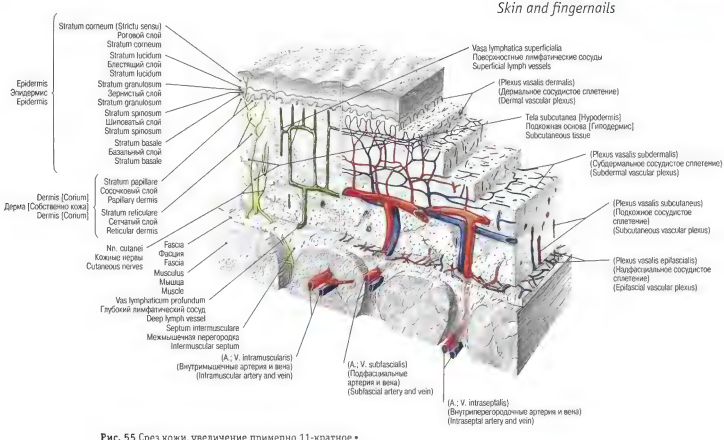

Рис. 55 Срез кожи, увеличение примерно 11-кратное •
Section through the skin; approximately 11-fold magnification

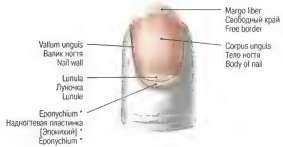

Рис. 56 Дистальная фаланга пальца с ногтем •
Distal phalanx of a digit with fingernail

* Эпидермис ногтя обозначается и как кутикула.
The epidermis of the nail is also known as cuticle.

Рис. 57 Дистальная фаланга пальца, ноготь частично удален • Distal phalanx of a digit, the nail has been partly removed

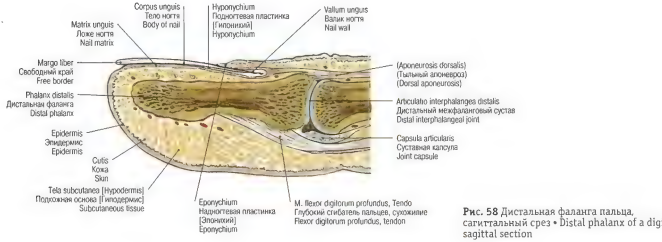

Рис. 58 Дистальная фаланга пальца, сагиттальный срез • Distal phalanx of a digit, sagittal section

Области
Regions

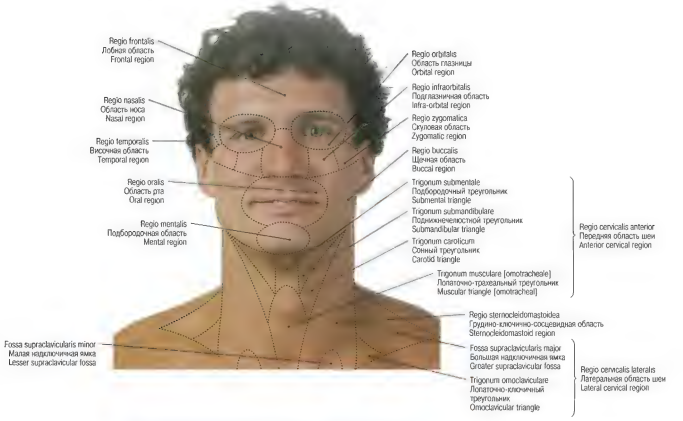

Рис. 59 Области головы и шеи • *Regiones capitis et colli* • Regions of the head and the neck

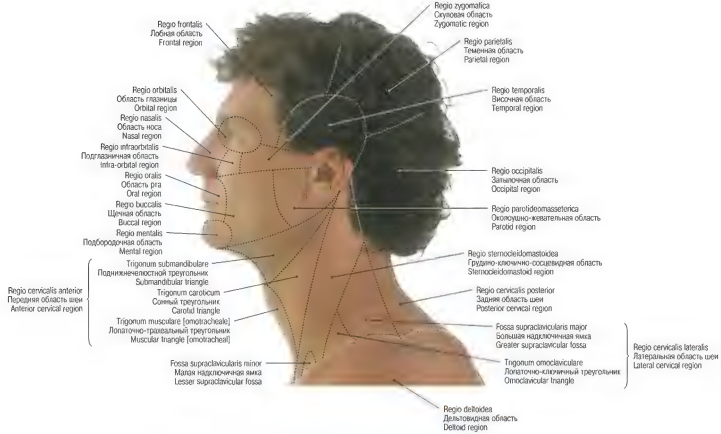

Рис. 60 Области головы и шеи • *Regiones capitis et colli* • Regions of the head and the neck

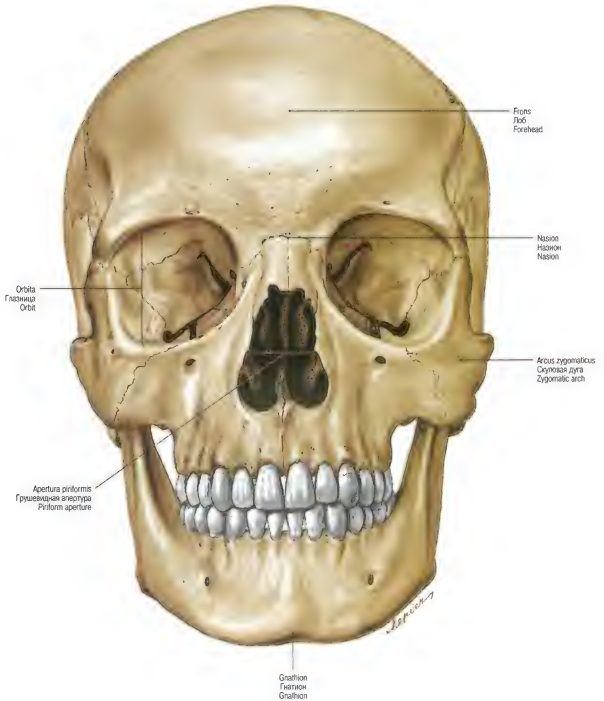

Рис. 61 Череп • *Cranium* • Skull

Кости черепа
Bones of the skull

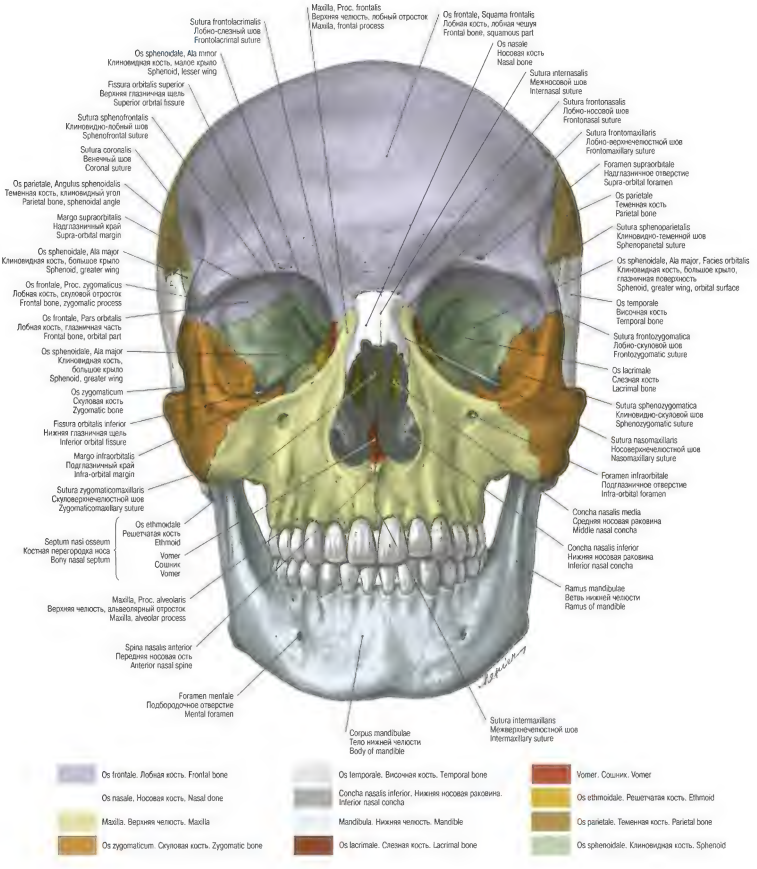

Рис. 62 Кости черепа • *Ossa cranii* • Bones of cranium

Кости черепа
Bones of the skull

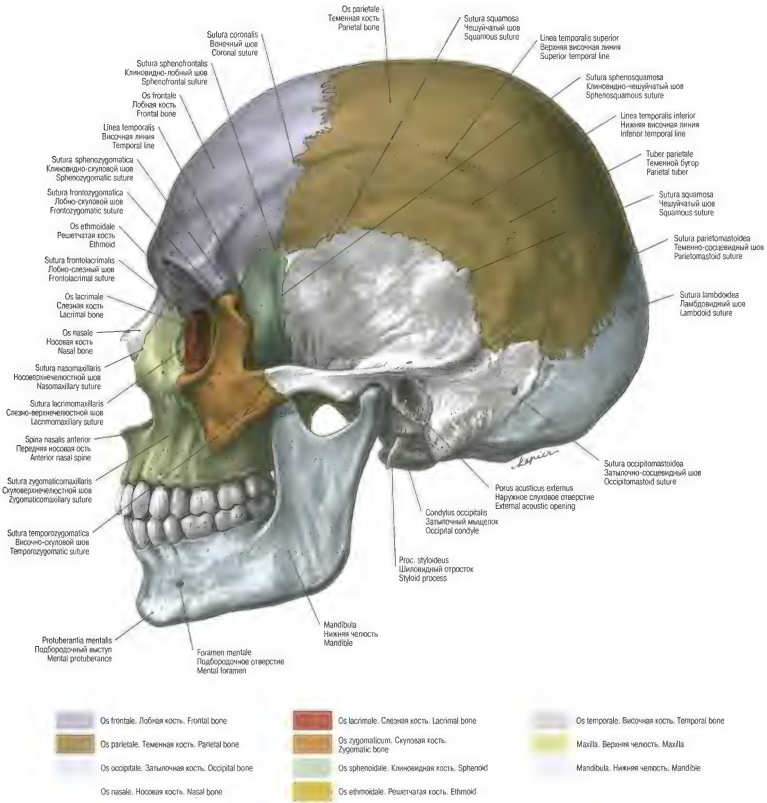

Рис. 63 Кости черепа • *Ossa cranii* • Bones of cranium

Кости черепа
Bones of the skull

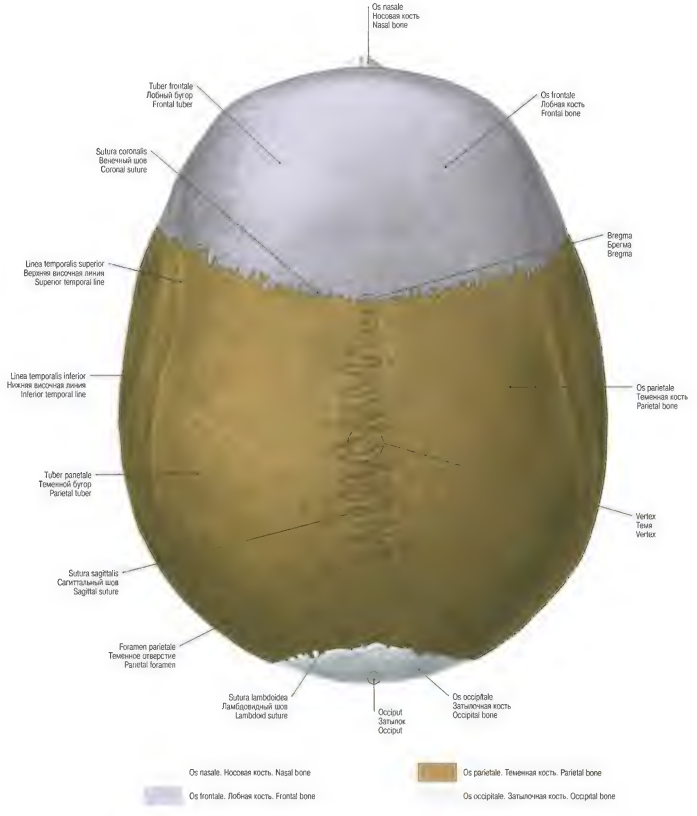

Рис. 64 Кости черепа, *Ossa cranii*; вид сверху • Bones of cranium, *Ossa cranii*; superior view

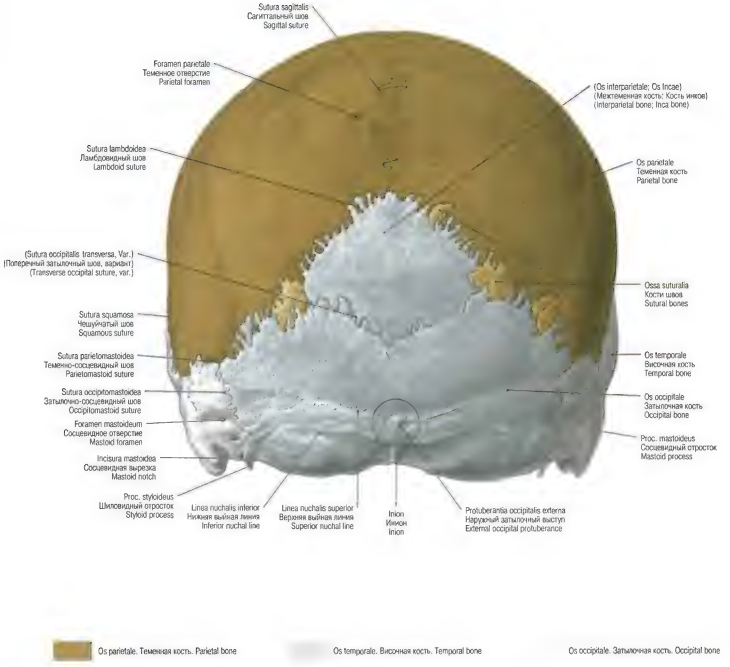

Рис. 65 Кости черепа, *Ossa cranii*; вид сзади • Bones of cranium, *Ossa cranii*; posterior view

Кости черепа
Bones of the skull

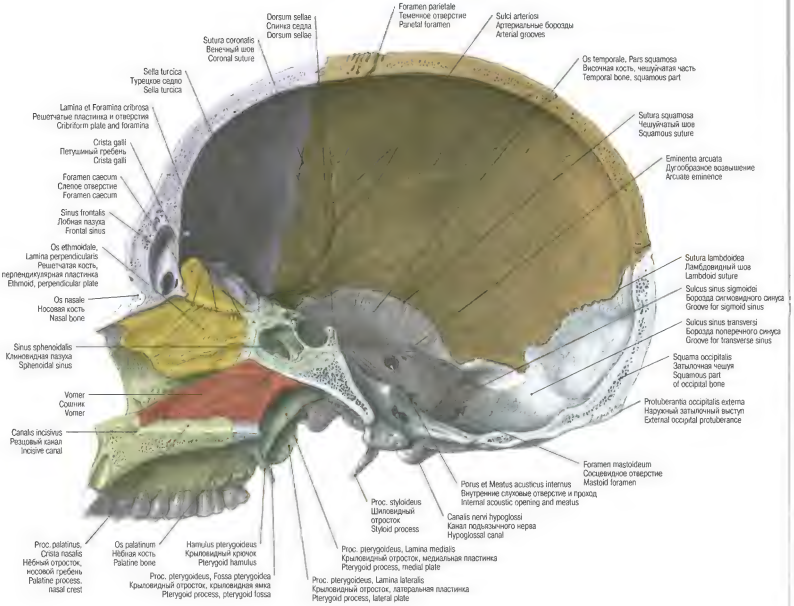

Рис. 66 Кости черепа, *Ossa cranii*; внутренняя поверхность сагиттального среза •
Bones of cranium, *Ossa cranii*; medial view

Кости черепа
Bones of the skull

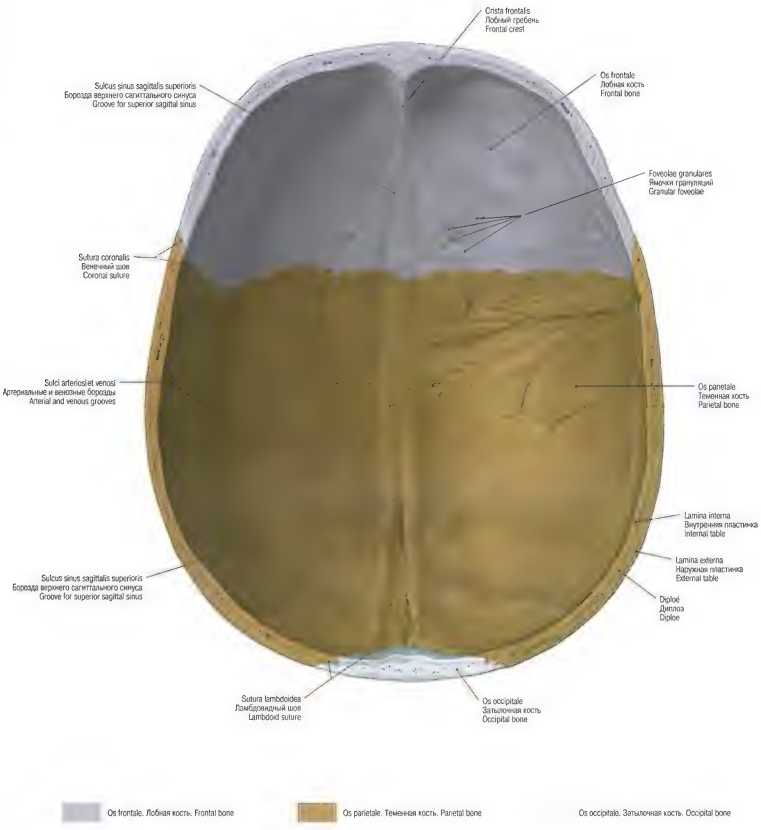

Рис. 67 Свод черепа, *Calvaria*; внутренняя поверхность • Calvaria, *Calvaria*; internal aspect

Кости черепа
Bones of the skull

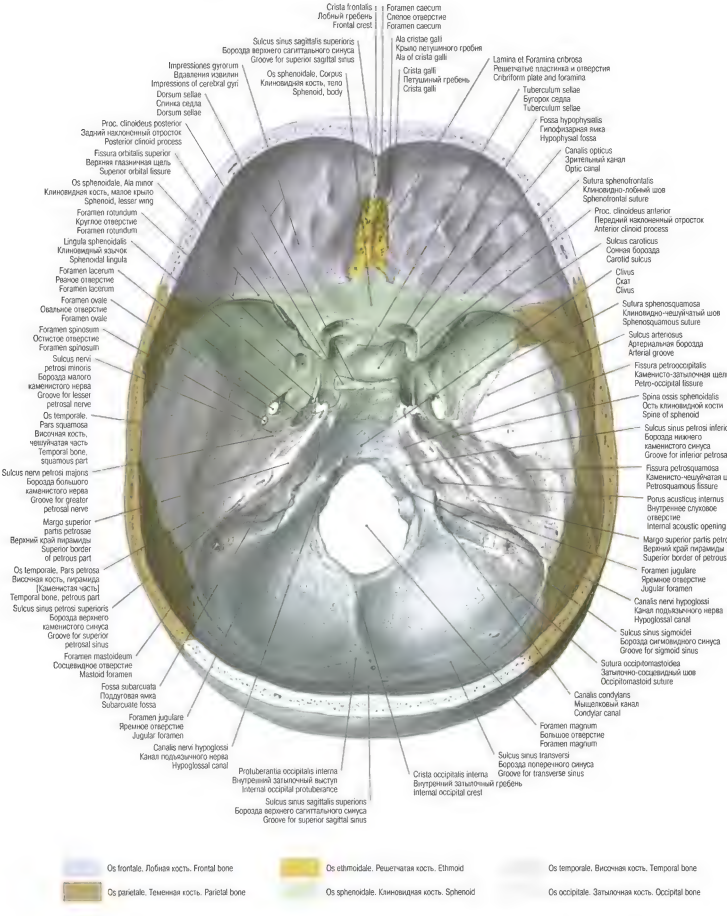

Рис. 68 Внутреннее основание черепа • *Basis cranii interna* • Internal surface of cranial base

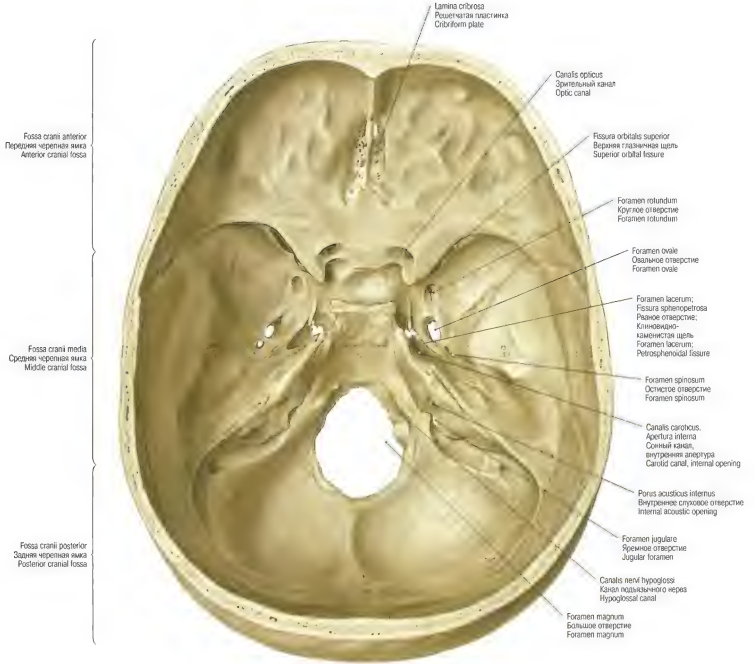

Рис. 69 Внутреннее основание черепа и его отверстия • *Basis cranii interna, Foramina* • Internal surface of cranial base and foramina

→ 468

Кости черепа
Bones of the skull

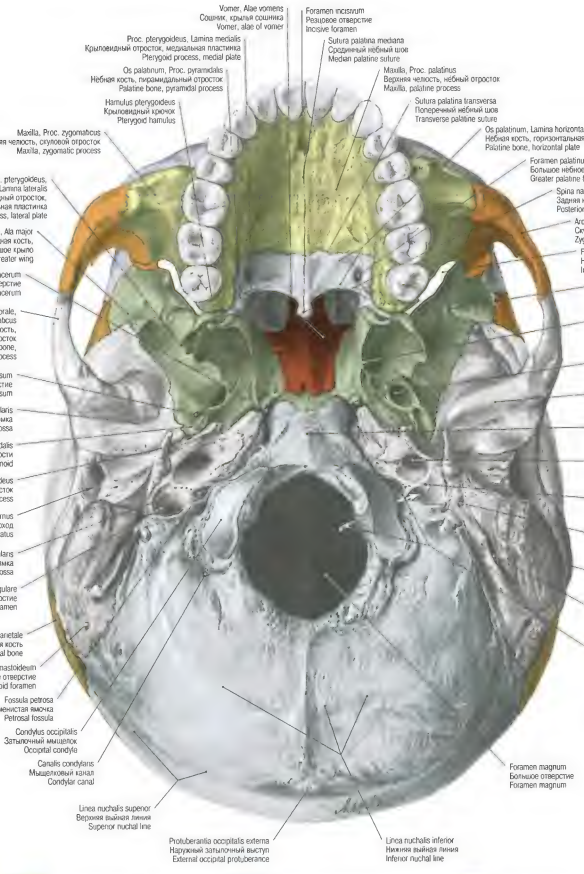

Рис. 70 Наружное основание черепа • *Basis cranii externa* •
External surface of cranial base

Кости черепа
Bones of the skull

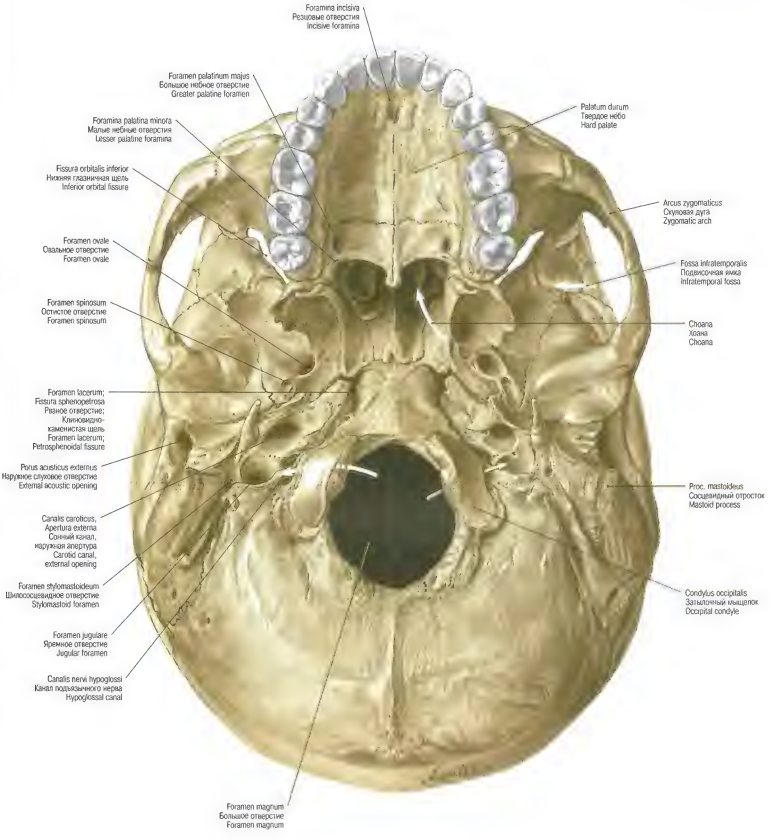

Рис. 71 Наружное основание черепа и его отверстия • *Basis cranii externa, Foramina* • External surface of cranial base and foramina

→ 467

Череп, рентгенография
Skull, radiography

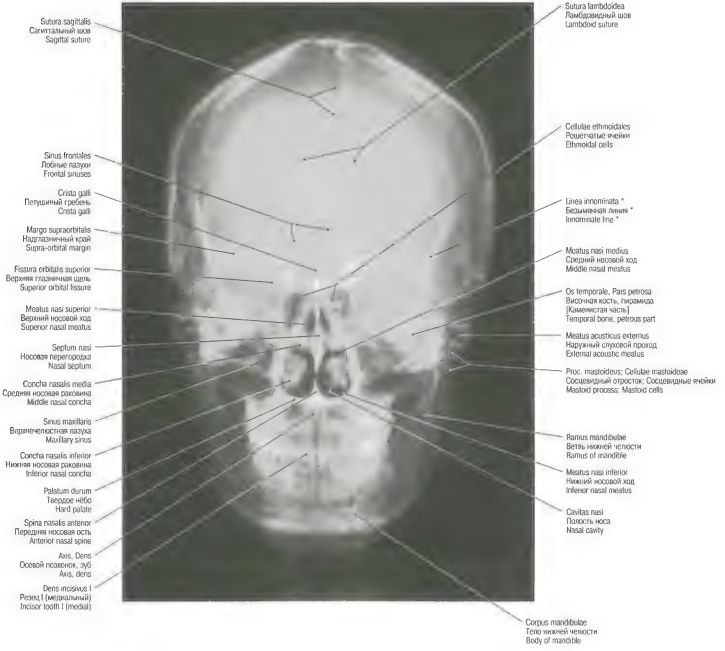

Рис. 72 Череп, *Cranium*; переднезадняя телерентгенограмма • Skull, *Cranium*; AP-teleradiograph

* Проекционная линия, не имеющая анатомического ориентира. A projection line without anatomical correlate.

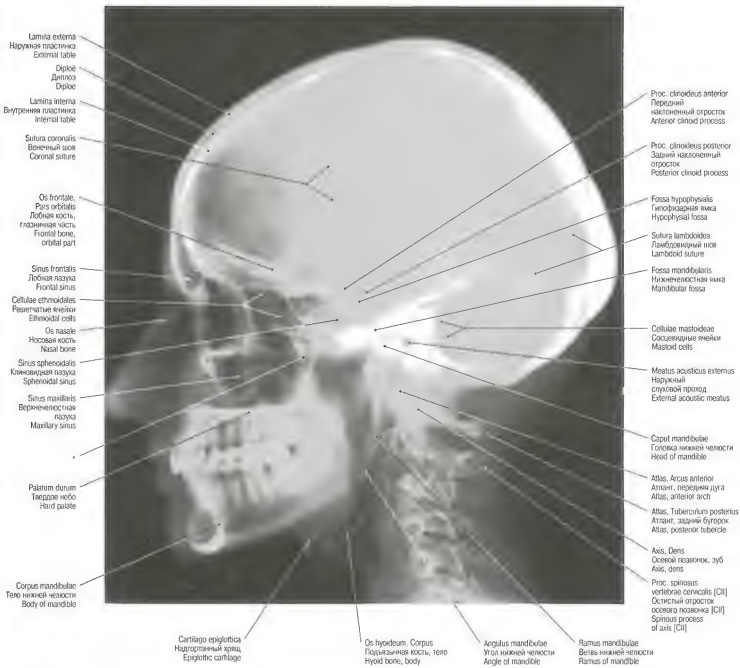

Рис. 73 Череп, *Cranium*; боковая телерентгенограмма • Skull, *Cranium*; lateral teleradiograph

* Задняя стенка верхнечелюстной пазухи. Posterior wall of the maxillary sinus.

Череп, развитие
Skull, development

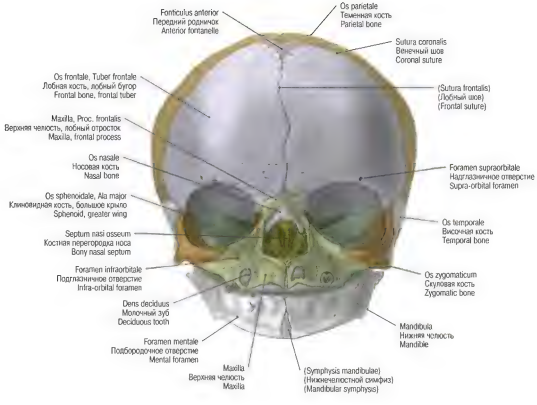

Рис. 74 Череп, *Cranium*, новорожденного • Skull, *Cranium*, of a neonate

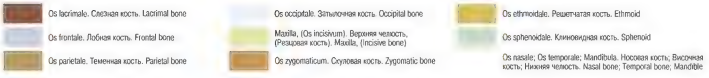

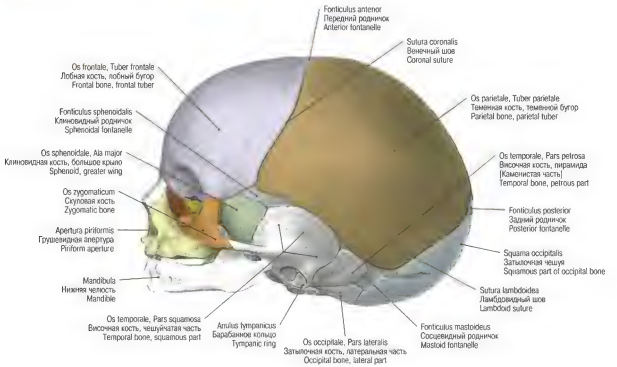

Рис. 75 Череп, *Cranium*, новорожденного • Skull, *Cranium*, of a neonate

Череп, развитие
Skull, development

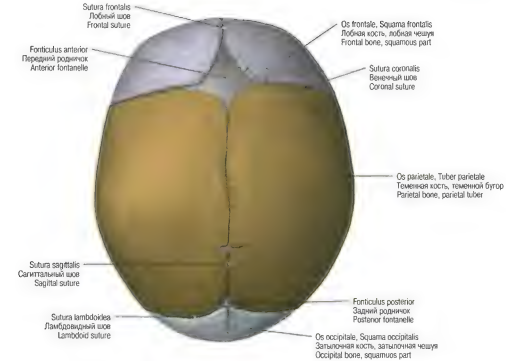

Рис. 76 Череп, *Cranium*, новорожденного • Skull, *Cranium*, of a neonate

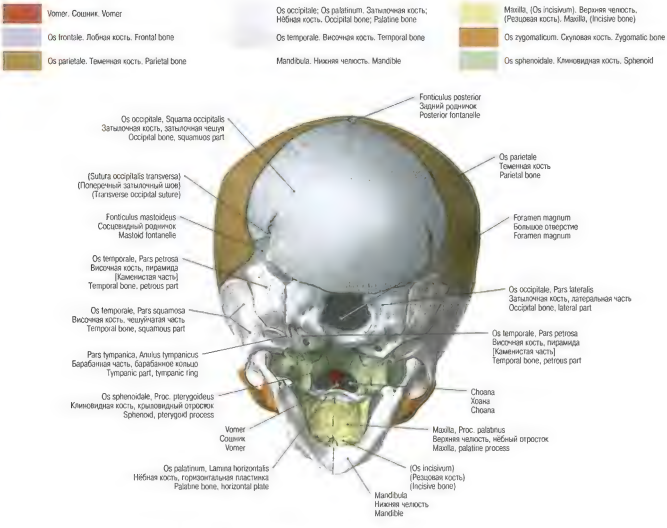

Рис. 77 Череп, *Cranium*, новорожденного • Skull, *Cranium*, of a neonate

Лобная и решетчатая кости
Frontal and ethmoidal bones

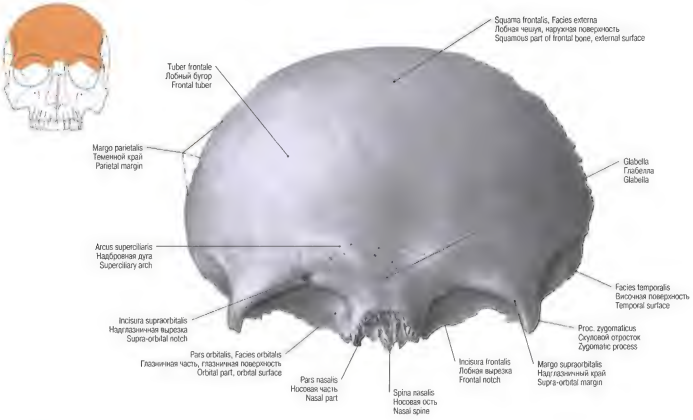

Рис. 78 Лобная кость • *Os frontale* • Frontal bone

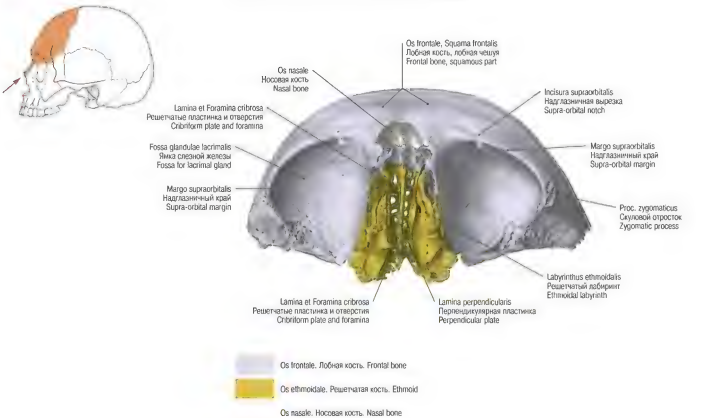

Рис. 79 Лобная кость, решетчатая кость, носовые кости • *Os frontale, Os ethmoidale, Ossa nasalia* • Frontal bone, ethmoid, nasal bones

Верхняя челюсть и нёбная кость
Maxilla and palatine bone

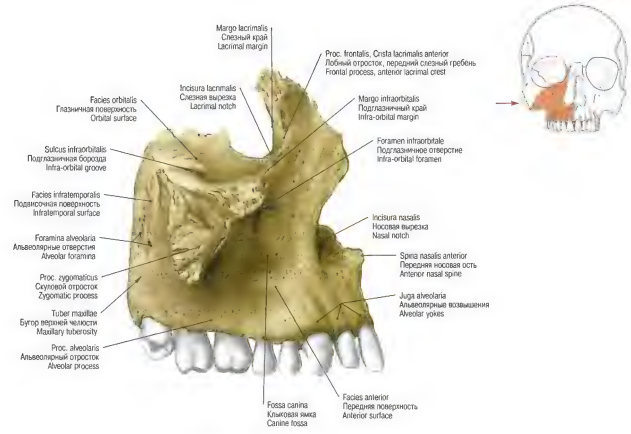

Рис. 80 Верхняя челюсть, *Maxilla*; вид с латеральной стороны • Maxilla, *Maxilla*; lateral view

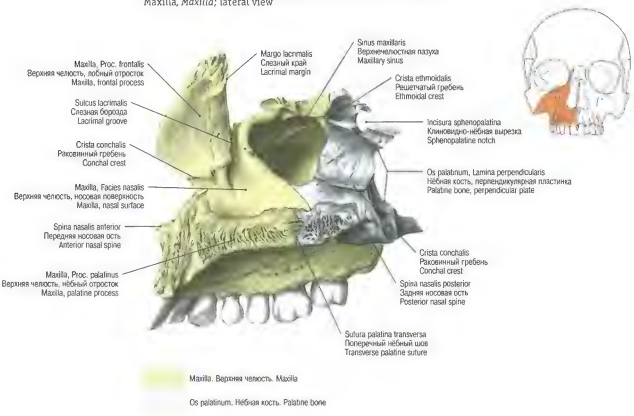

Рис. 81 Верхняя челюсть и нёбная кость, *Maxilla et Os palatinum*; вид с медиальной стороны • Maxilla and palatine bone, *Maxilla et Os palatinum*; medial view

Костная носовая полость
Nasal cavity

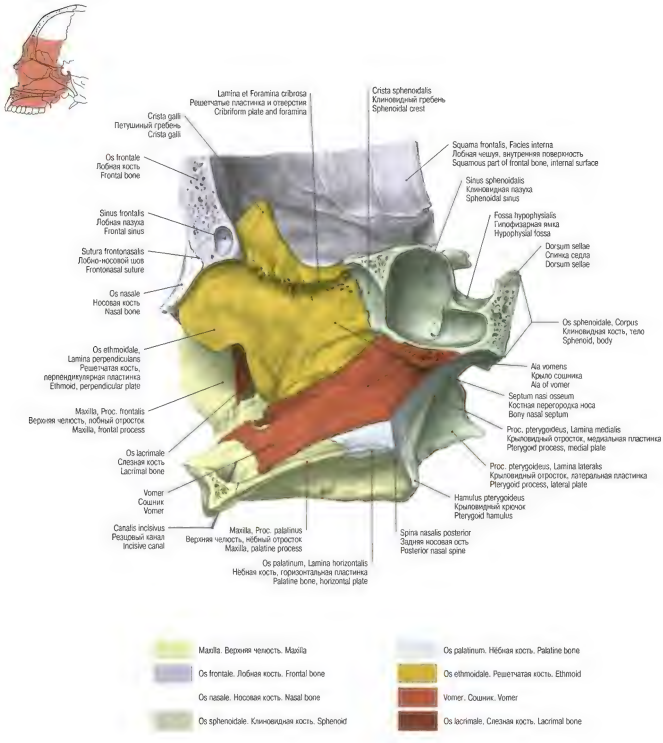

Рис. 82 Костная перегородка носа • *Septum nasi osseum* • Bony nasal septum

Костная носовая полость
Nasal cavity

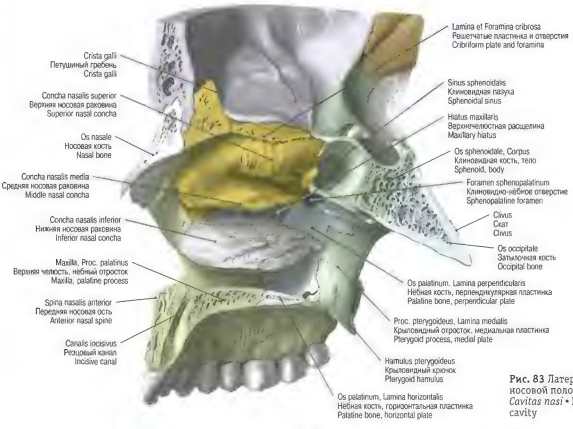

Рис. 83 Латеральная стенка костной носовой полости • *Cavitas nasalis ossea, Cavitas nasi* • Lateral wall of the bony nasal cavity

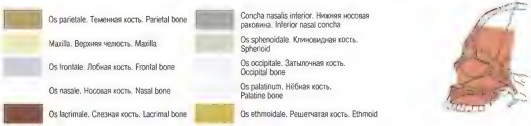

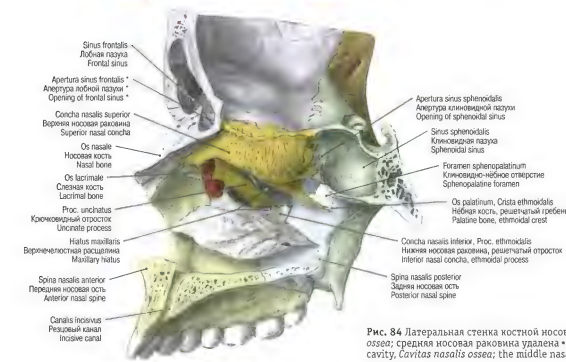

Рис. 84 Латеральная стенка костной носовой полости, *Cavitas nasalis ossea;* средняя носовая раковина удалена • Lateral wall of the bony nasal cavity, *Cavitas nasalis ossea;* the middle nasal concha has been removed

* Зонд введен в сообщение лобной пазухи со средним носовым ходом.
Probe located in the passage from the frontal sinus to the middle nasal meatus.

Твердое нёбо
Hard palate

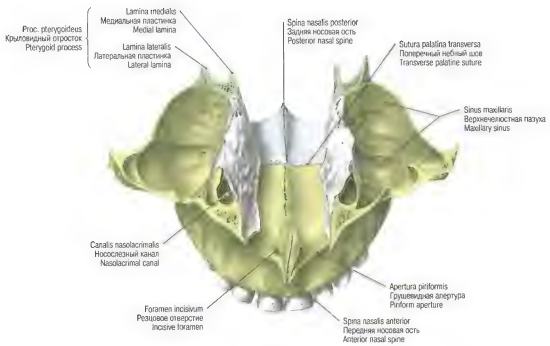

Рис. 85 Твердое нёбо, верхнечелюстная пазуха и нижняя носовая раковина; вид сверху • *Palatum durum, Sinus maxillaris, Concha nasalis inferior* • Hard palate, maxillary sinus, inferior nasal concha; superior view

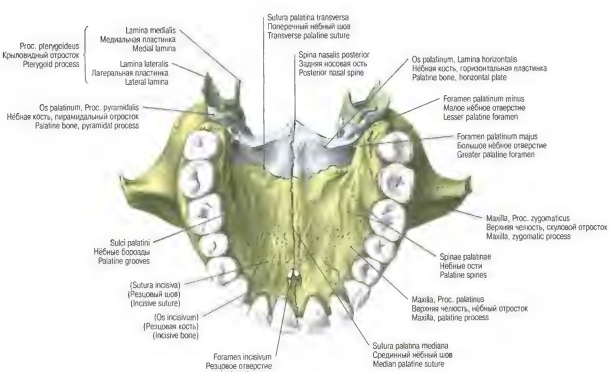

Рис. 86 Твердое нёбо, *Palatum durum;* вид снизу • Hard palate, *Palatum durum;* inferior view

Глазница и крыловидно-нёбная ямка
Orbit and pterygopalatine fossa

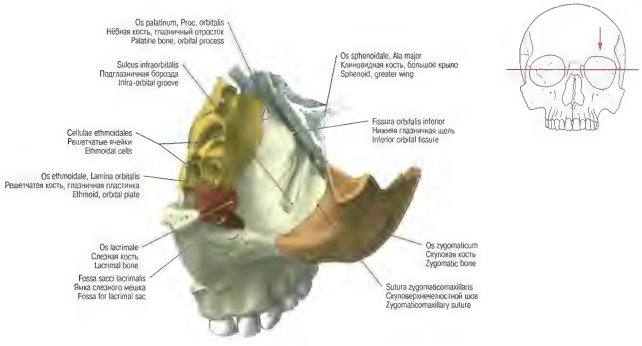

Рис. 87 Нижняя стенка глазницы • *Orbita, paries inferior* • Floor of the orbit

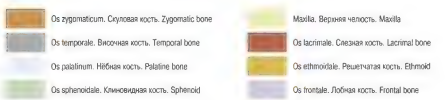

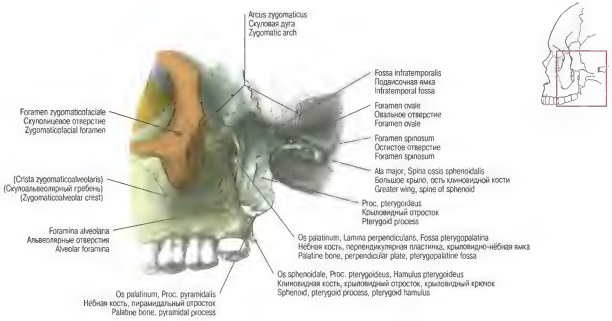

Рис. 88 Крыловидно-нёбная ямка • *Fossa pterygopalatina* • Pterygopalatine fossa

Глазница
Orbit

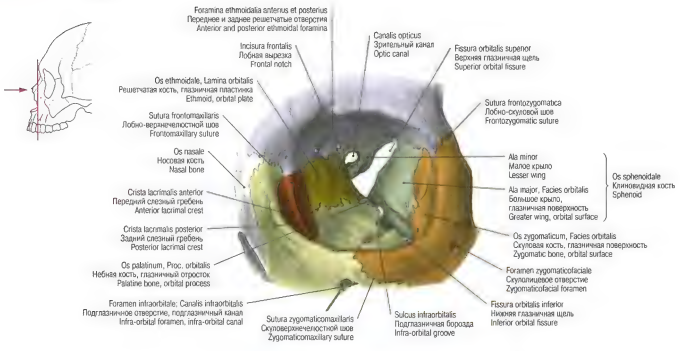

Рис. 89 Глазница, *Orbita*, зонд введен в подглазничный канал, *Canalis infraorbitalis* • Orbit, *Orbita*, probe located in the infra-orbital canal, *Canalis infraorbitalis*

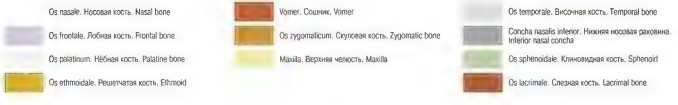

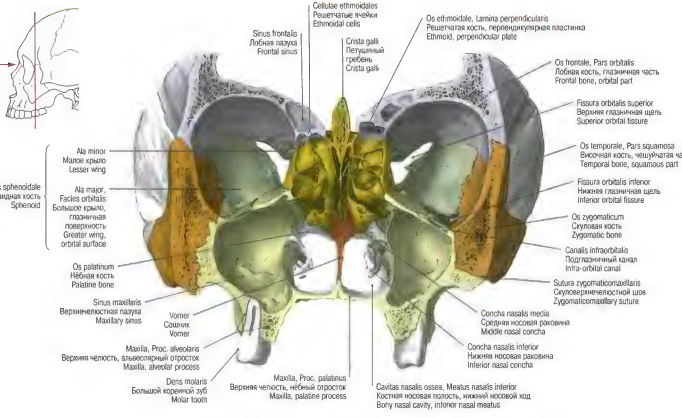

Рис. 90 Лицевой череп, *Viscerocranium*; фронтальный срез • Viscerocranium, *Viscerocranium*; frontal section

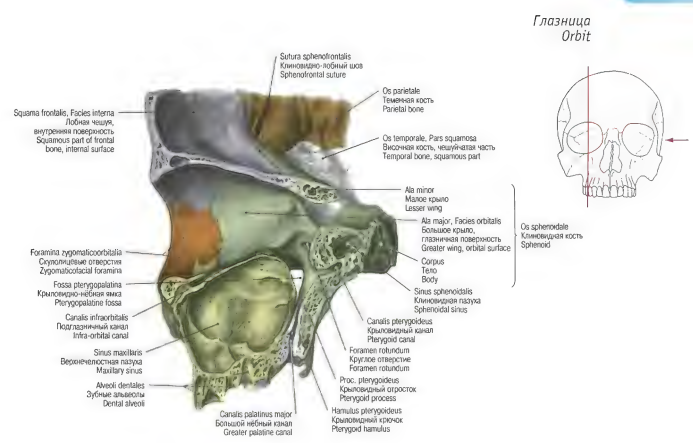

Рис. 91 Глазница, латеральная стенка • *Orbita, paries lateralis* • Orbit, lateral wall

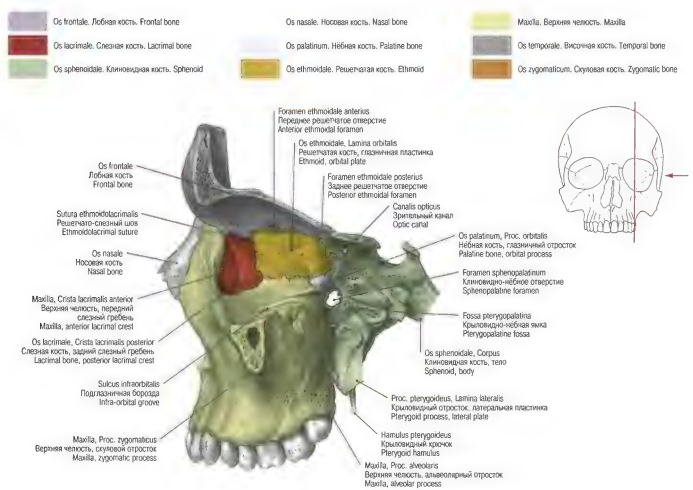

Рис. 92 Глазница, медиальная стенка • *Orbita, paries medialis* • Orbit, medial wall

Клиновидная кость
Sphenoidal bone

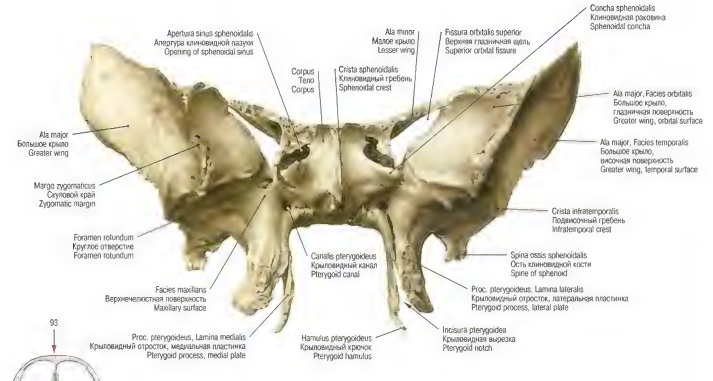

Рис. 93 Клиновидная кость, *Os sphenoidale*; вид спереди • Sphenoid [Sphenoidal bone], *Os sphenoidale*; anterior view

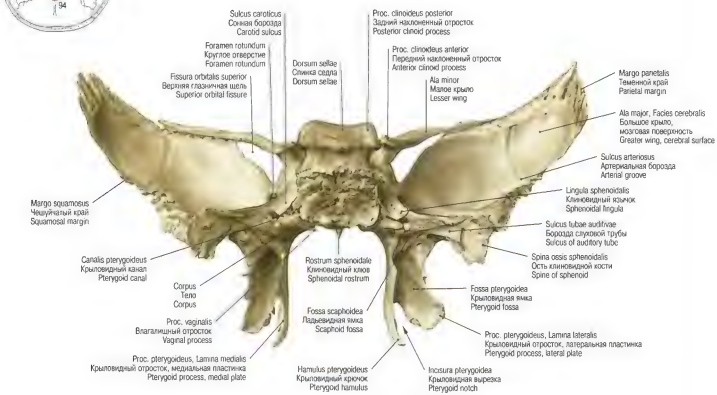

Рис. 94 Клиновидная кость, *Os sphenoidale*; вид сзади • Sphenoid [Sphenoidal bone], *Os sphenoidale*; posterior view

Клиновидная и затылочная кости
Sphenoidal and occipital bones

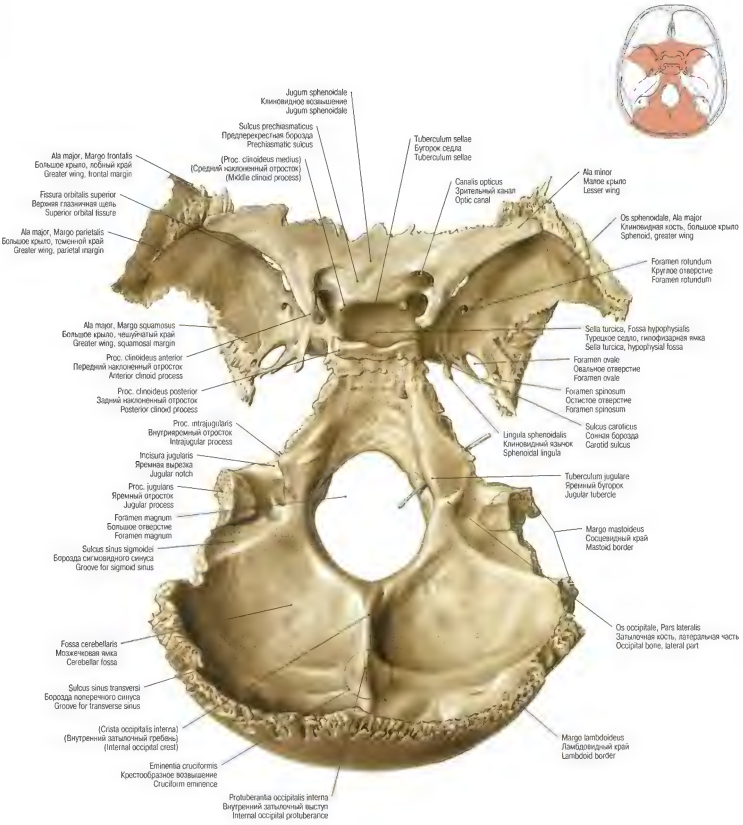

Рис. 95 Затылочная и клиновидная кости • *Os occipitale et Os sphenoidale* • Occipital bone and sphenoid [Sphenoidal bone]

Височная кость
Temporal bone

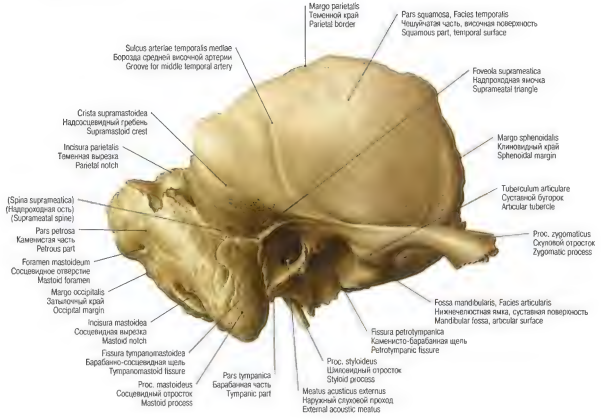

Рис. 96 Височная кость • *Os temporale* • Temporal bone

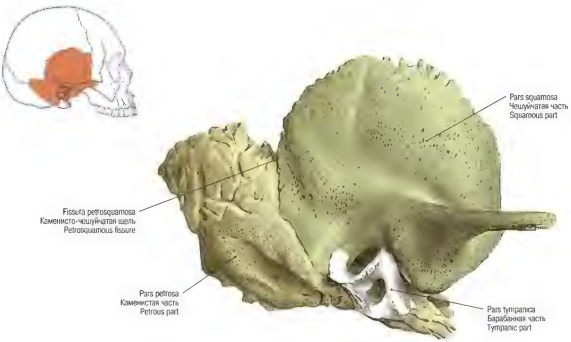

Рис. 97 Височная кость, *Os temporale*, новорожденного • Temporal bone, *Os temporale*, of a neonate

Височная кость
Temporal bone

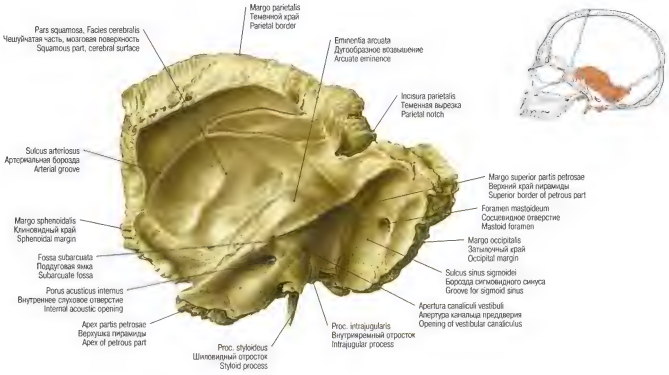

Рис. 98 Височная кость • *Os temporale* • Temporal bone

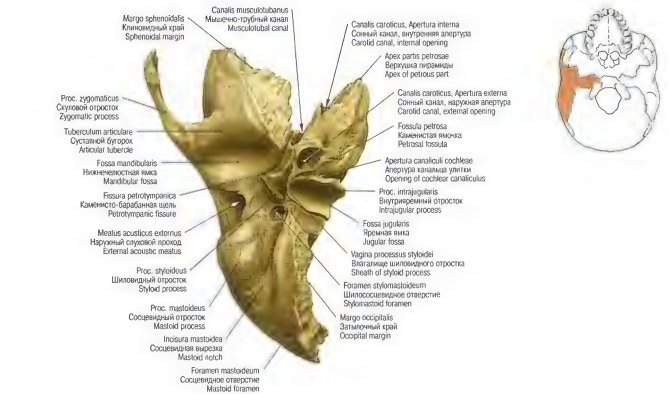

Рис. 99 Височная кость • *Os temporale* • Temporal bone

Нижняя челюсть
Mandible

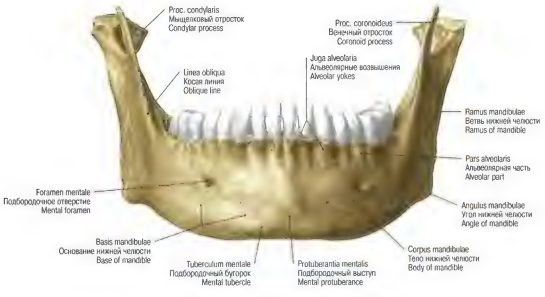

Рис. 100 Нижняя челюсть • *Mandibula* • Mandible

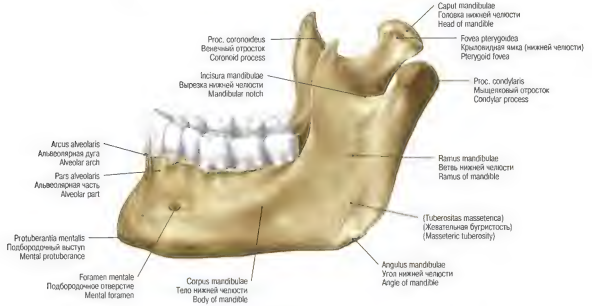

Рис. 101 Нижняя челюсть • *Mandibula* • Mandible

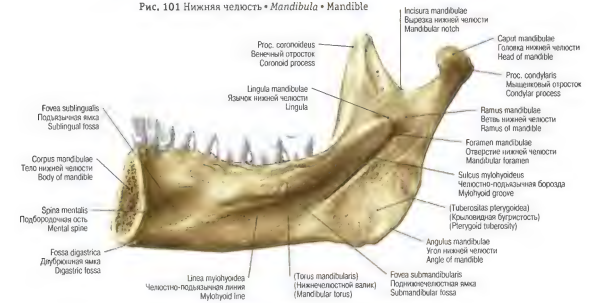

Рис. 102 Нижняя челюсть • *Mandibula* • Mandible

Нижняя челюсть
Mandible

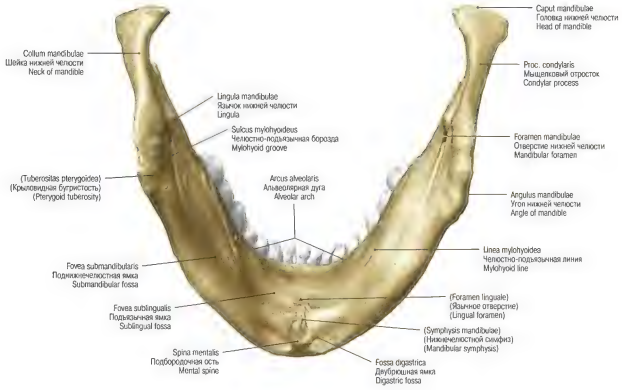

Рис. 103 Нижняя челюсть • *Mandibula* • Mandible

Рис. 104 Нижняя челюсть, *Mandibula*, человека старческого возраста • Mandible, *Mandibula*, of an old individual

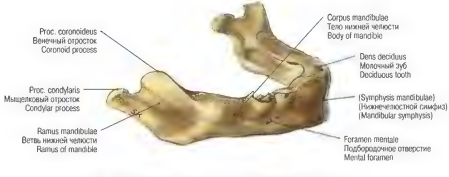

Рис. 105 Нижняя челюсть, *Mandibula*, новорожденного • Mandible, *Mandibula*, of a neonate

Височно-нижнечелюстной сустав
Temporomandibular joint

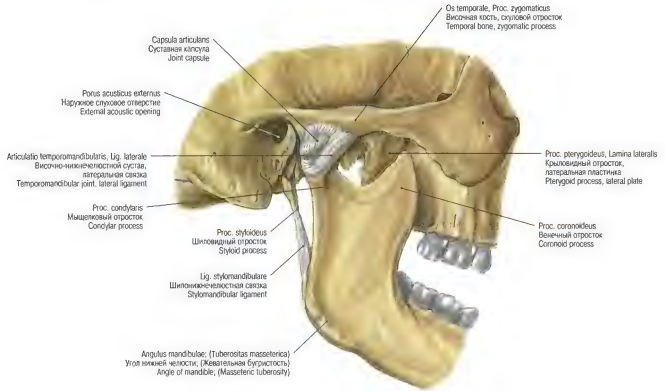

Рис. 106 Височно-нижнечелюстной сустав • *Articulatio temporomandibularis* • Temporomandibular joint

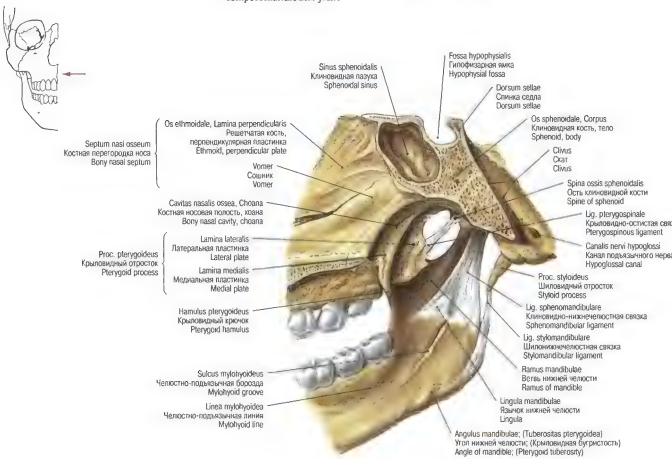

Рис. 107 Крыловидно-остистая и клиновидно-нижнечелюстная связки • *Lig. pterygospinale et Lig. sphenomandibulare* • Pterygospinous and sphenomandibular ligaments

Височно-нижнечелюстной сустав
Temporomandibular joint

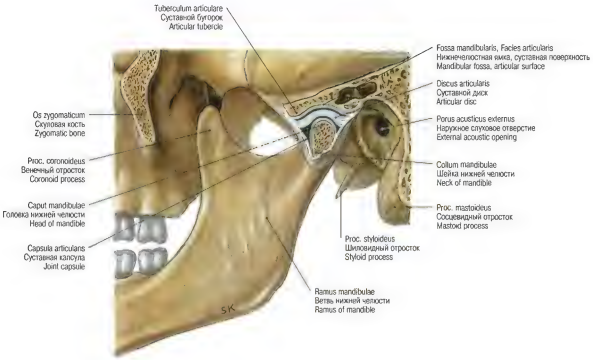

Рис. 108 Височно-нижнечелюстной сустав, *Articulatio temporomandibularis*; сагиттальный срез при почти закрытом рте • Temporomandibular joint, *Articulatio temporomandibularis*; sagittal section, mouth almost closed

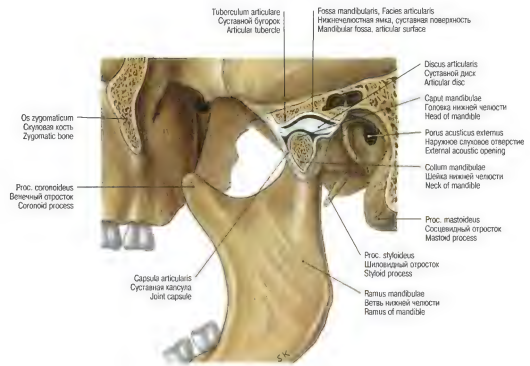

Рис. 109 Височно-нижнечелюстной сустав, *Articulatio temporomandibularis*; сагиттальный срез при открытом рте • Temporomandibular joint, *Articulatio temporomandibularis*; sagittal section, mouth opened

Височно-нижнечелюстной сустав и жевательные мышцы
Temporomandibular joint and masticatory muscles

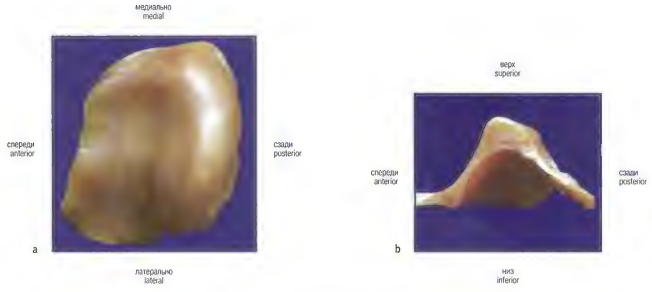

Рис. 110 a, b Суставной диск височно-нижнечелюстного сустава • *Articulatio temporomandibularis, discus articularis* • Articular disc of the temporomandibular joint
a Вид сверху; superior view.
b Вид сбоку; lateral view.

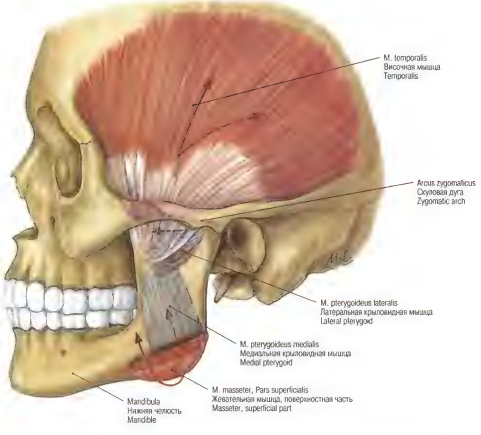

→ T 4

Рис. 111 Жевательные мышцы, *Mm. masticatorii*. Стрелками указано направление мышечной тяги при закрывании рта • Masticatory muscles, *Mm. masticatorii*. Arrows indicate the direction of muscle traction when closing the mouth

Височно-нижнечелюстной сустав
Temporomandibular joint

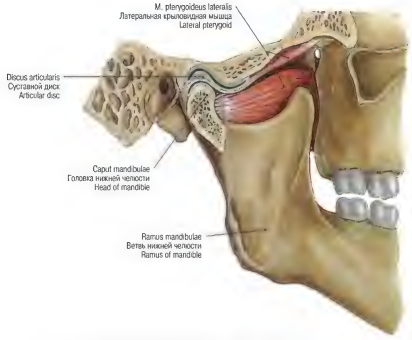

Рис. 112 Височно-нижнечелюстной сустав • *Articulatio temporomandibularis* • Temporomandibular joint





1 Meatus acusticus externus. Наружный слуховой проход. External acoustic meatus
2 Proc. condylaris. Мышелковый отросток. Condylar process
3 Discus articularis. Суставной диск. Articular disc
4 Os temporale, Fossa mandibularis. Височная кость, нижнечелюстная ямка. Temporal bone, mandibular fossa
5 Os temporale, Tuberculum articulare. Височная кость, суставной бугорок. Temporal bone, articular tubercle
6 Incisura mandibulae. Вырезка нижней челюсти. Mandibular notch
7 Proc. coronoideus. Венечный отросток. Coronoid process

Рис. 113 a, b Височно-нижнечелюстной сустав. *Articulatio temporomandibularis*; томограмма, боковая проекция сустава после введения контрастной массы в его полость (артрография). При открывании рта суставной диск смещается кпереди • Temporomandibular joint, *Articulatio temporomandibularis*; tomography, lateral projection after injection of a contrast medium into the joint cavity (arthrography). The articular disc shifts forward during opening of the mouth
a При закрытом рте; mouth closed.
b При открытом рте; mouth opened.

→ 108, 109

Жевательные мышцы
Masticatory muscles

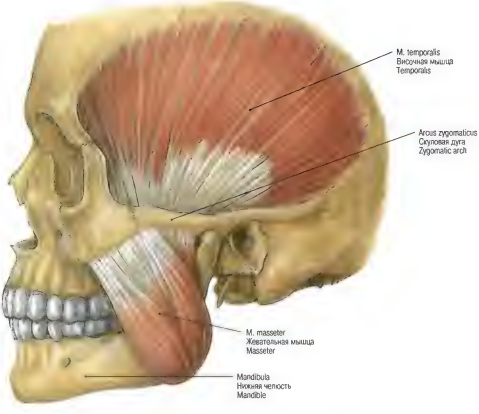

→ T 4

Рис. 114 Жевательная и височная мышцы • *M. masseter et M. temporalis* • Masseter and temporalis muscles

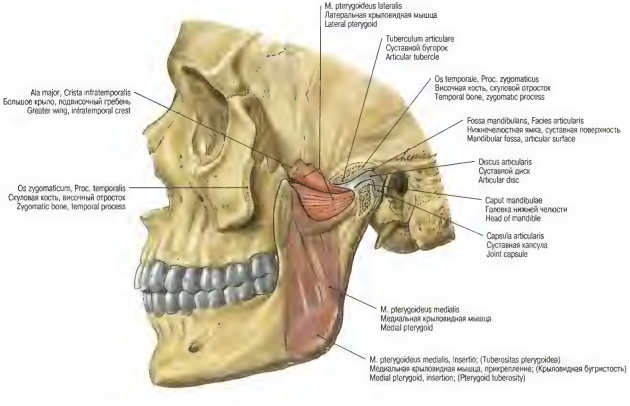

→ T 4

Рис. 115 Височно-нижнечелюстной сустав, медиальная и латеральная крыловидные мышцы • *Articulatio temporomandibularis, Mm. pterygoidei medialis et lateralis* • Temporomandibular joint; medial and lateral pterygoid muscles

Жевательные мышцы
Masticatory muscles

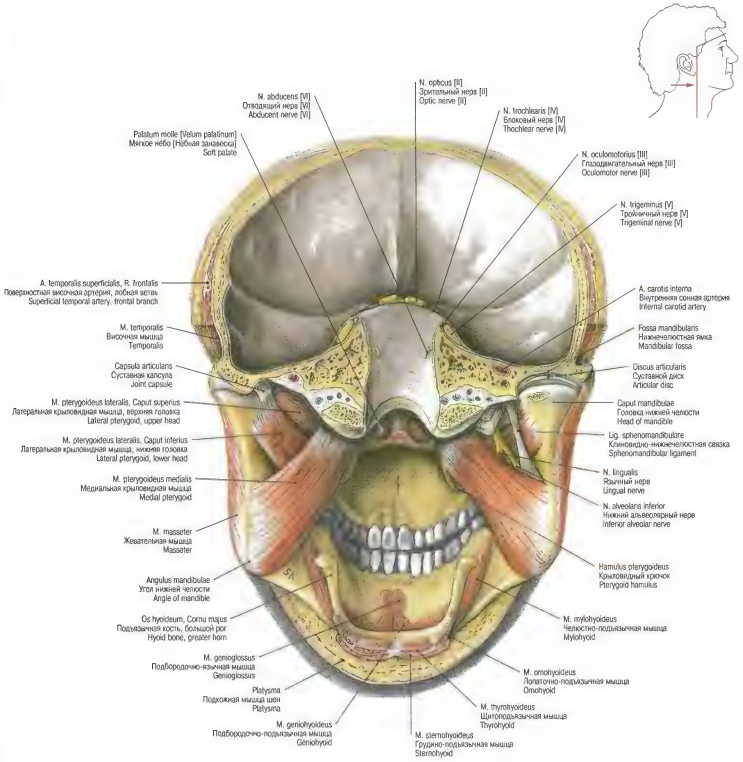

Рис. 116 Жевательные мышцы, *Mm. masticatorii*. Срез, сочетающий фронтальную часть, проходящую через височно-нижнечелюстной сустав, и горизонтальную часть, проходящую по нижней части свода черепа; вид сзади • Masticatory muscles, *Mm. masticatorii*. Frontal section through the temporomandibular joint and horizontal section through the calvaria; posterior view

→ T 4

Жевательные мышцы
Masticatory muscles

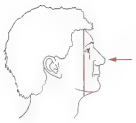

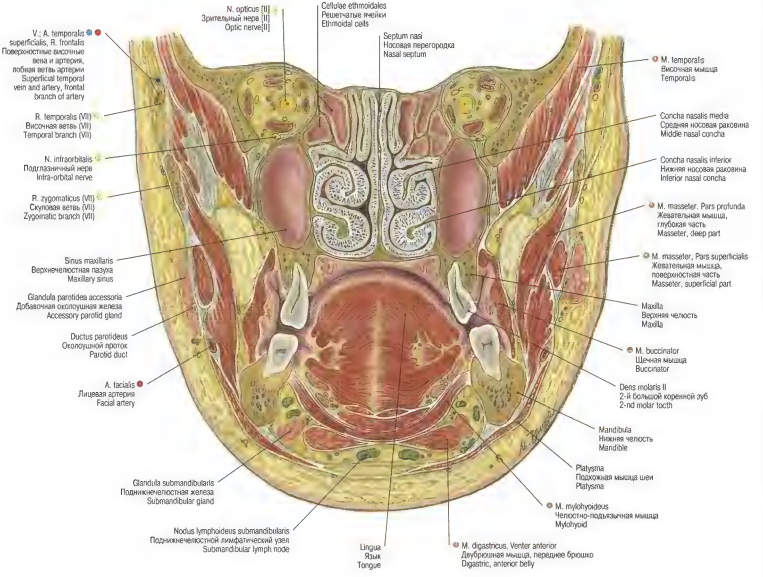

→ T4

Рис. 117 Жевательные мышцы, *Mm. masticatorii*; фронтальный срез, вид спереди • Masticatory muscles, *Mm. masticatorii*; frontal section, anterior view

Жевательные мышцы
Masticatory muscles

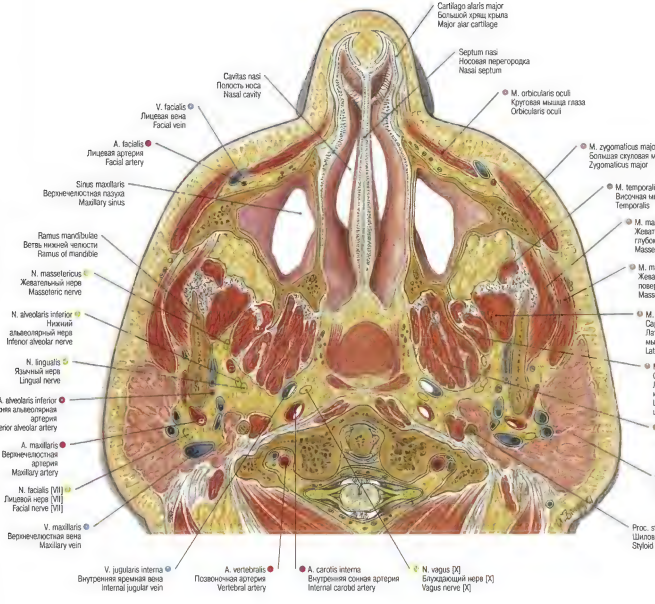

Рис. 118 Жевательные мышцы, *Mm. masticatorii*; горизонтальный срез • Masticatory muscles, *Mm. masticatorii*; horizontal section

→ T4

Мышцы лица и жевательные мышцы
Facial and masticatory muscles

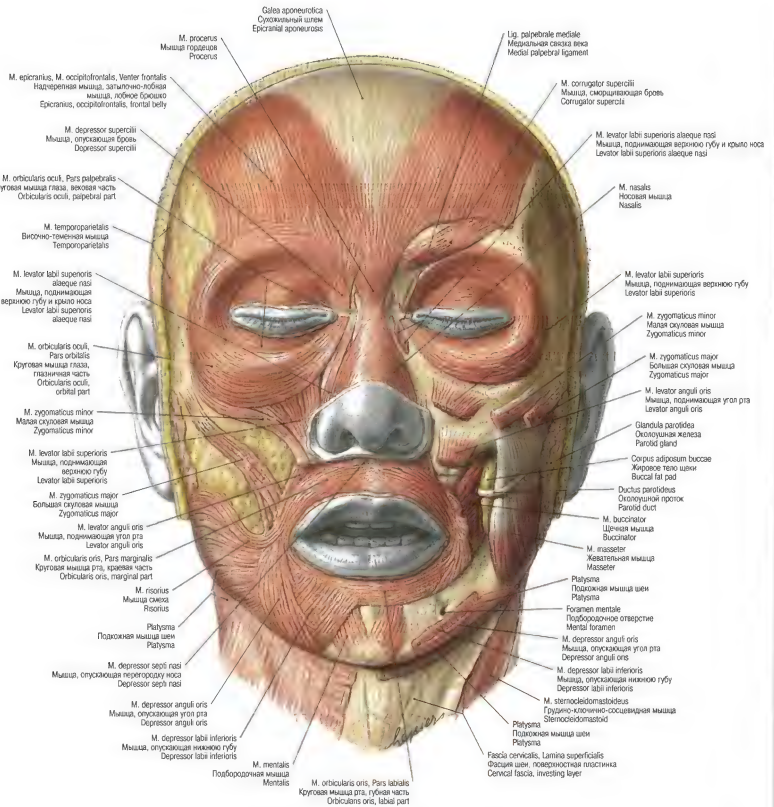

→ T1 a, c–f, T4

Рис. 119 Мышцы лица и жевательные мышцы • *Mm. faciei et Mm. masticatorii* • Facial and masticatory muscles

Мышцы лица
Facial muscles

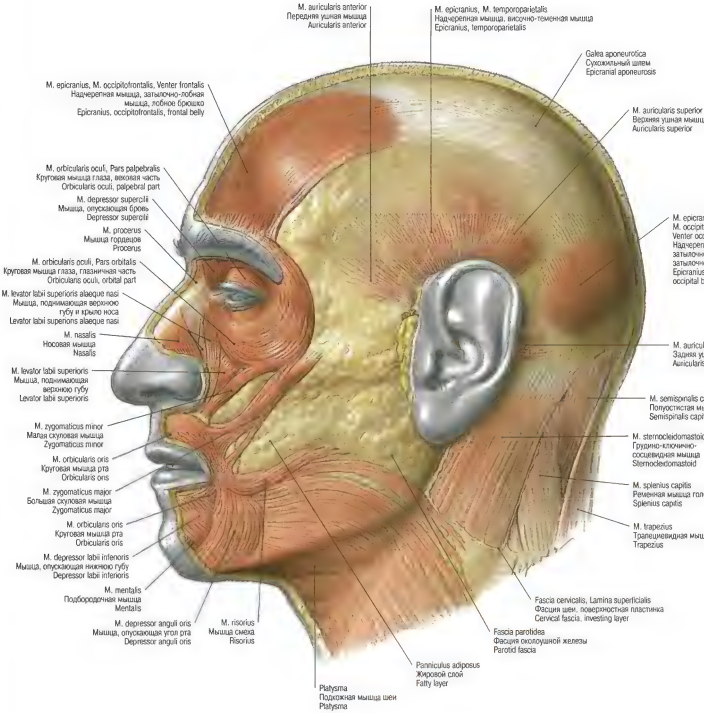

Рис. 120 Мышцы лица • *Mm. faciei* • Facial muscles

→ T 1

Мышцы лица и жевательные мышцы
Facial and masticatory muscles

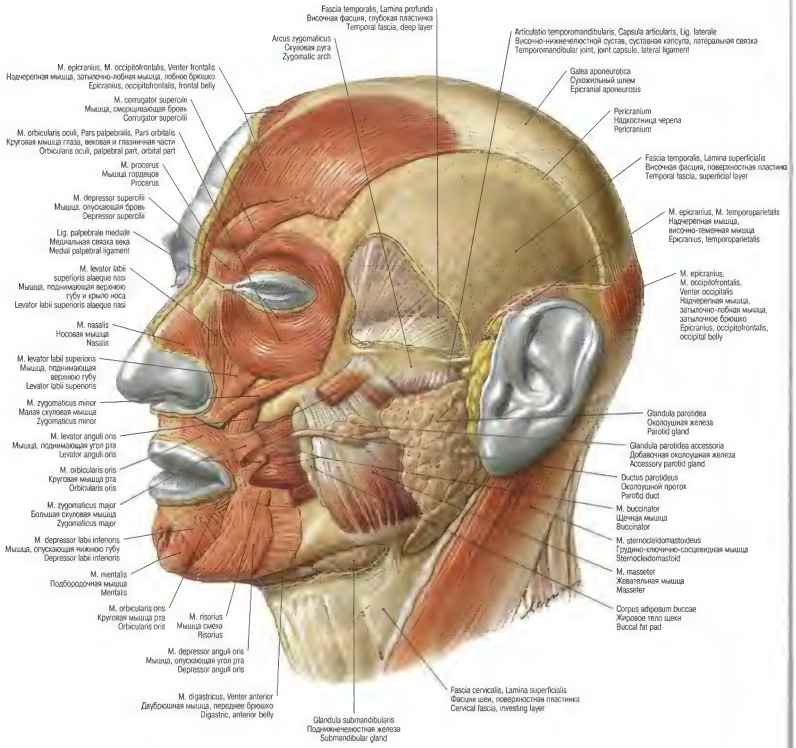

122
120 206
→ T 1, T 4

Рис. 121 Мышцы лица и жевательные мышцы • *Mm. faciei et Mm. masticatorii* • Facial and masticatory muscles

Мышцы лица и жевательные мышцы
Facial and masticatory muscles

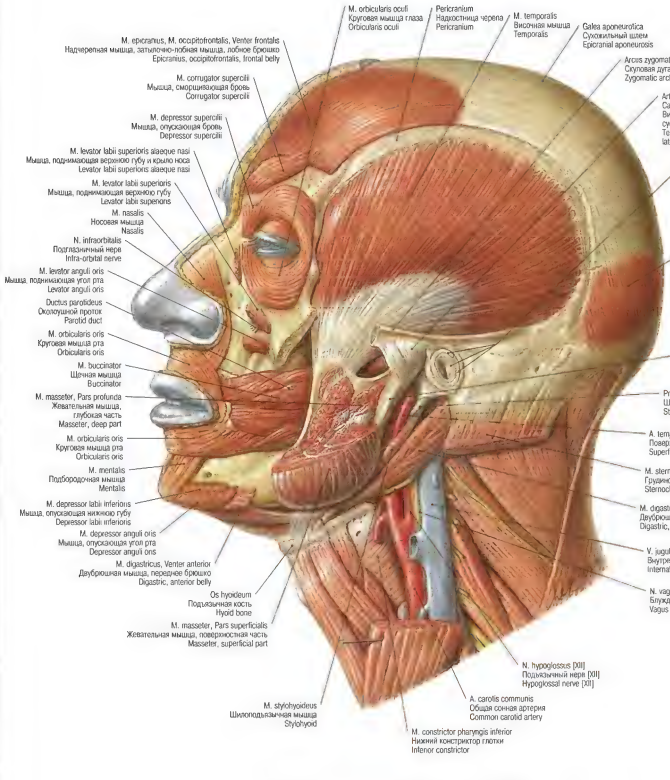

Рис. 122 Мышцы лица и жевательные мышцы • *Mm. faciei et Mm. masticatorii* • Facial and masticatory muscles

→ T1, T4

Артерии головы
Arteries of the head

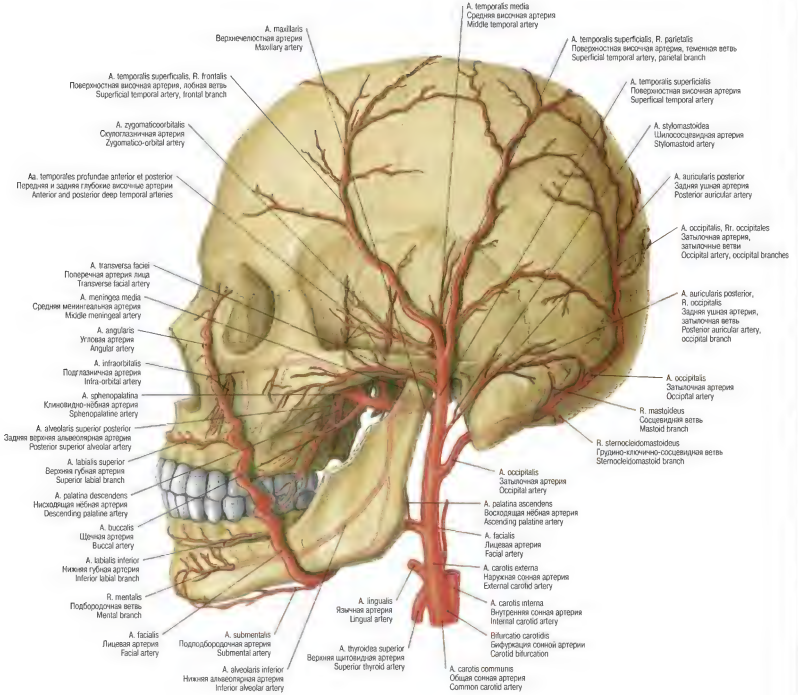

→ 264

Рис. 123 Наружная сонная артерия • *A. carotis externa* • External carotid artery

Вены головы
Veins of the head

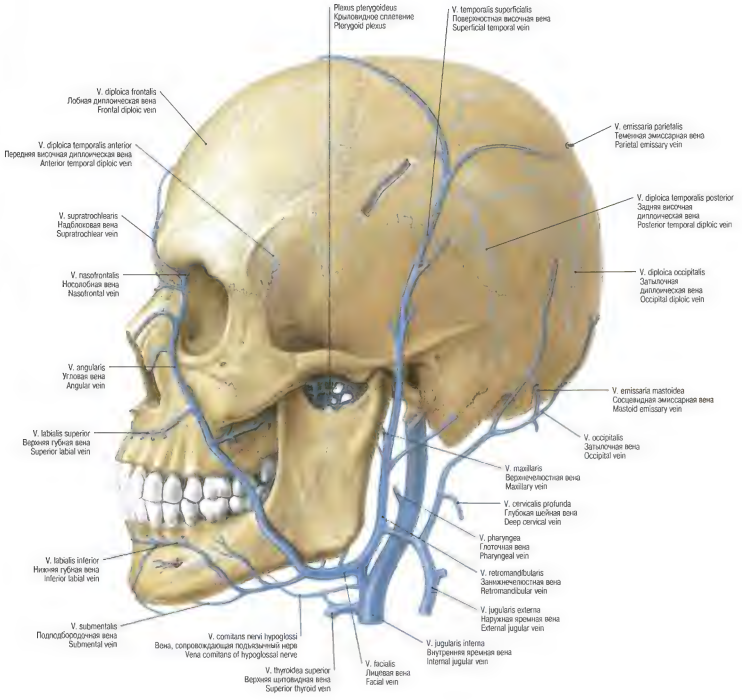

Рис. 124 Внутренняя яремная вена • *V. jugularis interna* • Internal jugular vein

→ 259

Лимфатические узлы и сосуды головы и шеи
Lymphatics of the head and the neck

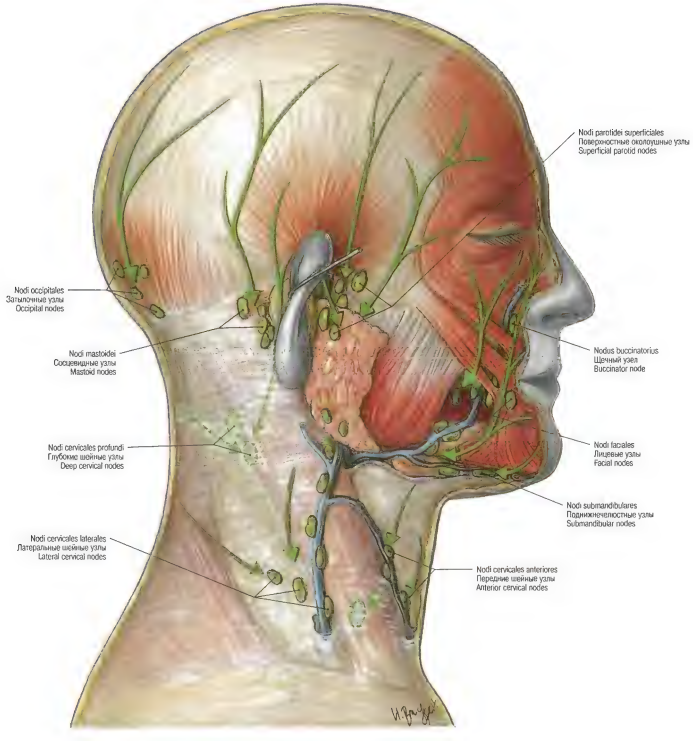

→ 261, 414

Рис. 125 Лимфатические узлы и сосуды головы и шеи (стрелками обозначены зоны лимфооттока) • *Nodi lymphoidei capitis et cervicis* • Lymph nodes and lymphatics of the head and the neck (arrows indicate drainage areas)

Лимфатические узлы и сосуды шеи
Lymphatics of the neck

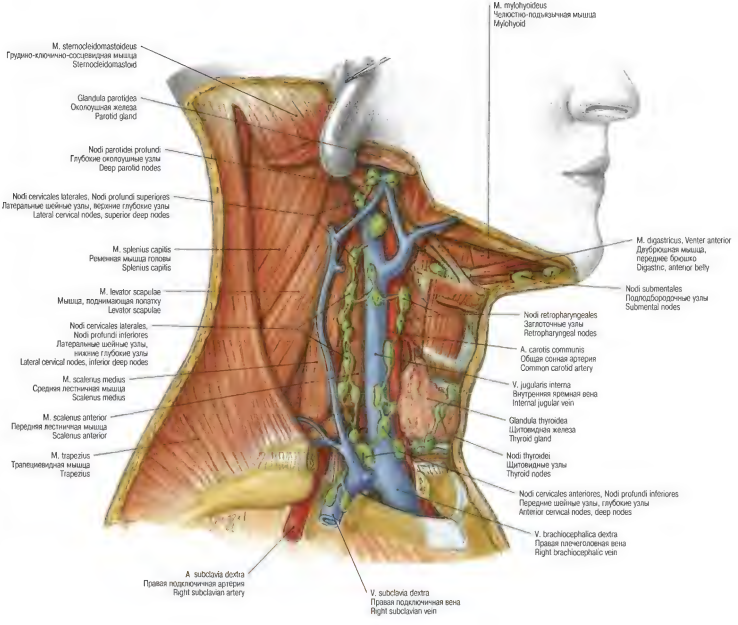

Рис. 126 Глубокие лимфатические узлы шеи • *Nodi lymphoidei cervicales profundi* • Deep lymph nodes of the neck

Лицевой нерв
Facial nerve

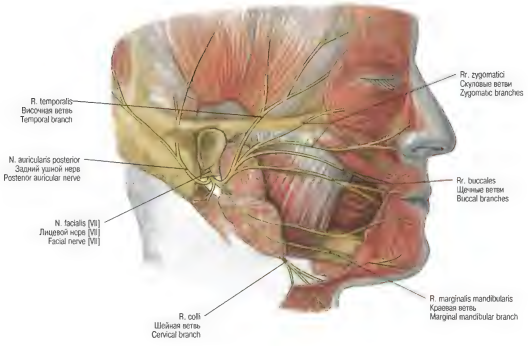

Рис. 127 Лицевой нерв • *N. facialis* [VII] • Facial nerve

→ 477

Рис. 128 a, b Паралич левого лицевого нерва • Palsy of the left facial nerve
a На пораженной стороне невозможно зажмурить глаз [лагофтальм].
The concerned eye cannot be closed upon request [*Lagophthalmus*].
b На пораженной стороне невозможно оскалить зубы.
The teeth of the concerned side cannot not be shown upon request.

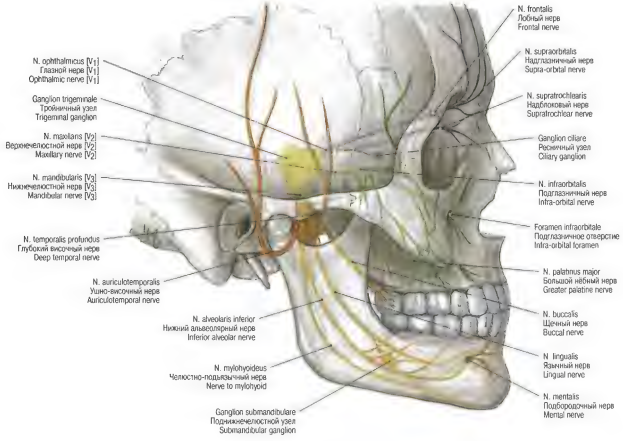

Рис. 129 Тройничный нерв • *N. trigeminus* [V] • Trigeminal nerve

→ 472–475

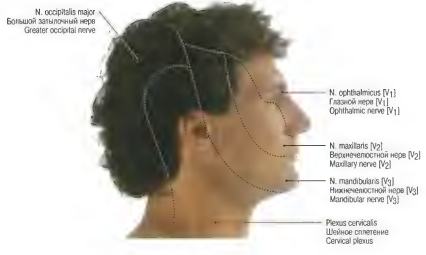

Рис. 130 Кожная иннервация головы и шеи • Cutaneous innervation of the head and the neck

Сосуды и нервы головы и шеи
Vessels and nerves of the head and the neck

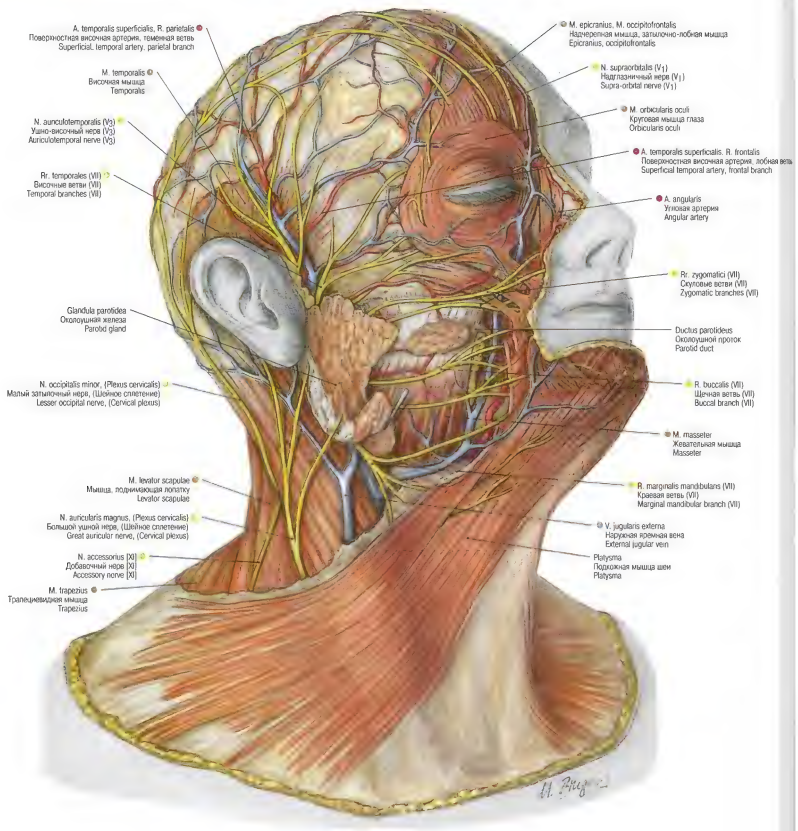

132
254

Рис. 131 Поверхностные сосуды и нервы головы и шеи • Vessels and nerves of the head and the neck

Сосуды и нервы головы и шеи
Vessels and nerves of the head and the neck

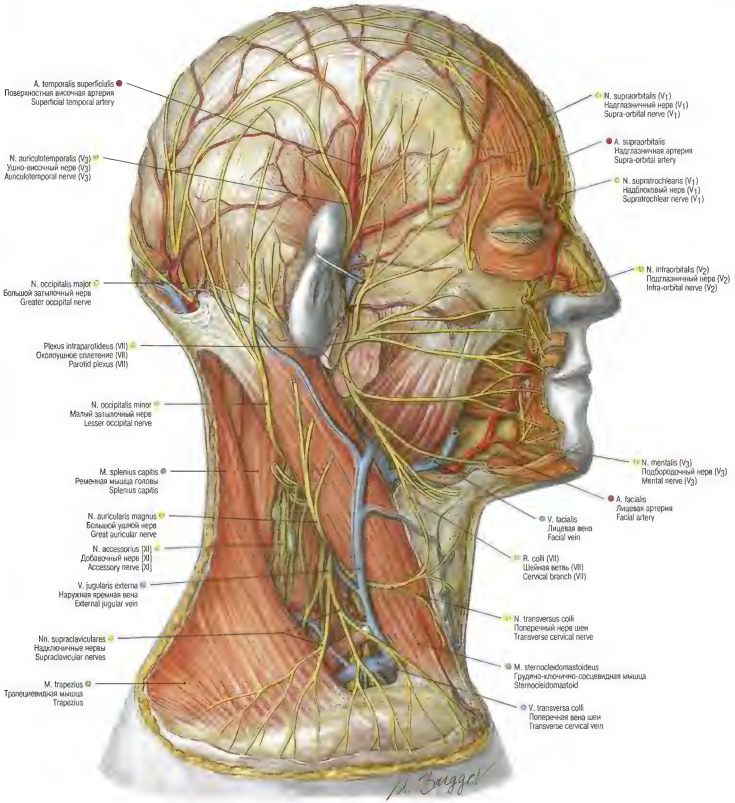

Рис. 132 Сосуды и нервы головы и шеи; рассечены и частично удалены подкожная мышца шеи и некоторые мышцы лица • Vessels and nerves of the head and the neck, deep lateral regions

133
256
131

Латеральные области головы
Lateral regions of the head

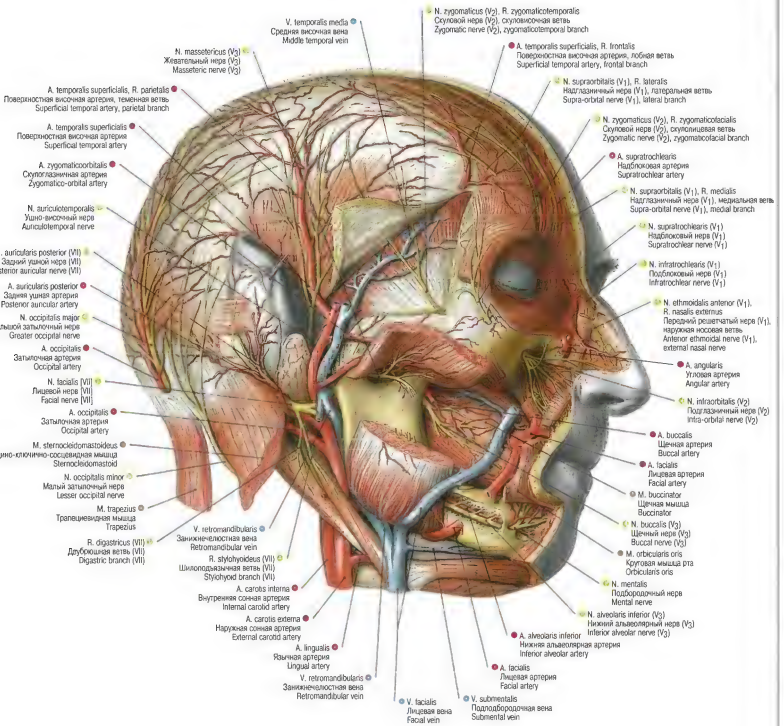

Рис. 133 Поверхностные и глубокие сосуды и нервы головы; рассечены и частично удалены грудино-ключично-сосцевидная, височная, жевательная мышцы и некоторые другие мышцы лица • Vessels and nerves of the head; deep lateral regions

Верхнечелюстная артерия
Maxillary artery

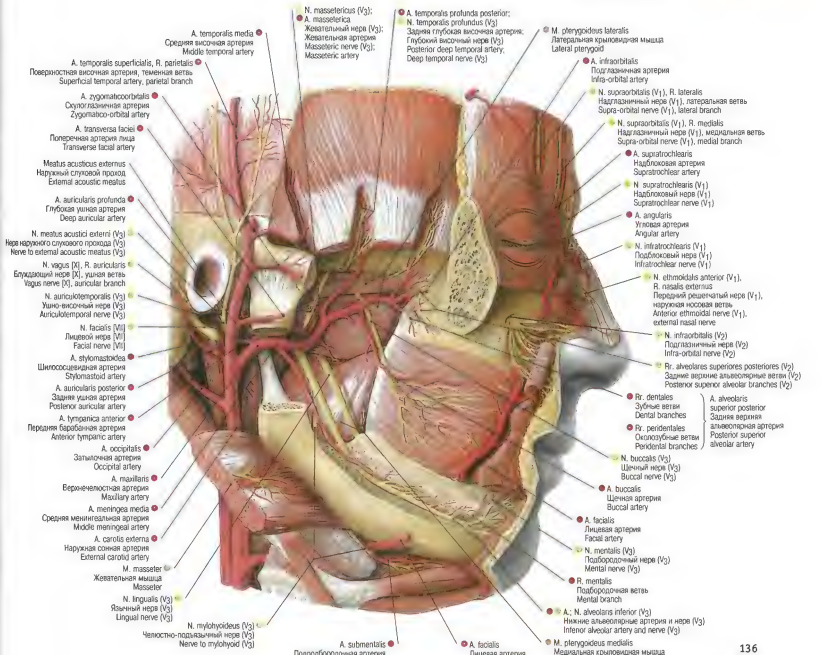

Рис. 134 Глубокие артерии и нервы головы: вскрыта подвисочная ямка • Arteries and nerves of the head; deeper lateral regions

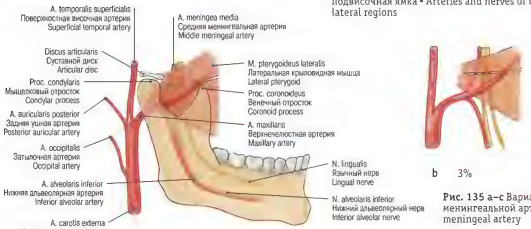

Рис. 135 a–c Варианты отхождения средней менингеальной артерии • Variations of the middle meningeal artery

a Средняя менингеальная артерия, *A. meningea media*, берет начало проксимальнее отхождения нижней альвеолярной артерии, *A. alveolaris inferior*. The middle meningeal artery, *A. meningea media*, branches off proximal to the inferior alveolar artery, *A. alveolaris inferior*.

b Средняя менингеальная артерия, *A. meningea media*, начинается на уровне отхождения нижней альвеолярной артерии, *A. alveolaris inferior*. The middle meningeal artery, *A. meningea media*, branches off across from the inferior alveolar artery, *A. alveolaris inferior*.

c Средняя менингеальная артерия, *A. meningea media*, берет начало дистальнее отхождения нижней альвеолярной артерии, *A. alveolaris inferior*. The middle meningeal artery, *A. meningea media*, branches off distal to the inferior alveolar artery, *A. alveolaris inferior*.

Латеральные области головы
Lateral regions of the head

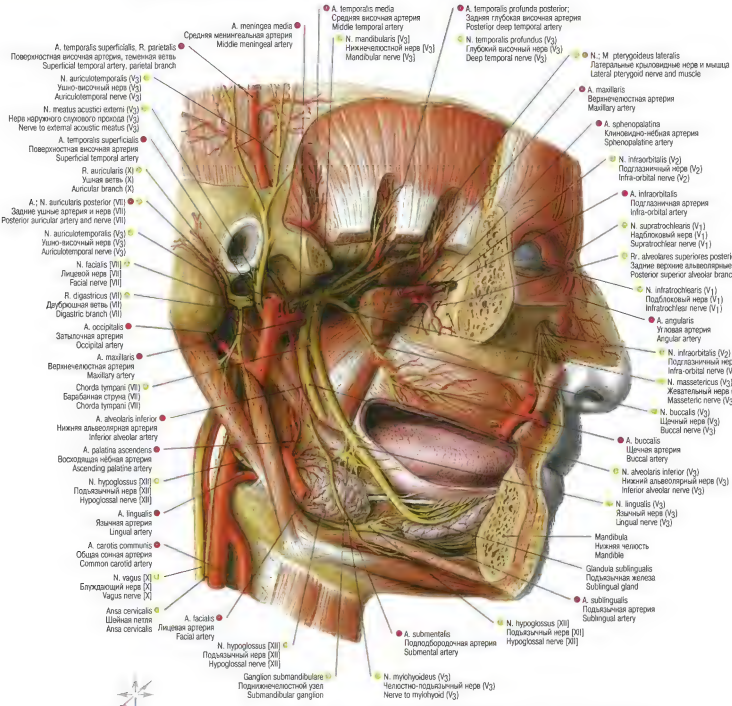

Рис. 136 Наиболее глубокие артерии и нервы головы; вскрыта подвисочная ямка, удалены половина нижней челюсти и часть правой щеки • Arteries and nerves of the head; deepest lateral regions

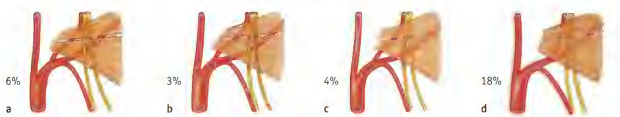

Рис. 137 a–d Варианты хода верхнечелюстной артерии • Variations in the course of the maxillary artery

a Верхнечелюстная артерия, *A. maxillaris*, проходит медиальнее латеральной крыловидной мышцы, *M. pterygoideus lateralis*, язычного нерва, *N. lingualis*, и нижнего альвеолярного нерва, *N. alveolaris inferior*. The maxillary artery, *A. maxillaris*, passes medially to the lateral pterygoid muscle, *M. pterygoideus lateralis*, the lingual nerve, *N. lingualis*, and the inferior alveolar nerve, *N. alveolaris inferior*.

b Верхнечелюстная артерия, *A. maxillaris*, проходит между язычным нервом, *N. lingualis*, и нижним альвеолярным нервом, *N. alveolaris inferior*. The maxillary artery, *A. maxillaris*, passes between the lingual nerve, *N. lingualis*, and the inferior alveolar nerve, *N. alveolaris inferior*.

c Верхнечелюстная артерия, *A. maxillaris*, проходит в петле, образованной нижним альвеолярным нервом, *N. alveolaris inferior*. The maxillary artery, *A. maxillaris*, passes through a loop formed by the inferior alveolar nerve, *N. alveolaris inferior*.

d Средняя менингеальная артерия, *A. meningea media*, начинается дистальнее отхождения нижней альвеолярной артерии, *A. alveolaris inferior*. The middle meningeal artery, *A. meningea media*, branches off distal to the inferior alveolar artery, *A. alveolaris inferior*.

Латеральные области головы
Lateral regions of the head

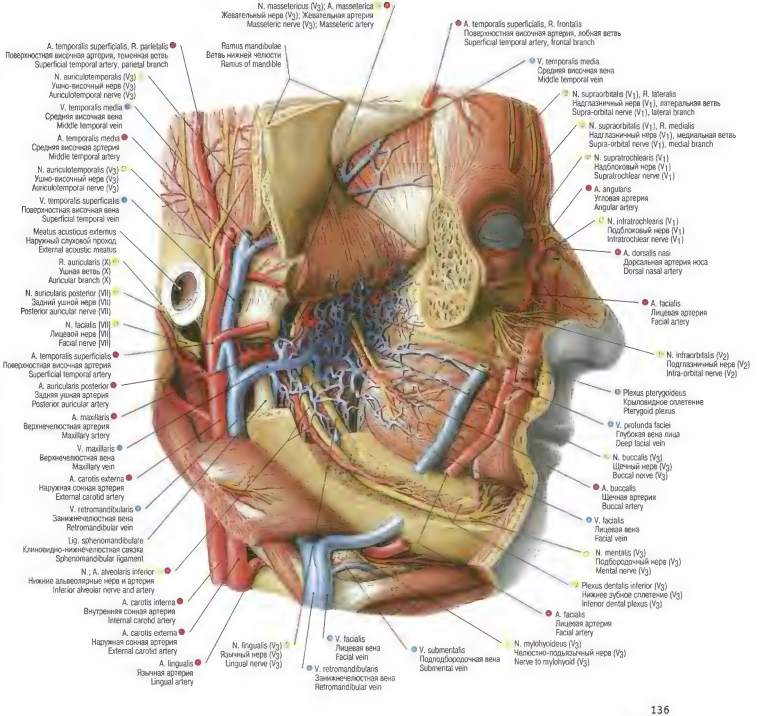

Рис. 138 Глубокие сосуды и нервы головы; вскрыта подвисочная ямка, рассечены и отведены жевательная и височная мышцы, удалена медиальная крыловидная мышца и некоторые мышцы лица • Vessels and nerves of the head; deeper lateral regions

136
133 255

Скелет носа
Skeleton of the nose

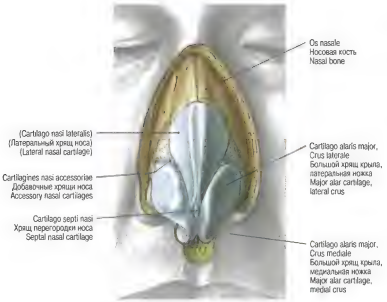

Рис. 139 Скелет носа • Skeleton of the nose

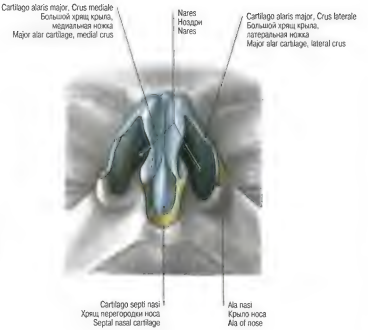

Рис. 140 Хрящи носа • Nasal cartilages

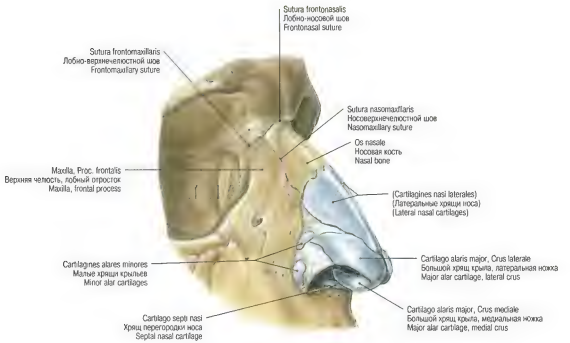

Рис. 141 Скелет носа • Skeleton of the nose

Носовая перегородка
Nasal septum

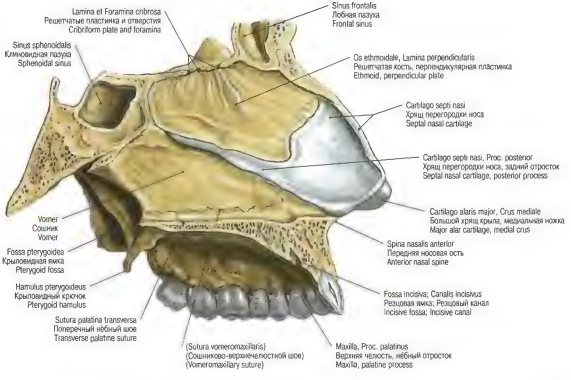

Рис. 142 Носовая перегородка • *Septum nasi* • Nasal septum

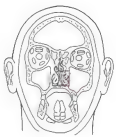

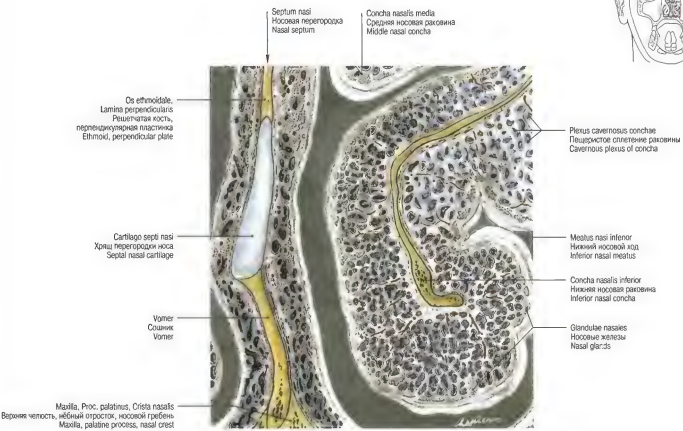

Рис. 143 Нижняя носовая раковина • *Concha nasalis inferior* • Inferior nasal concha

Полость носа
Nasal cavity

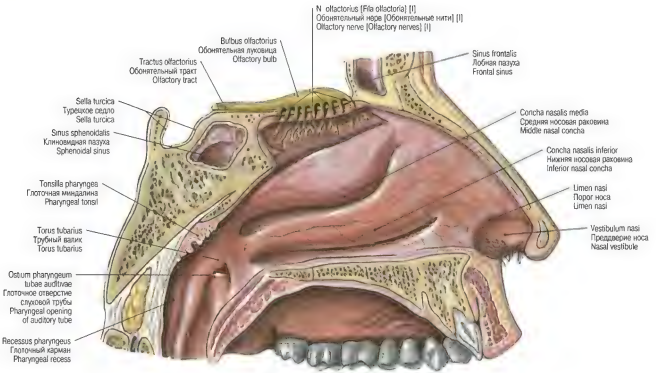

Рис. 144 Латеральная стенка полости носа • Lateral wall of the nasal cavity

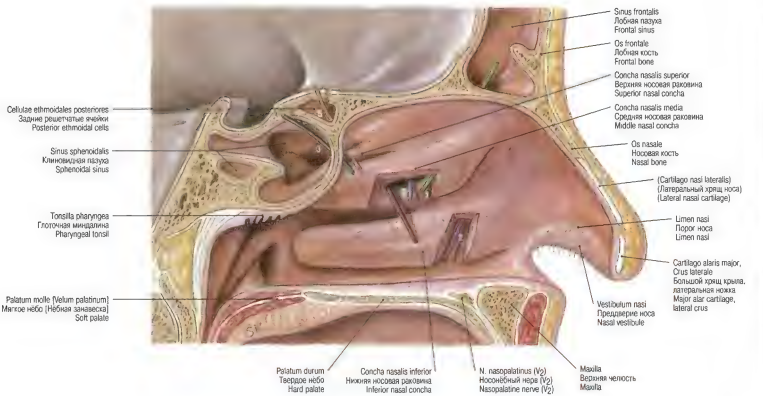

1 Отверстие лобной пазухи. Opening of frontal sinus
2 Отверстие носослезного протока. Opening of nasal lacrimal duct
3 Отверстия передних решетчатых ячеек. Openings of anterior ethmoidal cells
4 Отверстие верхнечелюстной пазухи. Opening of maxillary sinus
5 Отверстие задних решетчатых ячеек. Openings of posterior ethmoidal cells
6 Отверстие клиновидной пазухи. Opening of sphenoidal sinus

Рис. 145 Полость носа и отверстия околоносовых пазух • *Cavitas nasi et Sinus paranasales* • Nasal cavity and openings of the paranasal sinuses

Околоносовые пазухи
Paranasal sinuses

Рис. 146 Проекции околоносовых пазух • *Sinus paranasales* • Projection of the paranasal sinuses

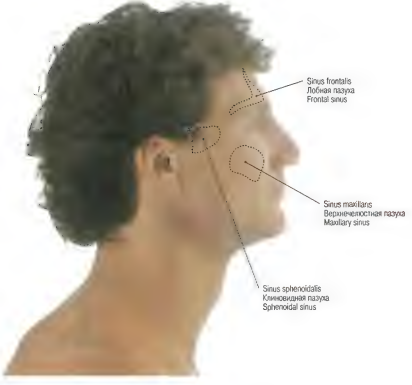

Рис. 147 Проекции околоносовых пазух • *Sinus paranasales* • Projection of the paranasal sinuses

Околоносовые пазухи
Paranasal sinuses

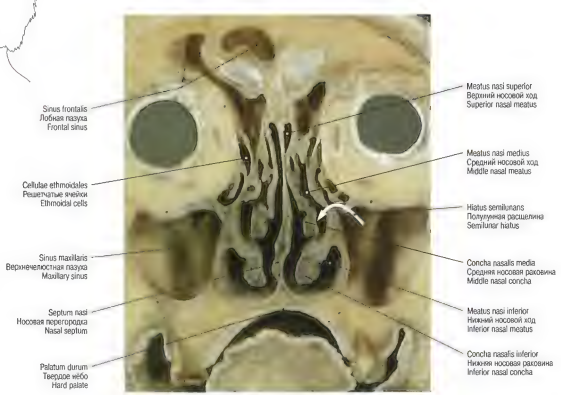

Рис. 148 Околоносовые пазухи, *Sinus paranasales*; фронтальный срез • Paranasal sinuses, *Sinus paranasales*; frontal section

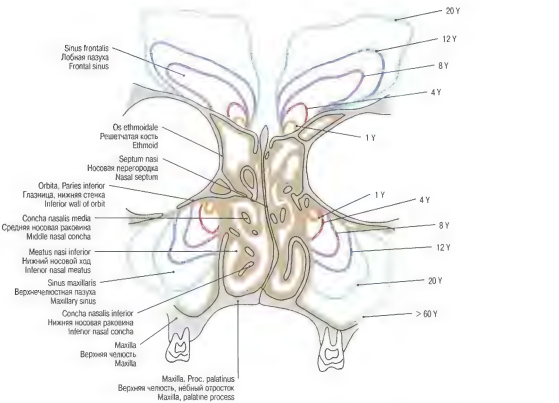

Рис. 149 Развитие верхнечелюстной и лобной пазух (Y — год жизни) • Development of the maxillary and frontal sinuses (Y — year of life)

Околоносовые пазухи, рентгенография
Paranasal sinuses, radiography

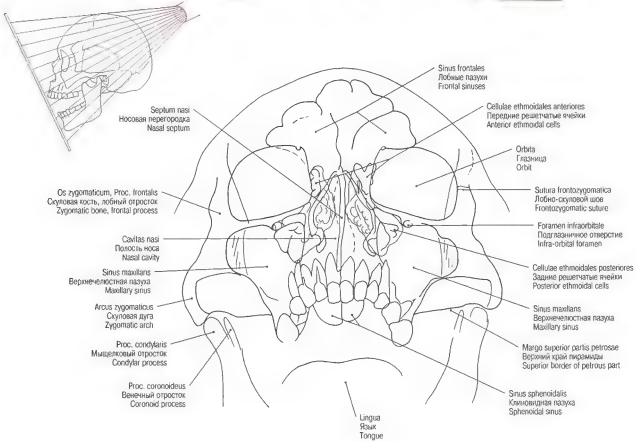

Рис. 150 Околоносовые пазухи, *Sinus paranasales*; заднепередняя рентгенограмма • Paranasal sinuses, *Sinus paranasales*; PA-radiograph

Полость рта
Oral cavity

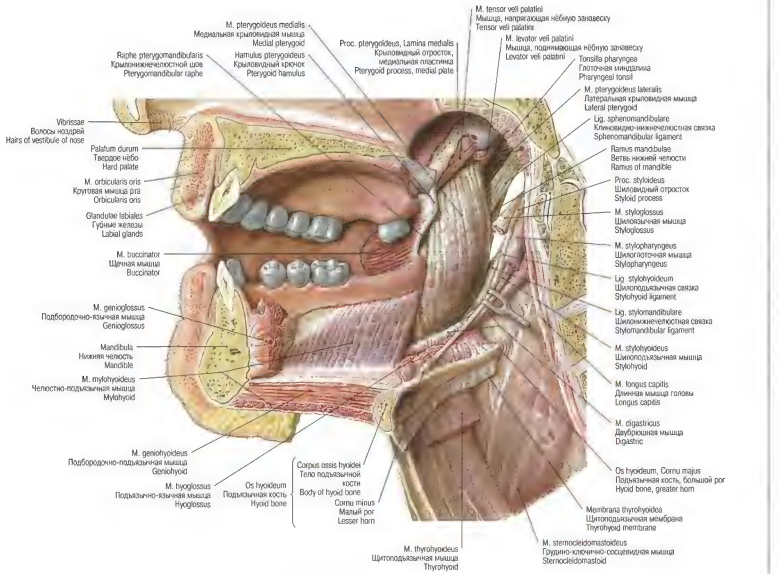

Рис. 151 Полость рта • *Cavitas oris* • Oral cavity

Рис. 152 Полость рта • *Cavitas oris* • Oral cavity

Зубная дуга
Dental arcade

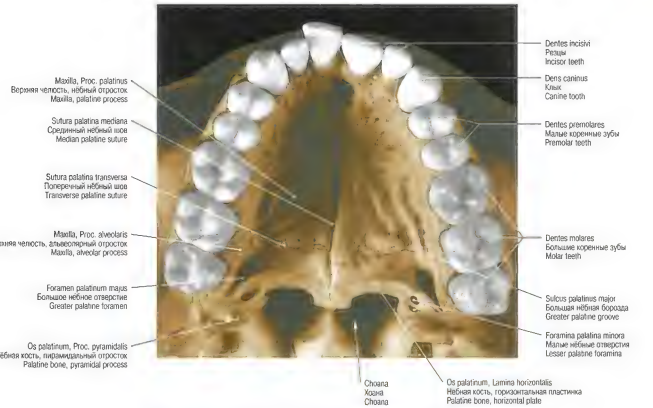

Рис. 153 Верхнечелюстная зубная дуга и костное нёбо • *Arcus dentalis maxillaris et Palatum osseum* • Maxillary dental arcade and bony palate

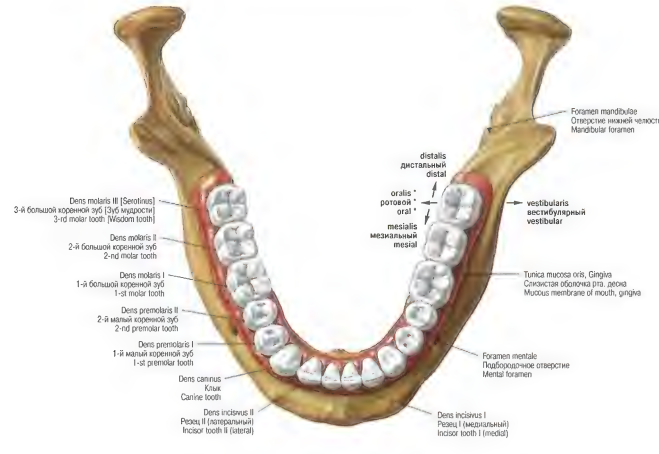

Рис. 154 Нижнечелюстная зубная дуга • *Arcus dentalis mandibularis* • Mandibular dental arcade

* В описании компонентов зубных дуг термин «ротовой» для нижней челюсти является синонимом термина «язычный», для верхней — «нёбный». In the mandible oral is synonymous with lingual, and in the maxilla is synonymous with palatal.

Зубы, строение
Teeth, structure

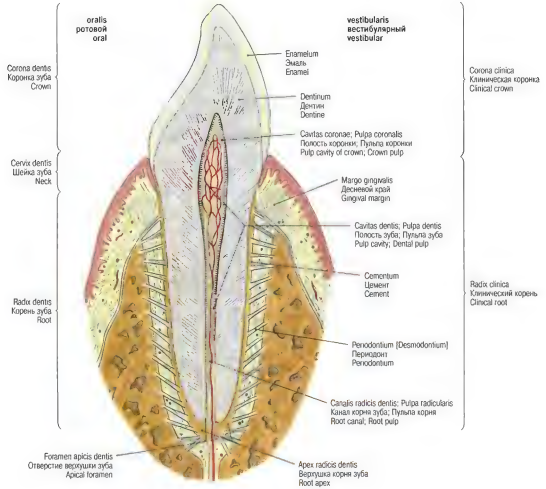

Рис. 155 Резец • *Dens incisivus* • Incisor tooth

Рис. 156 Постоянный нижний клык • *Dens caninus permanens* • Permanent lower canine tooth

Рис. 157 Молочный второй большой коренной зуб • *Dens molaris deciduus* • Deciduous second molar tooth

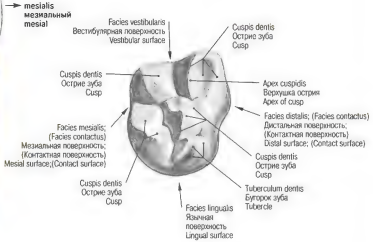

Рис. 158 Постоянный верхний первый большой коренной зуб • *Dens molaris primus* • Permanent upper first molar tooth

Молочные зубы
Deciduous teeth

Рис. 159 Молочные зубы, *Dentes decidui*, 3-летнего ребенка; вид со стороны преддверия • Deciduous teeth, *Dentes decidui*, of a 3-year-old child; vestibular view

Рис. 160 Молочные зубы, *Dentes decidui*, 2-летнего ребенка; верхний ряд — вид с преддверной стороны, нижний — вид косо снизу • Deciduous teeth, *Dentes decidui*, of a 2-year-old child; top row viewed from vestibular; bottom row viewed obliquely from inferior

Зубы
Teeth

Рис. 161 Постоянные зубы, *Dentes permanentes*; вид со стороны полости рта (см. с. 97 для распознавания зубов по номерам) • Permanent teeth, *Dentes permanentes*; oral view (see p. 97 for identification of the numbers)

Зубная формула взрослого
Adult dentition

Рис. 162 Постоянные зубы, *Dentes permanentes*; вид со стороны дистальных поверхностей (см. с. 97 для распознавания зубов по номерам) • Permanent teeth, *Dentes permanentes*; distal view (see p. 97 for identification of the numbers)

Рис. 163 Постоянные зубы, *Dentes permanentes;* вид со стороны вестибулярных поверхностей • Permanent teeth, *Dentes permanentes;* vestibular view

1 Dens incisivus I. Резец I (медиальный). Incisor tooth I (medial)
2 Dens incisivus II. Резец II (латеральный). Incisor tooth II (lateral)
3 Dens caninus. Клык. Canine tooth
4 Dens premolaris I. 1-й малый коренной зуб. 1-st premolar tooth
5 Dens premolaris II. 2-й малый коренной зуб. 2-nd premolar tooth
6 Dens molaris I. 1-й большой коренной зуб. 1-st molar tooth
7 Dens molaris II. 2-й большой коренной зуб. 2-nd molar tooth
8 Dens molaris III [Serotinus]. 3-й большой коренной зуб [Зуб мудрости]. 3-rd molar tooth [Wisdom tooth]

Рис. 164 Постоянные зубы, *Dentes permanentes;* вид со стороны мезиальных поверхностей • Permanent teeth, *Dentes permanentes;* mesial view

Зубы, развитие
Teeth, development

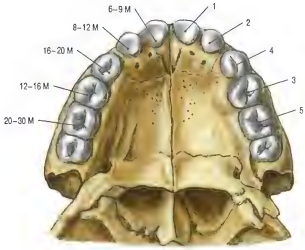

Рис. 165 Верхняя челюсть, *Maxilla*, с молочными зубами, *Dentes decidui*, и первым постоянным зубом; слева — средние сроки прорезывания по месяцам (M); справа — последовательность прорезывания • Maxilla, *Maxilla*, with deciduous teeth, *Dentes decidui*, and the first permanent tooth; left — median time of eruption in months (M); right — order of eruption

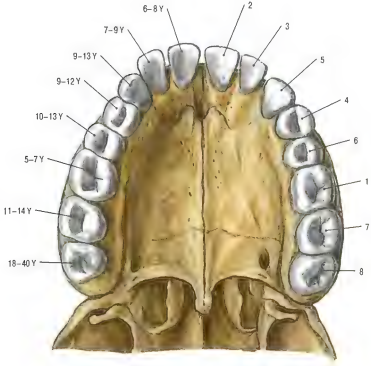

Рис. 166 Верхняя челюсть, *Maxilla*, с постоянными зубами, *Dentes permanentes*; слева — средние сроки прорезывания по годам (Y); справа — последовательность прорезывания • Maxilla, *Maxilla*, with permanent teeth, *Dentes permanentes*; left — median time of eruption in years (Y); right — order of eruption

Зубы, развитие
Teeth, development

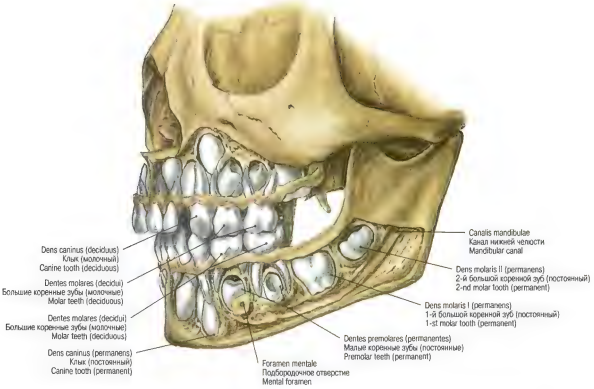

Рис. 167 Верхняя и нижняя челюсти, *Maxilla et Mandibula*, 5-летнего ребенка; молочные зубы и зачатки постоянных • Maxilla and mandible, *Maxilla et Mandibula*, of a 5-year-old child; deciduous teeth and anlage of permanent teeth

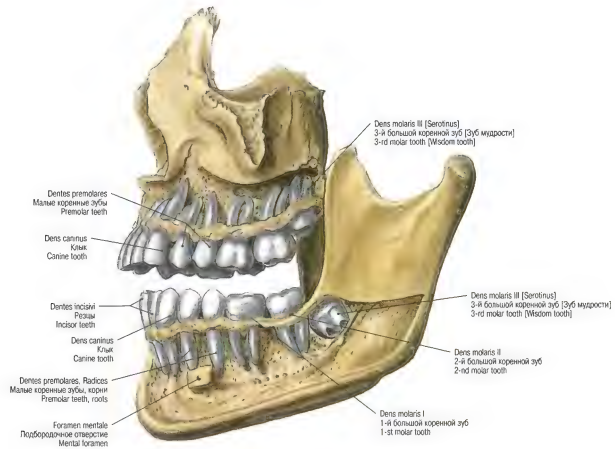

Рис. 168 Верхняя и нижняя челюсти, *Maxilla et Mandibula*, 20-летнего мужчины • Maxilla and mandible, *Maxilla et Mandibula*, of a 20-year-old male

Зубы, рентгенография
Teeth, radiography

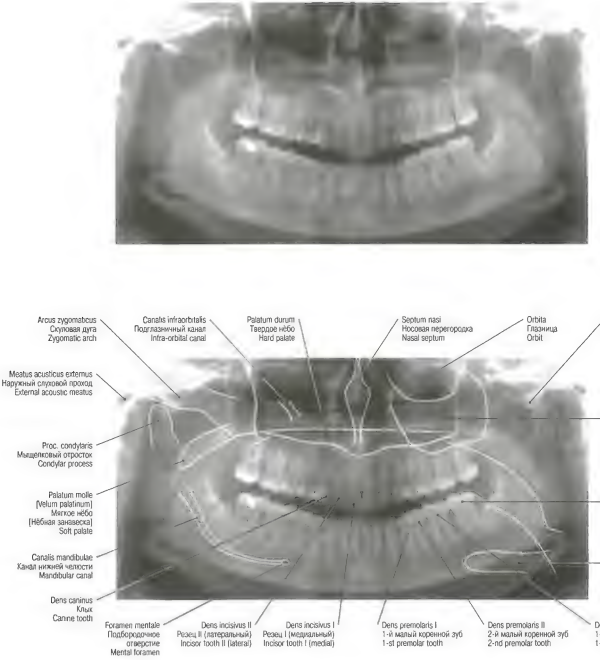

Рис. 169 Верхняя и нижняя челюсти, *Maxilla et Mandibula*; панорамная рентгенограмма; зубы мудрости отсутствуют • Maxilla and mandible, *Maxilla et Mandibula*; panoramic radiograph; without wisdom teeth

Иннервация зубов
Innervation of the teeth

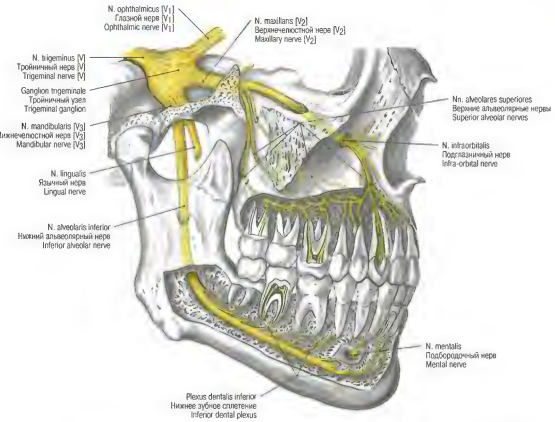

Рис. 170 Верхнечелюстной и нижнечелюстной нервы • *N. maxillaris* [V2] et *N. mandibullaris* [V3] • Maxillary and mandibullar nerves

→ 473, 474

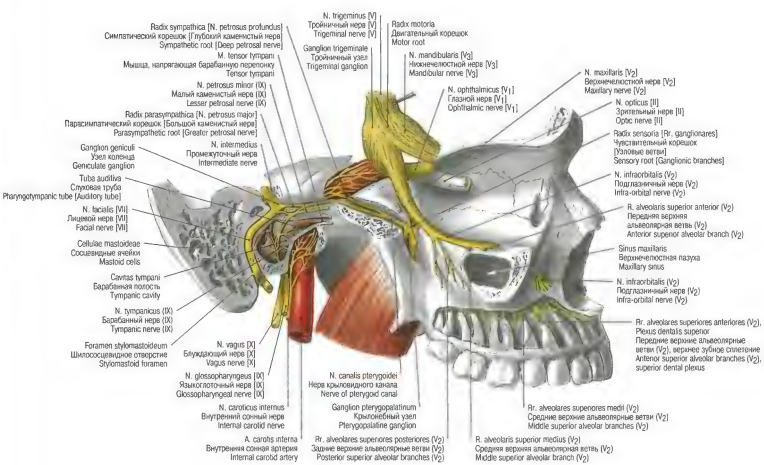

Рис. 171 Крылонёбный узел • *Ganglion pterygopalatinum* • Pterygopalatine ganglion

Нёбо
Palate

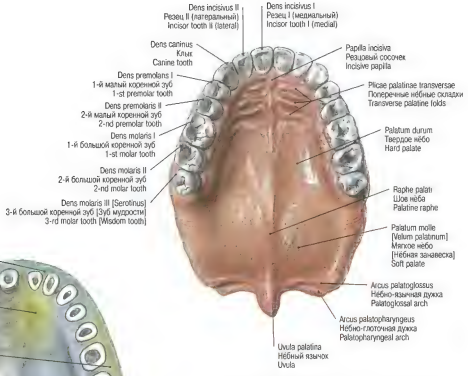

Рис. 172 Твердое и мягкое нёбо. *Palatum durum et molle*; вид снизу • Hard and soft palate, *Palatum durum et molle*; inferior view

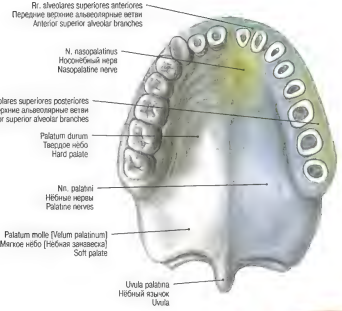

Рис. 173 Чувствительная иннервация нёба, *Palatum*, и верхней челюсти, *Maxilla*. Переходы оттенков демонстрируют перекрывание областей иннервации • Sensible innervation of the palate, *Palatum*, and maxilla, *Maxilla*. Overlapping areas of innervation are indicated by transition of colours

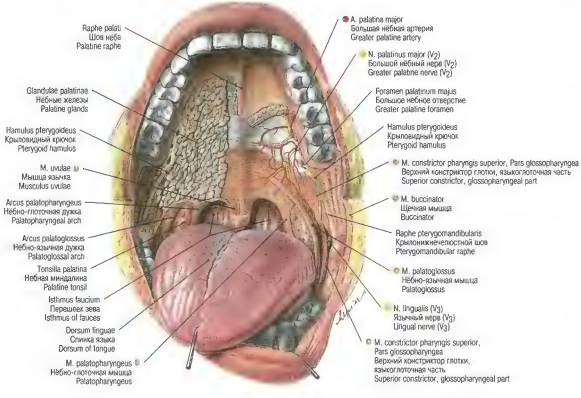

→T 3

Рис. 174 Полость рта и мышцы мягкого нёба • *Cavitas oris et Mm. palati mollis* • Oral cavity and muscles of the palate

Язык
Tongue

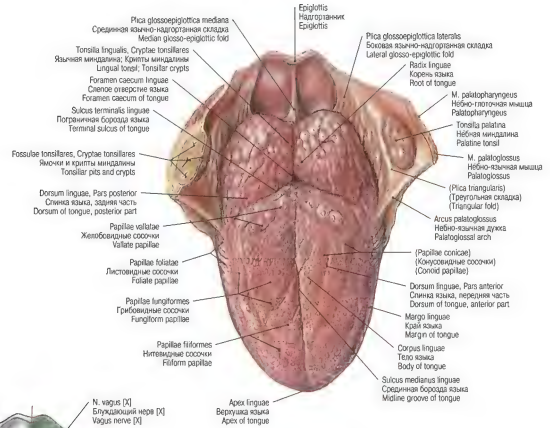

Рис. 175 Язык • *Lingua* • Tongue

Рис. 176 Чувствительная иннервация слизистой спинки языка и топография вкусовых почек • Innervation and taste categories at the dorsum of the tongue

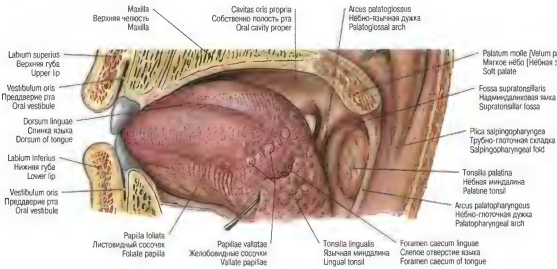

Рис. 177 Полость рта • *Cavitas oris* • Oral cavity

Мышцы языка
Muscles of the tongue

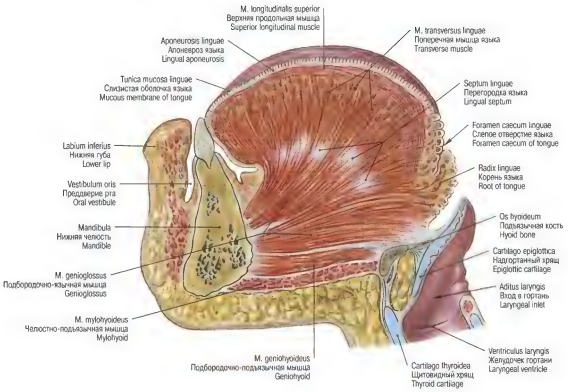

→T2a

Рис. 178 Язык и его мышцы, *Lingua et Mm. linguae*; срединный срез • Tongue and muscles of the tongue, *Lingua et Mm. linguae*; median section

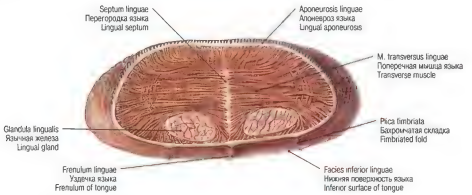

→T2a

Рис. 179 Язык и его мышцы, *Lingua et Mm. linguae*; поперечный срез на уровне верхушки языка • Tongue and muscles of the tongue, *Lingua et Mm. linguae*; cross-section through the tip of the tongue

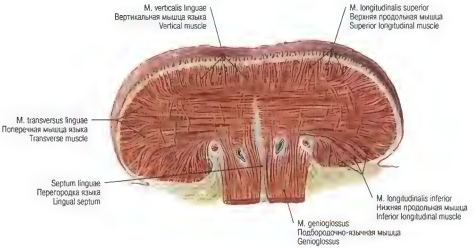

→T2a

Рис. 180 Язык и его мышцы, *Lingua et Mm. linguae*; поперечный срез на уровне средней части языка • Tongue and muscles of the tongue, *Lingua et Mm. linguae*; cross-section at the level of the middle of the tongue

Подъязычная кость, под- и надподъязычные мышцы
Hyoid bone and infra- and suprahyoid muscles

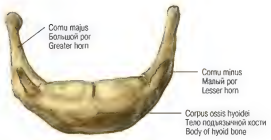

Рис. 181 Подъязычная кость, *Os hyoideum*; вид спереди • Hyoid bone, *Os hyoideum*; anterior view

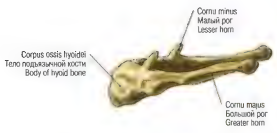

Рис. 182 Подъязычная кость • *Os hyoideum* • Hyoid bone

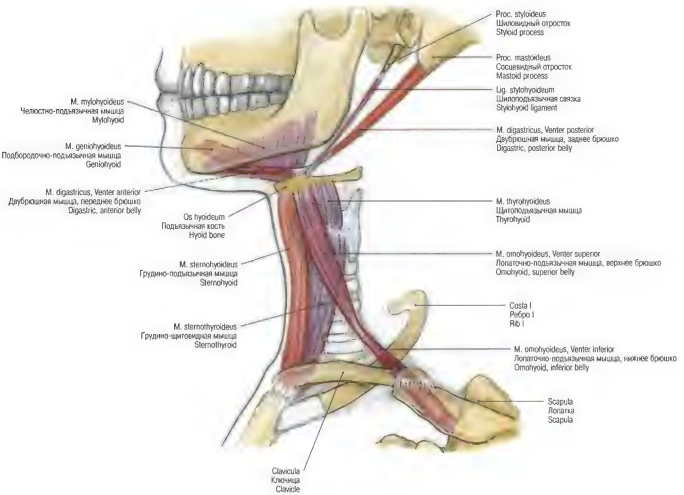

Рис. 183 Мышечная подвеска подъязычной кости • Muscular suspension of the hyoid bone

→T9, T10

Надподъязычные мышцы
Suprahyoid muscles

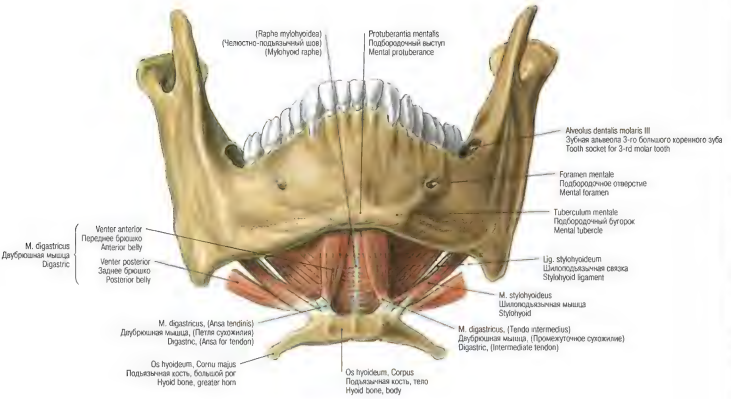

→ T 9

Рис. 184 Нижняя челюсть и надподъязычные мышцы • *Mandibula et Mm. suprahyoidei* • Mandible and suprahyoid muscles

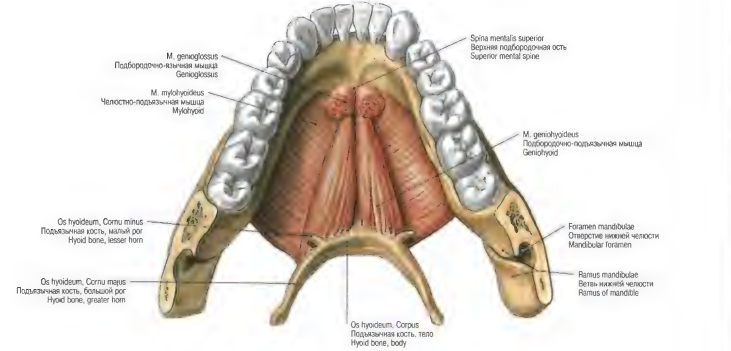

→ T 9

Рис. 185 Нижняя челюсть, надподъязычные мышцы и подъязычная кость • *Mandibula, Mm. suprahyoidei et Os hyoideum* • Mandible, suprahyoid muscles and hyoid bone

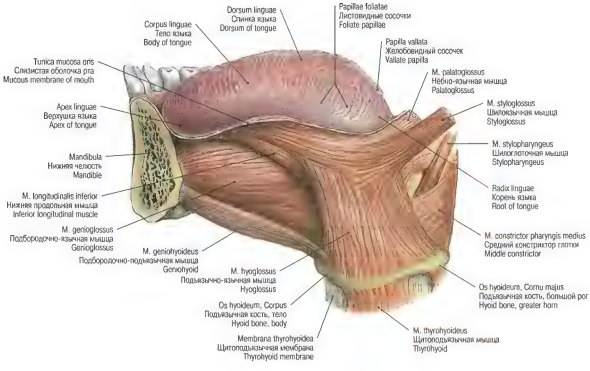

Рис. 186 Язык и его мышцы • *Lingua et Mm. linguae* •
Tongue and muscles of the tongue

→T2b

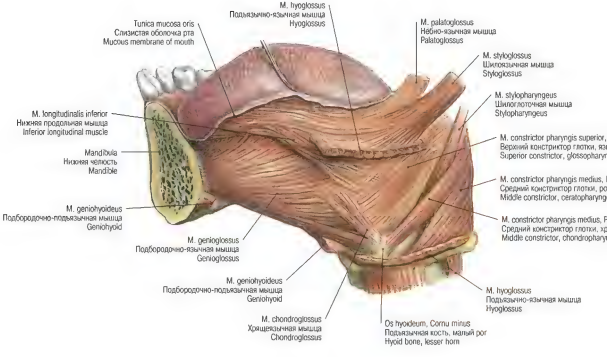

Рис. 187 Язык и его мышцы • *Lingua et Mm. linguae* •
Tongue and muscles of the tongue

→T2b

Мышцы языка и глотки
Muscles of the tongue and the pharynx

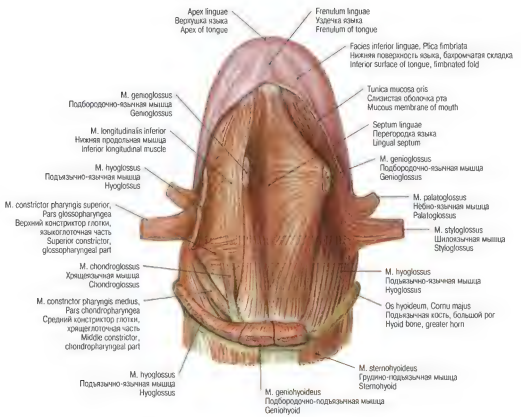

→T2b

Рис. 188 Мышцы языка • *Mm. linguae* • Muscles of the tongue

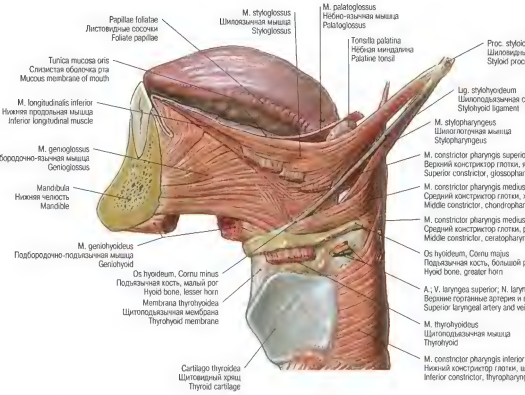

→T2b, T5

Рис. 189 Мышцы языка и мышцы глотки • *Mm. linguae et Mm. pharyngis* • Muscles of the tongue and muscles of the pharynx

Околоушная железа
Parotid gland

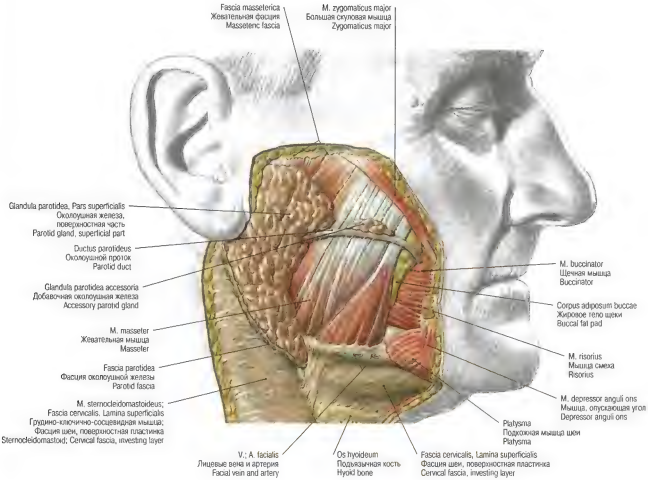

Рис. 190 Околоушная железа • *Glandula parotidea* • Parotid gland

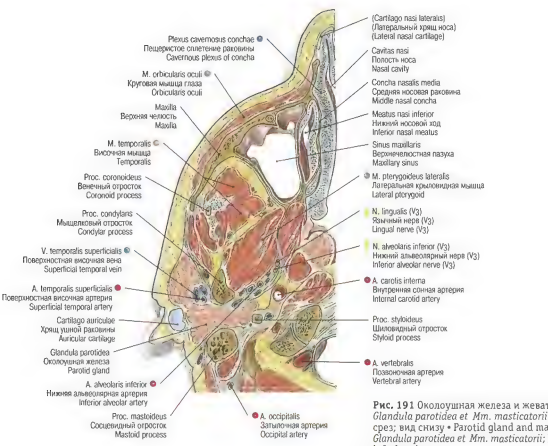

Рис. 191 Околоушная железа и жевательные мышцы, *Glandula parotidea et Mm. masticatorii*; горизонтальный срез; вид снизу • Parotid gland and masticatory muscles, *Glandula parotidea et Mm. masticatorii*; horizontal section; inferior view

Поднижнечелюстная железа
Submandibular gland

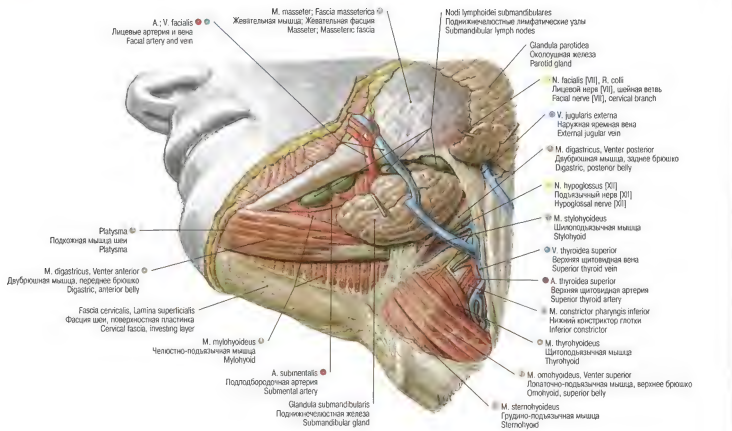

Рис. 192 Поднижнечелюстная железа • *Glandula submandibularis* • Submandibular gland

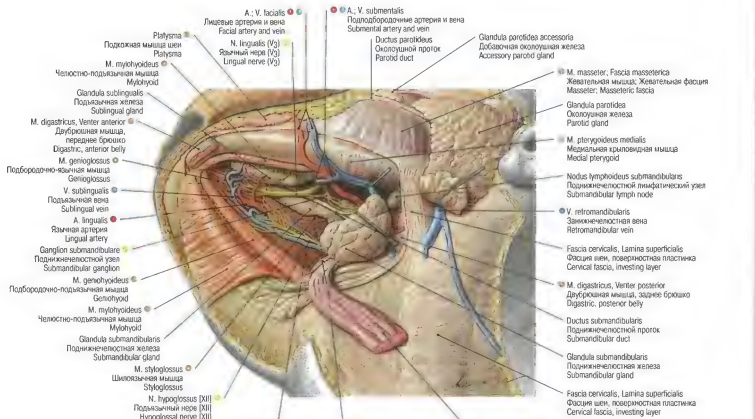

Рис. 193 Большие слюнные железы, *Glandulae salivariae majores*; вид снизу сбоку •
Major salivary glands, *Glandulae salivariae majores*; inferolateral view

Поднижнечелюстная и подъязычная железы
Submandibular and sublingual gland

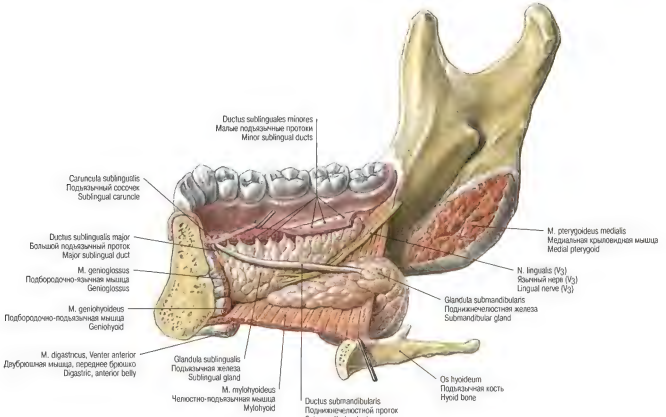

Рис. 194 Поднижнечелюстная и подъязычная железы • *Glandula submandibularis et Glandula sublingualis* • Submandibular gland and sublingual gland

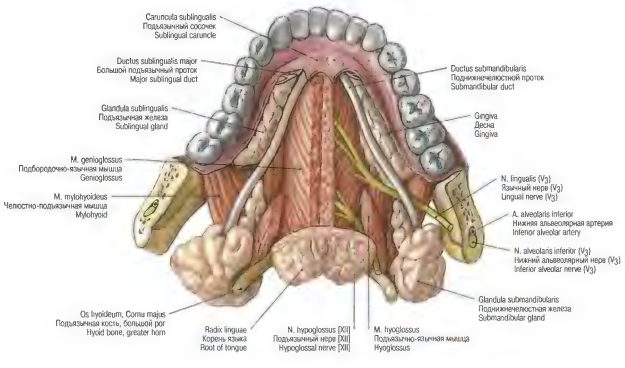

Рис. 195 Подъязычная и поднижнечелюстная железы, *Glandula sublingualis et Glandula submandibularis*; вид сверху • Sublingual gland and submandibular gland, *Glandula sublingualis et Glandula submandibulari*; superior view

Отверстия выводных протоков слюнных желез
Openings of the salivary glands

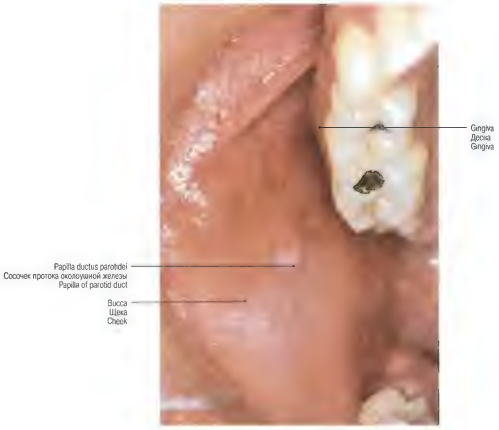

Рис. 196 Локализация отверстия выводного протока околоушной железы, *Papilla ductus parotidei* • Opening of the excretory duct of the parotid gland, *Papilla ductus parotidei*

→ 154

Рис. 197 Локализация отверстия выводного протока поднижнечелюстной железы, *Caruncula sublingualis* • Opening of the excretory duct of the submandibular gland, *Caruncula sublingualis*

Артерии и нервы стенок полости рта
Arteries and nerves of the oral cavity

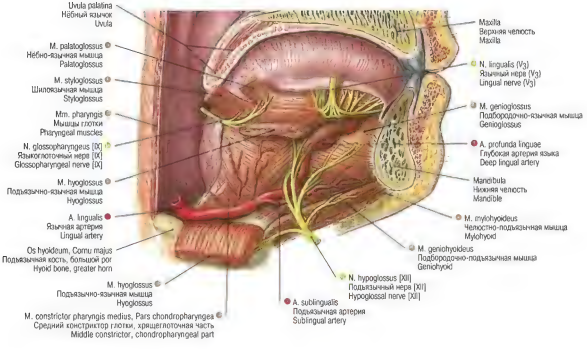

Рис. 198 Артерии и нервы языка, *Lingua*; вид с медиальной стороны • Arteries and nerves of the tongue, *Lingua*; medial view

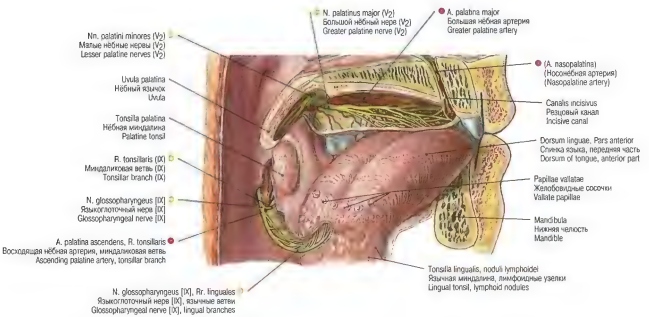

Рис. 199 Артерии и нервы нёба, *Palatum*, и корня языка, *Radix linguae*; вид с медиальной стороны • Arteries and nerves of the palate, *Palatum*, and the root of the tongue, *Radix linguae*; medial view

Сосуды и нервы языка и гортани
Vessels and nerves of the tongue and the larynx

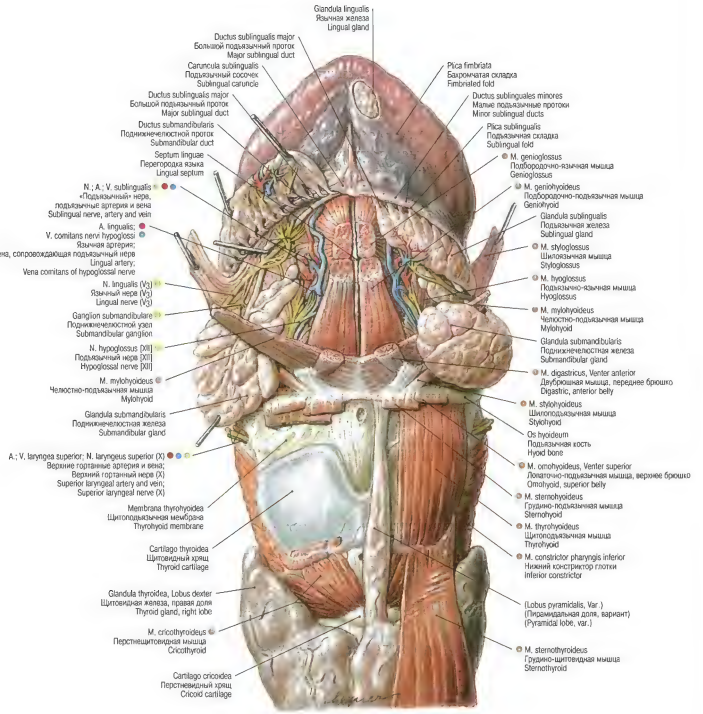

→ 204, 218, 234, 237

Рис. 200 Сосуды и нервы языка, *Lingua;* большие слюнные железы, *Glandulae salivariae majores,* и гортань, *Larynx;* вид спереди снизу • Vessels and nerves of the tongue, *Lingua;* major salivary glands, *Glandulae salivariae majores,* and larynx, *Larynx;* anterior-inferior view

Сосуды и нервы языка и щитовидной железы
Vessels and nerves of the tongue and the thyroid gland

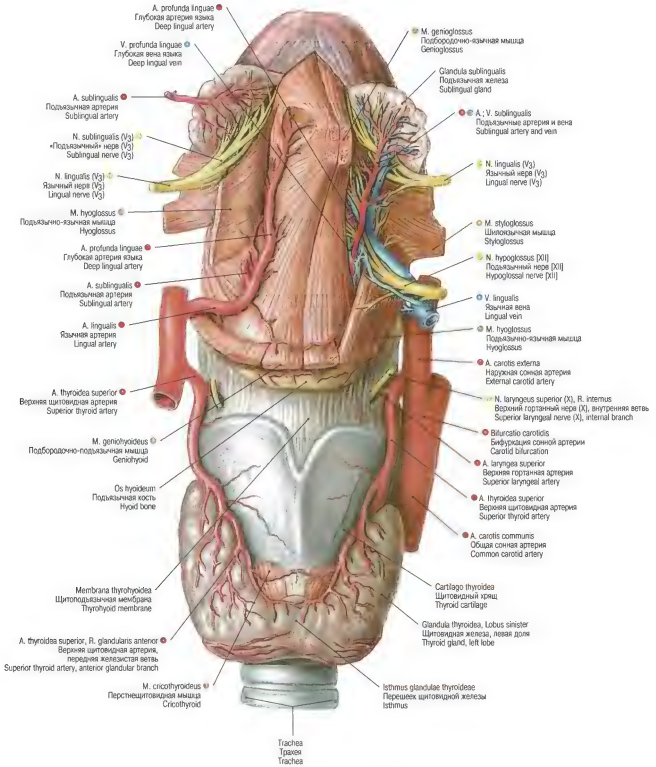

Рис. 201 Сосуды и нервы язычка, *Lingua*, и щитовидной железы, *Glandula thyroidea*; вид спереди снизу • Vessels and nerves of the tongue, *Lingua*, and thyroid gland, *Glandula thyroidea*; anterior-inferior view

→ 238, 264

Голова, фронтальный срез
Head, frontal section

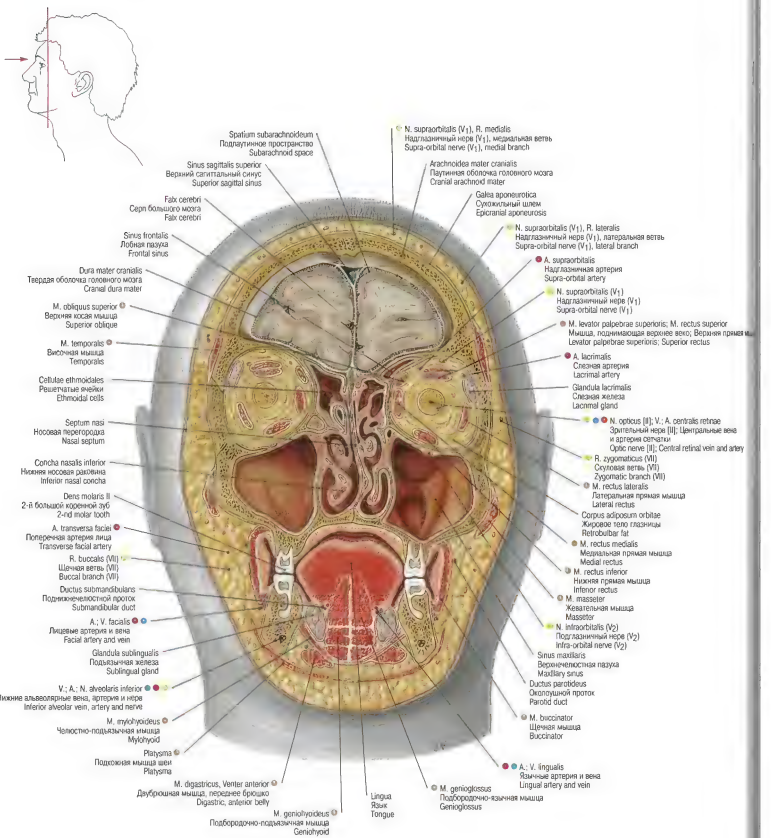

Рис. 202 Фронтальный срез головы 48-летнего мужчины на уровне второго верхнего большого коренного зуба; вид спереди • Frontal section through the head of a 48-year-old male at the level of the second upper molar tooth; anterior view

Голова, фронтальный срез
Head, frontal section

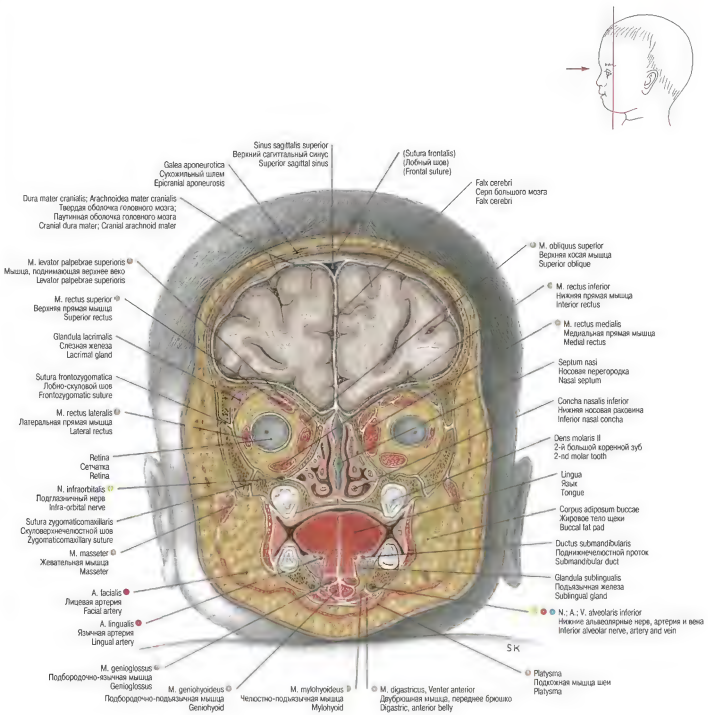

Рис. 203 Фронтальный срез головы новорожденного на уровне второго верхнего большого коренного зуба; вид спереди. Обратите внимание на отсутствие верхнечелюстной пазухи и тесную близость зачатка зуба к глазнице • Frontal section through the head of a neonate at the level of the second upper molar tooth; anterior view. Note the absence of the maxillary sinus and the close proximity of the tooth anlage to the orbit

Мышцы шеи и трахеотомия
Muscles of the neck and tracheotomy

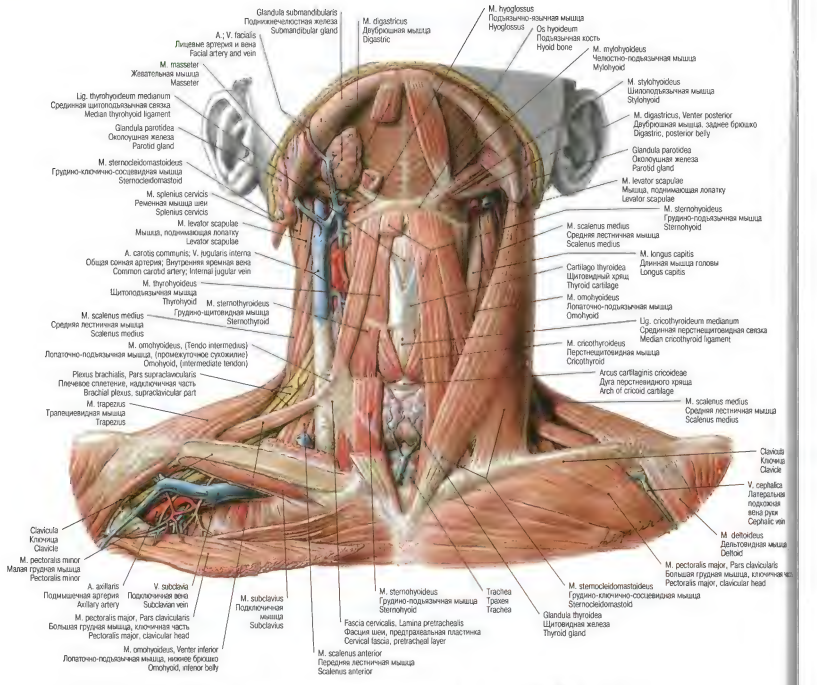

→ T8, T9, T10, T11

Рис. 204 Мышцы шеи • *Mm. colli* • Muscles of the neck

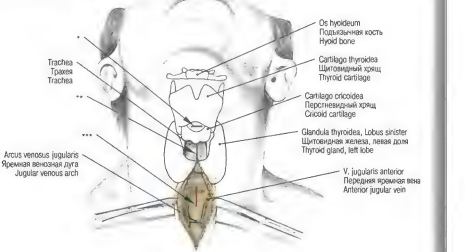

Рис. 205 Хирургический доступ к трахее при переразогнутой шее • Surgical access to the trachea with the neck hyperextended

* Комикотомия. Conicotomy.
** Верхняя трахеотомия (выше перешейка щитовидной железы). Upper tracheotomy (above the isthmus of the thyroid gland).
*** Нижняя трахеотомия (ниже перешейка щитовидной железы). Lower tracheotomy (below the isthmus of the thyroid gland).

Фасция шеи
Cervical fascia

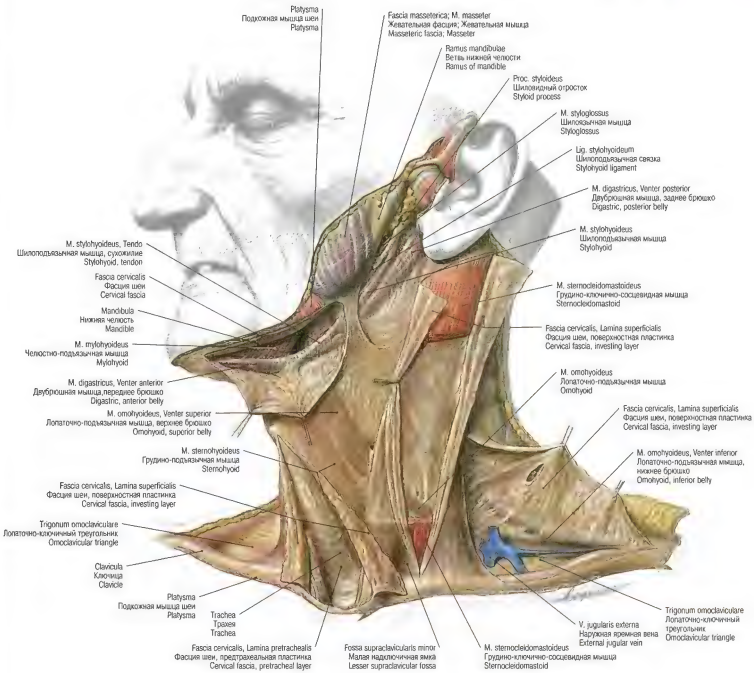

Рис. 206 Фасция шеи • *Fascia cervicalis* • Cervical fascia

a

Фасция шеи, Fascia cervicalis

Желтый цвет: Поверхностная пластинка, Lamina superficialis
Красный цвет: Предтрахеальная пластинка, Lamina pretrachealis
Зеленый цвет: Предпозвоночная пластинка, Lamina prevertebralis

Cervical fascia, Fascia cervicalis

Yellow: Investing layer, Lamina superficialis.
Red: Pretracheal layer, Lamina pretrachealis
Green: Prevertebral layer, Lamina prevertebralis

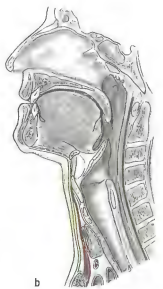

b

Рис. 207 a, b Схематическое изображение фасции шеи • Schema of the cervical fascia

a Поперечный срез. Transverse section. → 269

b Срединный сагиттальный срез. Median section. → 246

Мышцы шеи
Muscles of the neck

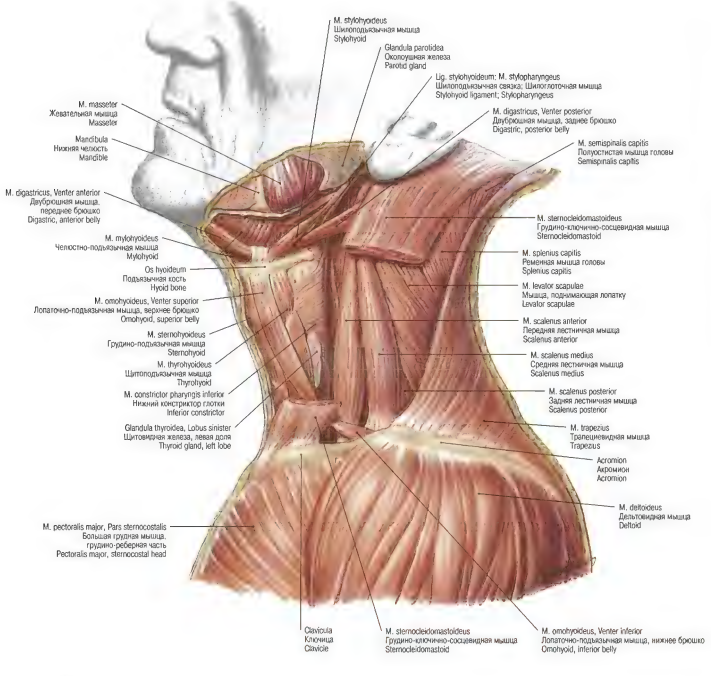

184 209
204 795

→T8, T9, T10, T11

Рис. 208 Мышцы шеи • *Mm. colli* • Muscles of the neck

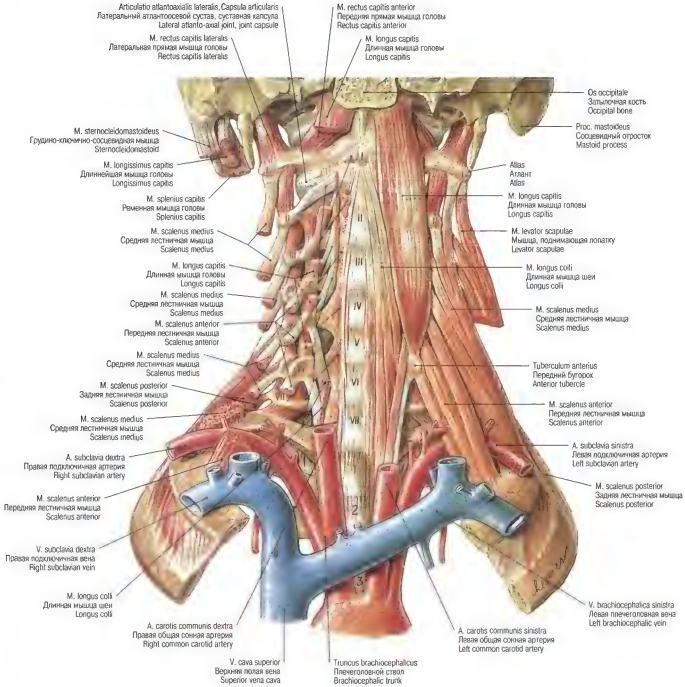

I–VII – Шейные позвонки с первого по седьмой. First to seventh cervical vertebra.
1–3 – Грудные позвонки с первого по третий. First to third thoracic vertebra.

Рис. 209 Предпозвоночные и лестничные мышцы • *Mm. scaleni* •
Prevertebral muscles and scalenus muscles

→ T11, T12

Скелет гортани
Skeleton of the larynx

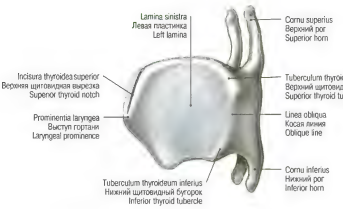

Рис. 210 Щитовидный хрящ, *Cartilago thyroidea*; вид слева • Thyroid cartilage, *Cartilago thyroidea*; viewed from the left

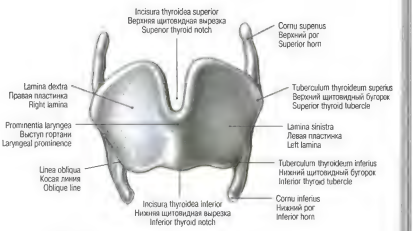

Рис. 211 Щитовидный хрящ, *Cartilago thyroidea*; вид спереди • Thyroid cartilage, *Cartilago thyroidea*; ventral view

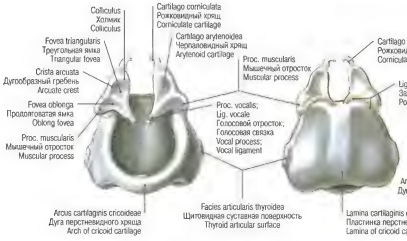

Рис. 212 Хрящи гортани, *Cartilagines laryngis*; вид спереди сверху • Cartilages of the larynx, *Cartilagines laryngis*; ventrosuperior view

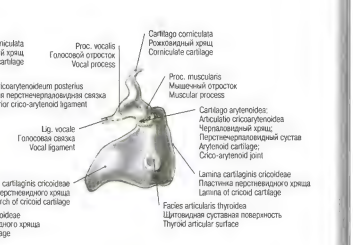

Рис. 213 Хрящи гортани, *Cartilagines laryngis*; вид сзади • Cartilages of the larynx, *Cartilagines laryngis*; dorsal view

Рис. 214 Хрящи гортани, *Cartilagines laryngis*; вид слева • Cartilages of the larynx, *Cartilagines laryngis*; viewed from the left

Рис. 215 Надгортанный хрящ, *Cartilago epiglottica*; вид сзади • Epiglottic cartilage, *Cartilago epiglottica*; dorsal view

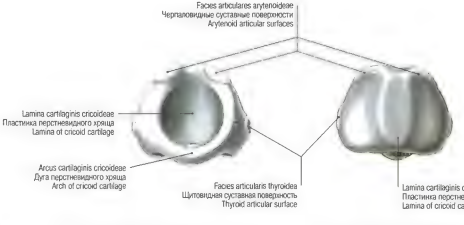

Рис. 216 Перстневидный хрящ, *Cartilago cricoidea*; вид спереди сверху • Cricoid cartilage, *Cartilago cricoidea*; ventrosuperior view

Рис. 217 Перстневидный хрящ, *Cartilago cricoidea*; вид сзади • Cricoid cartilage, *Cartilago cricoidea*; dorsal view

Подъязычная кость и скелет гортани
Hyoid bone and skeleton of the larynx

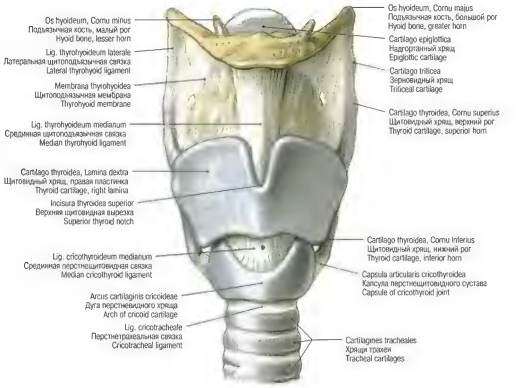

Рис. 218 Гортань и подъязычная кость, *Larynx et Os hyoideum*; вид спереди • Larynx and hyoid bone, *Larynx et Os hyoideum*; ventral view

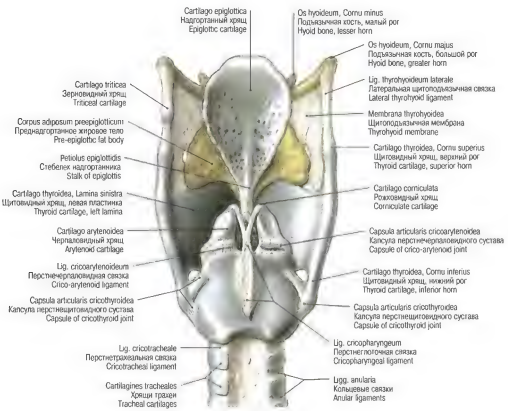

Рис. 219 Хрящи гортани и подъязычная кость, *Cartilagines laryngis et Os hyoideum*; вид сзади • Cartilages of the larynx and hyoid bone, *Cartilagines laryngis et Os hyoideum*; dorsal view

Подъязычная кость и скелет гортани
Hyoid bone and skeleton of the larynx

Рис. 220 Гортань и подъязычная кость, *Larynx et Os hyoideum*; вид слева • Larynx and hyoid bone, *Larynx et Os hyoideum*; viewed from the left

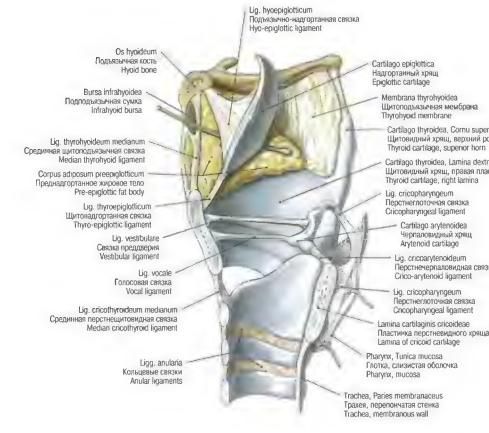

Рис. 221 Гортань и подъязычная кость, *Larynx et Os hyoideum*; срединный срез, вид с медиальной стороны • Larynx and hyoid bone, *Larynx et Os hyoideum*; median section, medial view

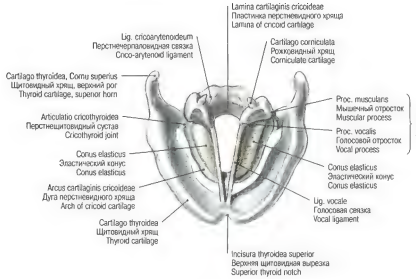

Рис. 222 Хрящи гортани и голосовая связка, *Cartilagines laryngis et Lig. vocale*; вид спереди сверху • Cartilages of the larynx and vocal ligament, *Cartilagines laryngis et Lig. vocale*; ventrosuperior view

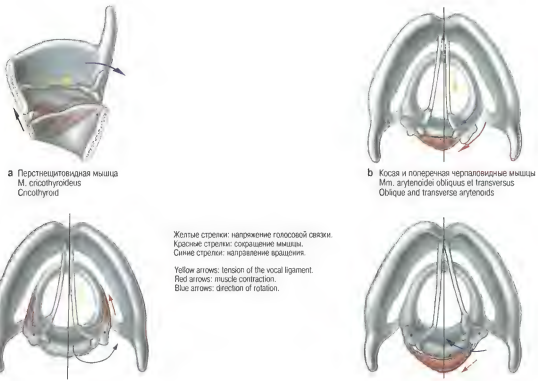

Рис. 223 a–d Схемы, демонстрирующие действие мышц гортани, *Mm. laryngis*. На левой половине каждого рисунка мышцы расслаблены, на правой — сокращены; вид сверху • Schema showing the functions of the laryngeal muscles, *Mm. laryngis*. The muscles on the left are relaxed; those on the right are contracted; superior view

Мышцы гортани
Laryngeal muscles

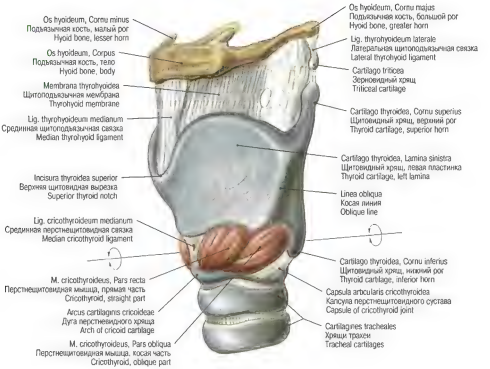

→ T 6

Рис. 224 Перстнещитовидная мышца, *M. cricothyroideus*; вид спереди слева • Cricothyroid muscle, *M. cricothyroideus*; ventral view from the left

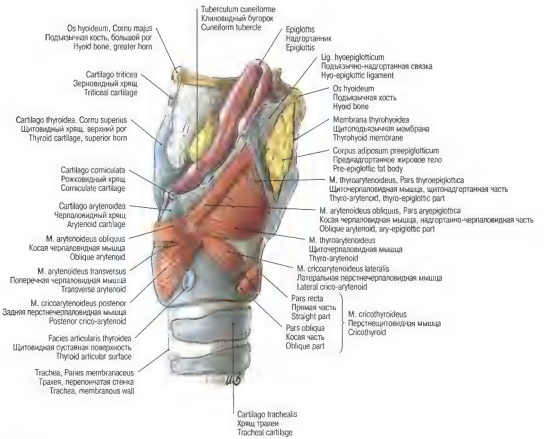

→ T 6

Рис. 225 Мышцы гортани, *Mm. laryngis*; вид сзади справа • Laryngeal muscles, *Mm. laryngis*; dorsal view from the right

Мышцы гортани
Laryngeal muscles

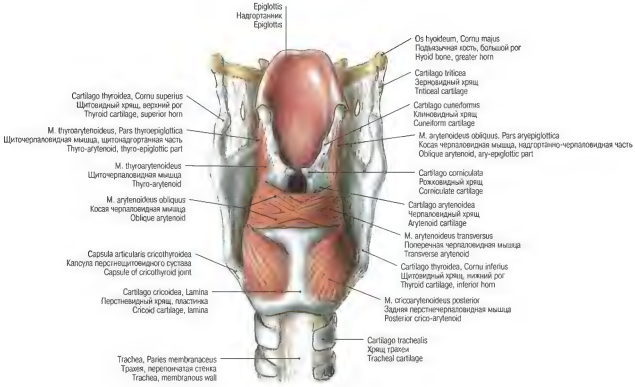

Рис. 226 Мышцы гортани, *Mm. laryngis*; вид сзади • Laryngeal muscles, *Mm. laryngis*; dorsal view

→ T 6

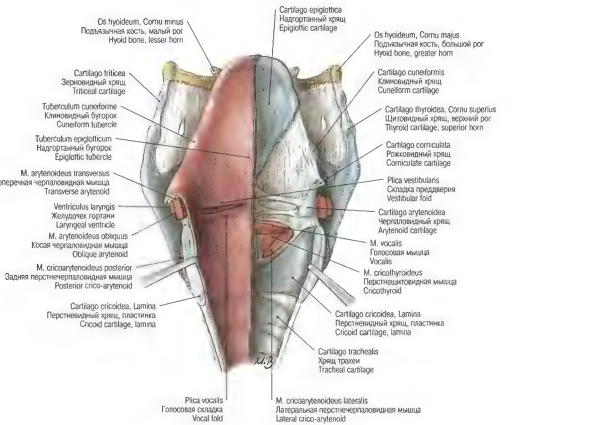

Рис. 227 Гортань, *Larynx*, задняя стенка разрезана по срединной линии, края разреза разведены крючками, с правой половины стенки удалена слизистая оболочка; вид сзади • Larynx, *Larynx*, sectioned from dorsal in the median plane and separated with hooks; dorsal view

→ T 6

Ларингоскопия
Laryngoscopy

Рис. 228 a, b Ларингоскопия • Laryngoscopy
a Непрямая ларингоскопия. Indirect laryngoscopy.
b Прямая эндоскопическая ларингоскопия. Direct, endoscopic laryngoscopy.

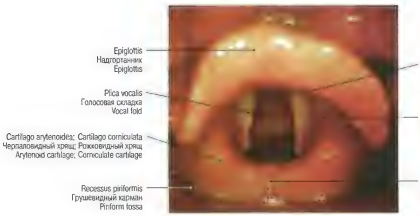

Рис. 229 Прямая ларингоскопия; положение при дыхании • Direct laryngoscopy; respiratory position

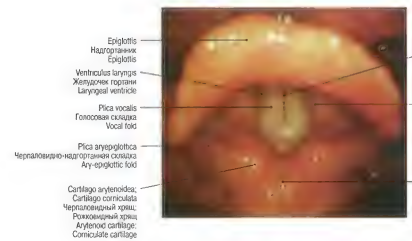

Рис. 230 Прямая ларингоскопия; положение при голосообразовании • Direct laryngoscopy; phonation position

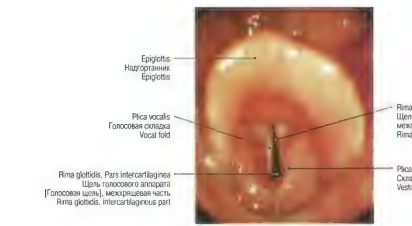

Рис. 231 Прямая ларингоскопия; положение при шепоте • Direct laryngoscopy; whispering position

Внутренний рельеф гортани
Inner contour of the larynx

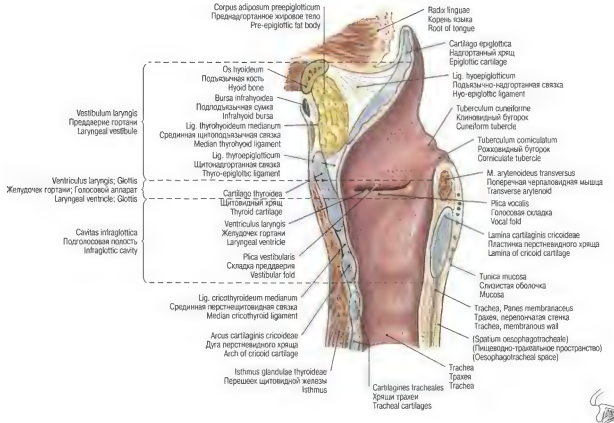

Рис. 232 Гортань • *Larynx* • Larynx

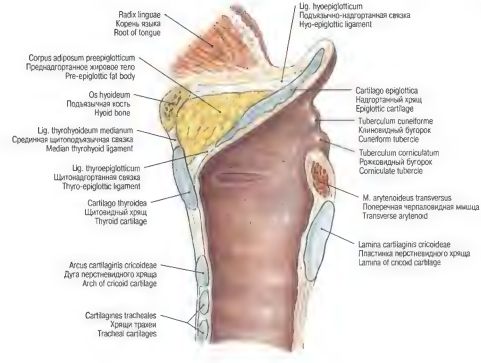

Рис. 233 Гортань, *Larynx*; положение надгортанника при глотании • Larynx, *Larynx*; position of the epiglottis during swallowing

Артерии и нервы гортани
Arteries and nerves of the larynx

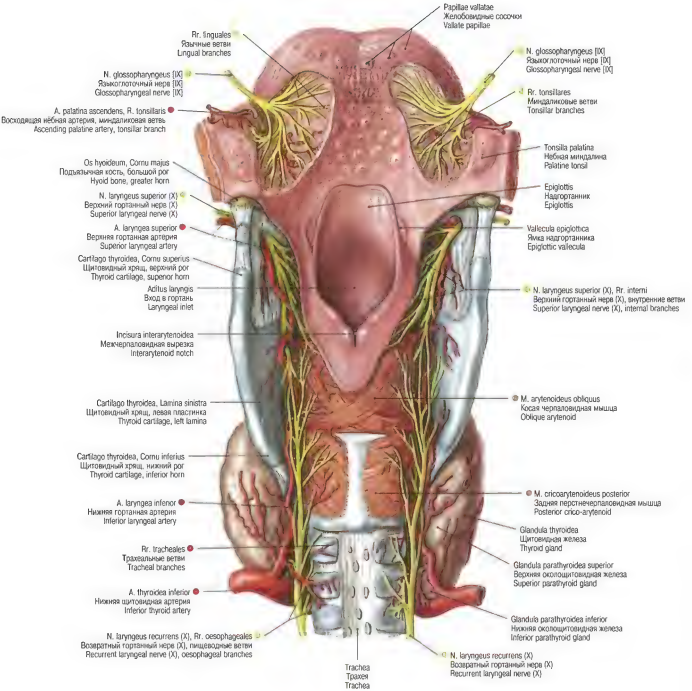

→ 252

Рис. 234 Артерии и нервы гортани, *Larynx*, и корня языка, *Radix linguae* •
Arteries and nerves of the larynx, *Larynx*, and the root of the tongue, *Radix linguae*

Гортань, поперечные срезы
Larynx, transverse sections

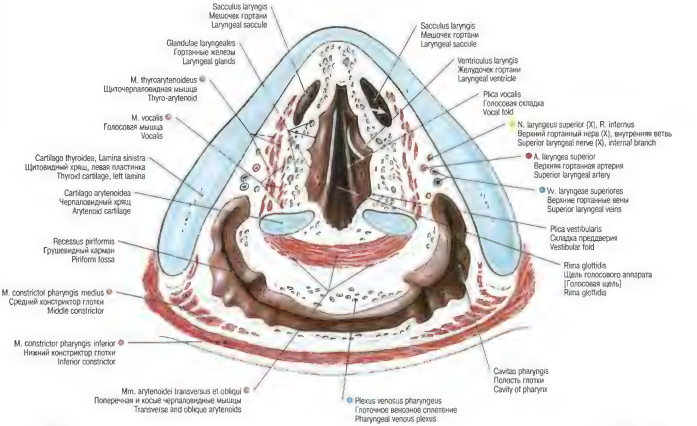

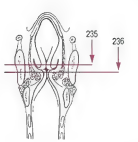

Рис. 235 Гортань, *Larynx*. Белой стрелкой показано сообщение между желудочком, *Ventriculus laryngis*, и мешочком гортани, *Sacculus laryngis* • Larynx, *Larynx*. The white arrow indicates the connection between the laryngeal ventricle, *Ventriculus laryngis*, and the laryngeal saccule, *Sacculus laryngis*

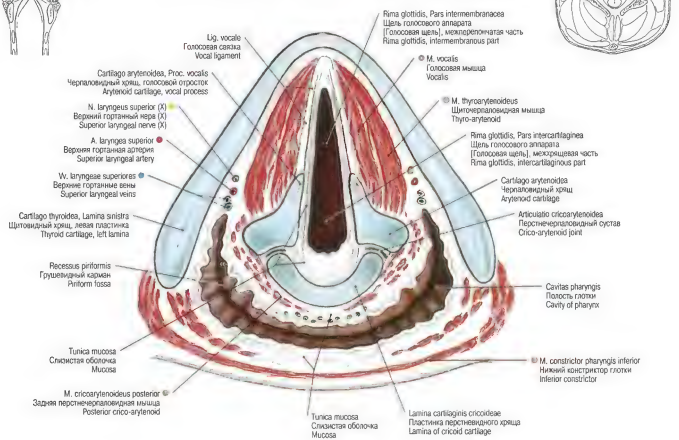

Рис. 236 Гортань • *Larynx* • Larynx

Щитовидная железа
Thyroid gland

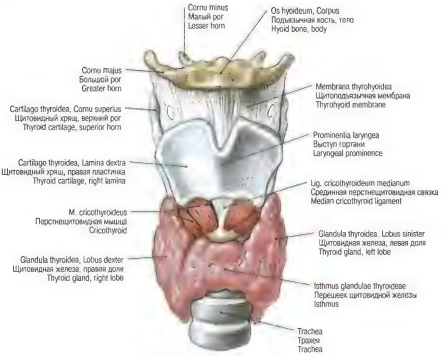

→ 205

Рис. 237 Щитовидная железа и гортань • *Glandula thyroidea et Larynx* • Thyroid gland and larynx

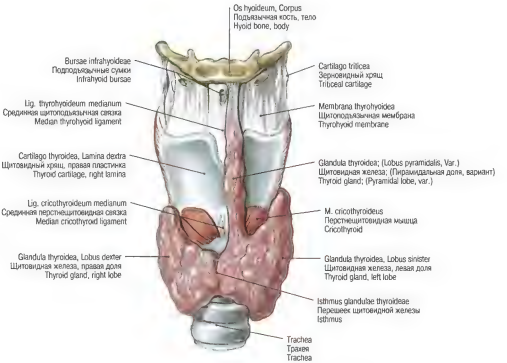

Рис. 238 Щитовидная железа и гортань • *Glandula thyroidea et Larynx* • Thyroid gland and larynx

Щитовидная железа, срезы
Thyroid gland, sections

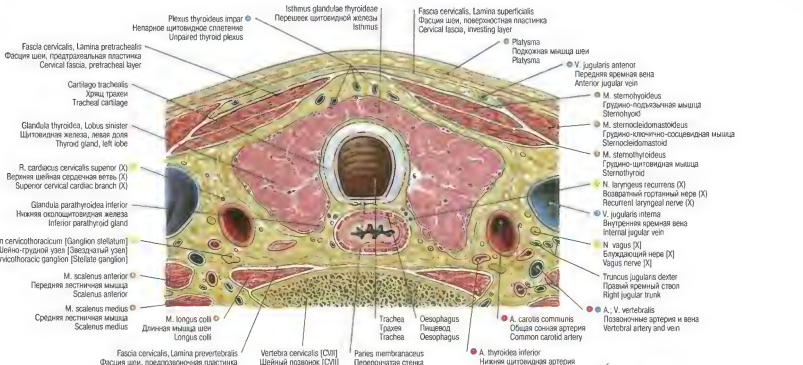

Рис. 239 Щитовидная железа, *Glandula thyroidea*; горизонтальный срез •
Thyroid gland, *Glandula thyroidea*; horizontal section

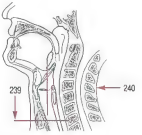

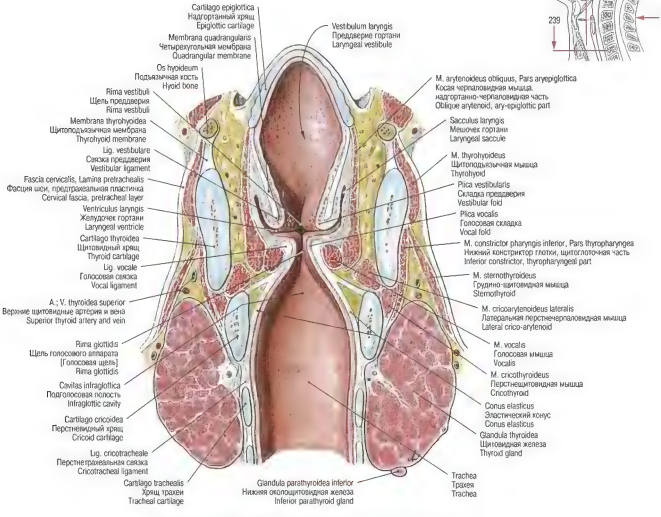

Рис. 240 Щитовидная железа, *Glandula thyroidea*; фронтальный срез •
Thyroid gland, *Glandula thyroidea*; frontal section

Артериальное кровоснабжение щитовидной железы
Arterial supply of the thyroid gland

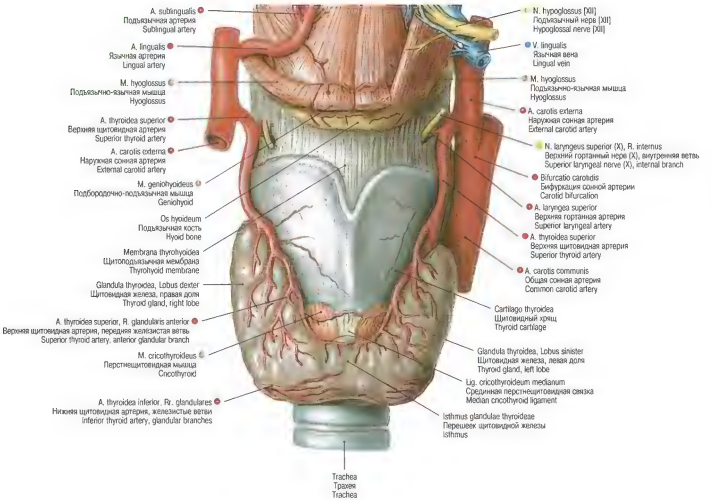

Рис. 241 Сосуды и нервы щитовидной железы, *Glandula thyroidea*, и гортани, *Larynx* • Vessels and nerves of the thyroid gland, *Glandula thyroidea*, and the larynx, *Larynx*

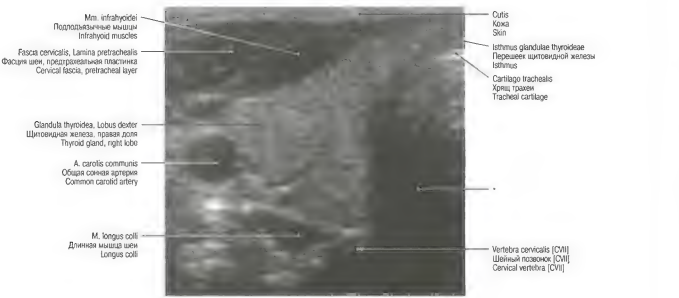

Рис. 242 Щитовидная железа, *Glandula thyroidea;* косое ультразвуковое изображение в переднезадней проекции; вид снизу (правая сторона, 200%) • Thyroid gland, *Glandula thyroidea;* oblique ultrasound image in ventrodorsal direction; inferior view (right, 200%)

* Ультразвуковая тень трахеи. Ultrasound shadow of the trachea.

Патологическое увеличение щитовидной железы
Pathological enlargement of the thyroid gland

Рис. 243 Щитовидная железа, *Glandula thyroidea;* увеличение щитовидной железы с тремя отчетливыми узлами, *Struma nodosa* • Thyroid gland, *Glandula thyroidea;* enlargement of the thyroid gland with three obvious nodes, *Struma nodosa*

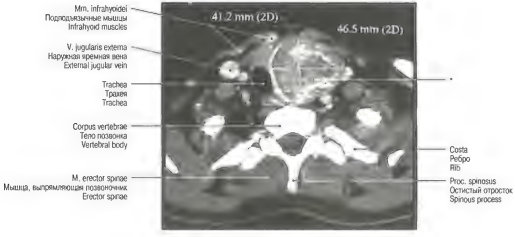

Рис. 244 Шея, *Collum,* компьютерно-томографический (КТ) срез; вид снизу. Трахея смещена вправо патологически увеличенным узлом щитовидной железы • Neck, *Collum,* computed tomographic (CT) section; inferior view. The trachea is displaced towards the right by a pathologically enlarged node of the thyroid gland

* Узел щитовидной железы. Node of thyroid gland.

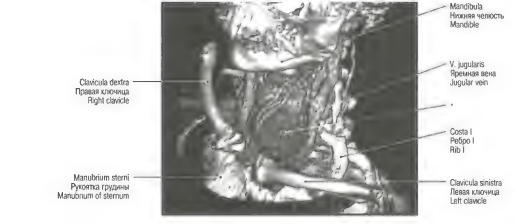

Рис. 245 Шея, *Collum,* трехмерная реконструкция серии компьютерно-томографических (КТ) срезов, демонстрирующая резко увеличенную левую долю щитовидной железы; тот же пациент, что и на рис. 244 • Neck, *Collum,* 3-dimensional reconstruction from computed tomographic (CT) sections showing a heavely enlarged left lobe of the thyroid gland; same patient as in Fig. 244

* Узел щитовидной железы. Node of thyroid gland.

Полости носа и глотки, околосрединный срез
Nasal and pharyngeal cavity, paramedian section

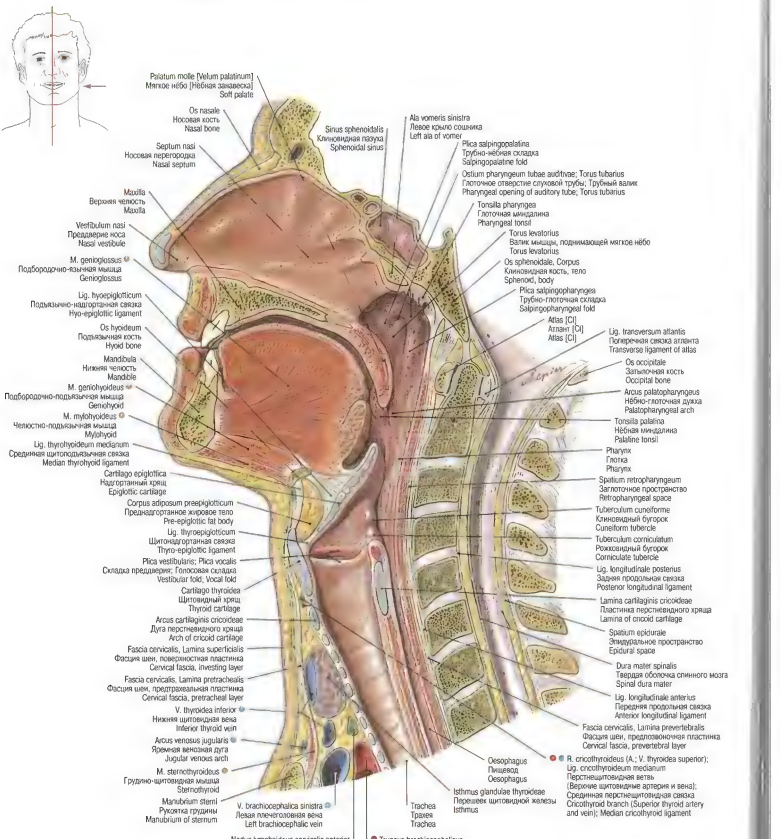

→ 271

Рис. 246 Полость носа, полость рта, глотка и гортань, *Cavitas nasi, Cavitas oris, Pharynx et Larynx*; околосрединный срез • Nasal cavity, oral cavity, pharynx and larynx, *Cavitas nasi, Cavitas oris, Pharynx et Larynx*; paramedian section

Мышцы глотки
Pharyngeal muscles

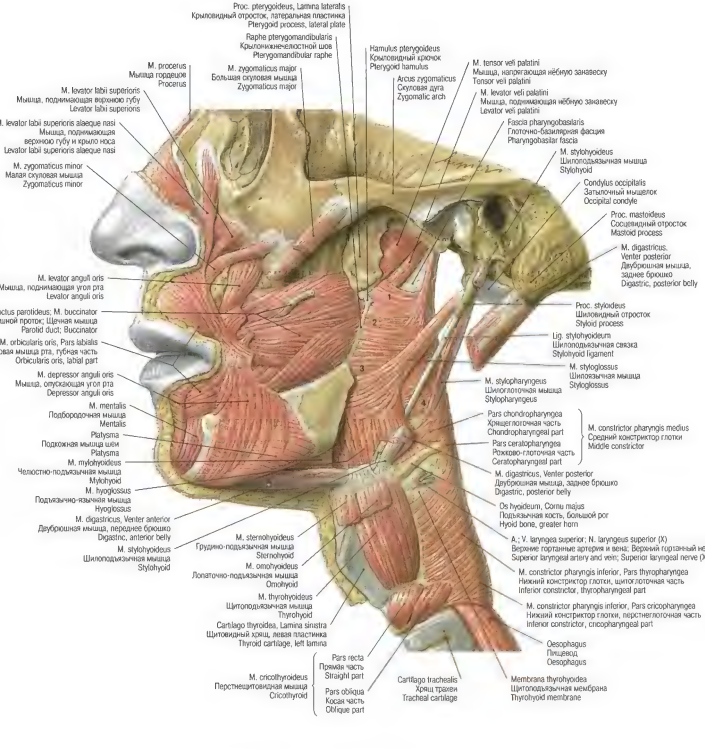

1 Pars pterygopharyngea. Крыловидная часть. Pterygopharyngeal part
2 Pars buccopharyngea. Щечно-глоточная часть. Buccopharyngeal part
3 Pars mylopharyngea. Челюстно-глоточная часть. Mylopharyngeal part
4 Pars glossopharyngea. Языкоглоточная часть. Glossopharyngeal part

M. constrictor pharyngis superior
Верхний констриктор глотки
Superior constrictor

Рис. 247 Мышцы глотки и мышцы лица • *Mm. pharyngis et Mm. faciei* • Pharyngeal muscles and facial muscles

→T1e, f, T5

Мышцы глотки
Pharyngeal muscles

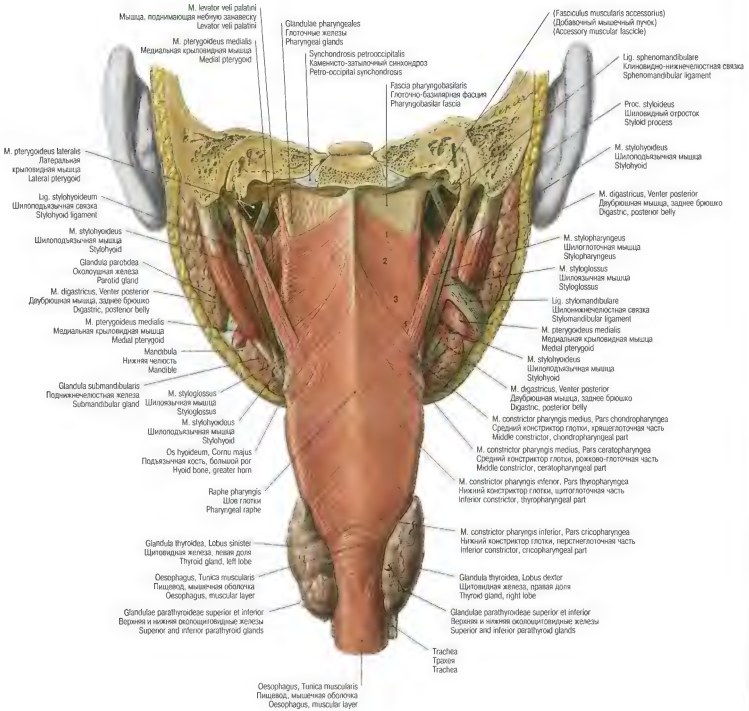

1 Pars pterygopharyngea. Крылоглоточная часть. Pterygopharyngeal part
2 Pars buccopharyngea. Щечно-глоточная часть. Buccopharyngeal part
3 Pars mylopharyngea. Челюстно-глоточная часть. Mylopharyngeal part
4 Pars glossopharyngea. Языкоглоточная часть. Glossopharyngeal part

} M. constrictor pharyngis superior
Верхний констриктор глотки
Superior constrictor

→ T 5

Рис. 248 Мышцы глотки • *Mm. pharyngis* • Pharyngeal muscles

Внутренний рельеф глотки
Inner contour of the pharynx

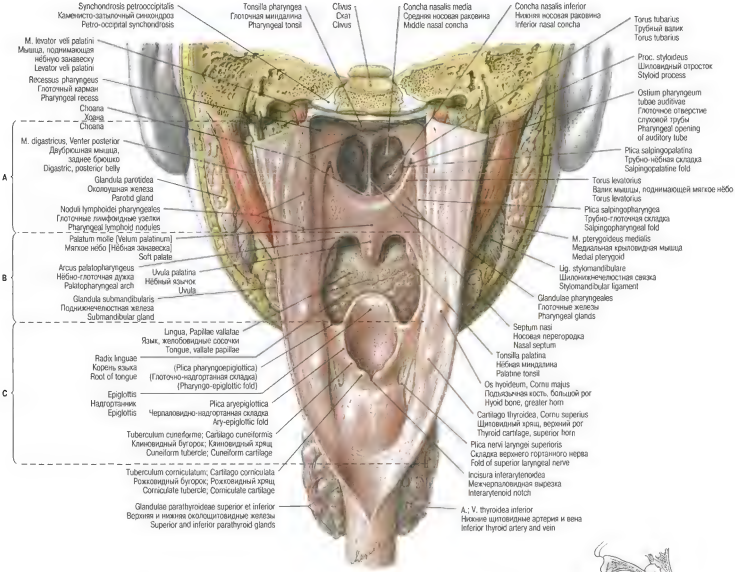

Части глотки:
- A Носовая часть глотки
  Pars nasalis pharyngis
- B Ротовая часть глотки
  Pars oralis pharyngis
- C Гортанная часть глотки
  Pars laryngea pharyngis

Levels of the pharynx:
- A Nasopharynx
  Pars nasalis pharyngis
- B Oropharynx
  Pars oralis pharyngis
- C Laryngopharynx
  Pars laryngea pharyngis

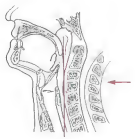

Рис. 249 Глотка • *Pharynx* • Pharynx

Рис. 250 Чувствительная иннервация глотки, *Pharynx* •
Sensible innervation of the pharynx, *Pharynx*

Сосуды и нервы бокового окологлоточного пространства
Vessels and nerves of the parapharyngeal space

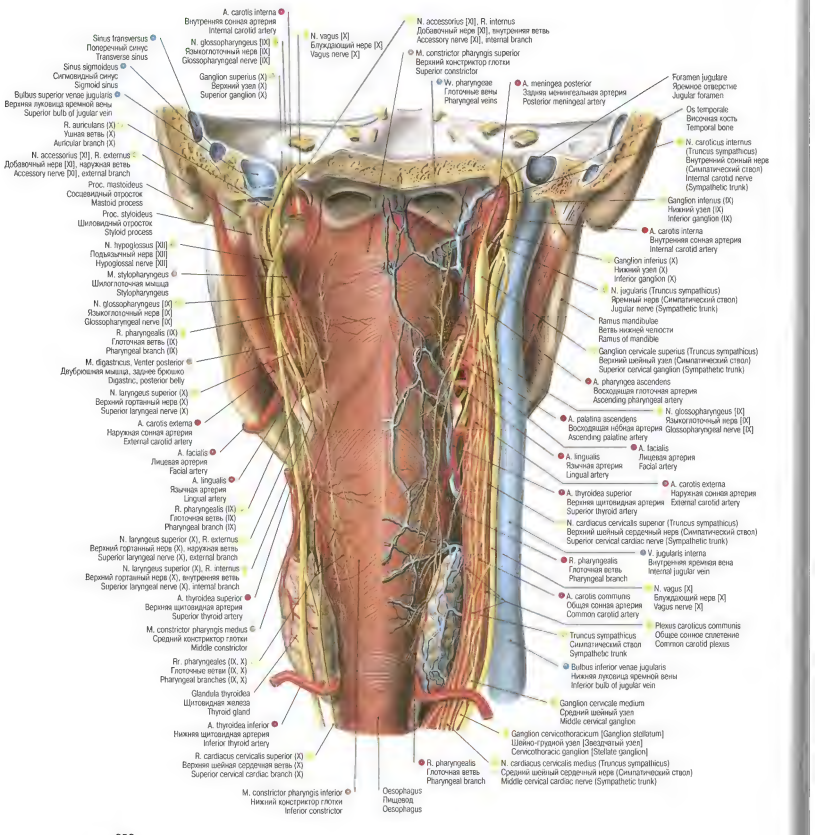

252
937

Рис. 251 Сосуды и нервы глотки, *Pharynx*, и боковое окологлоточное пространство, *Spatium lateropharyngeum* • Vessels and nerves of the pharynx, *Pharynx*, and the parapharyngeal space, *Spatium lateropharyngeum*

Сосуды и нервы бокового окологлоточного пространства
Vessels and nerves of the parapharyngeal space

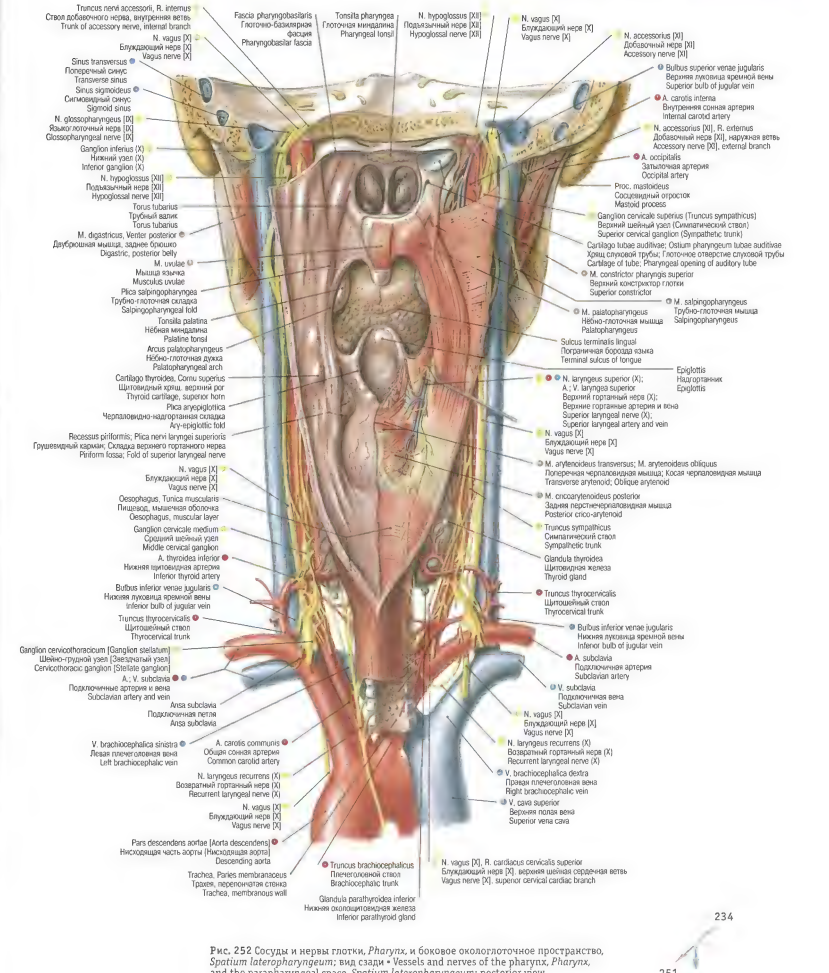

Рис. 252 Сосуды и нервы глотки, *Pharynx*, и боковое окологлоточное пространство, *Spatium lateropharyngeum*; вид сзади • Vessels and nerves of the pharynx, *Pharynx*, and the parapharyngeal space, *Spatium lateropharyngeum*; posterior view

Сосуды и нервы шеи
Vessels and nerves of the neck

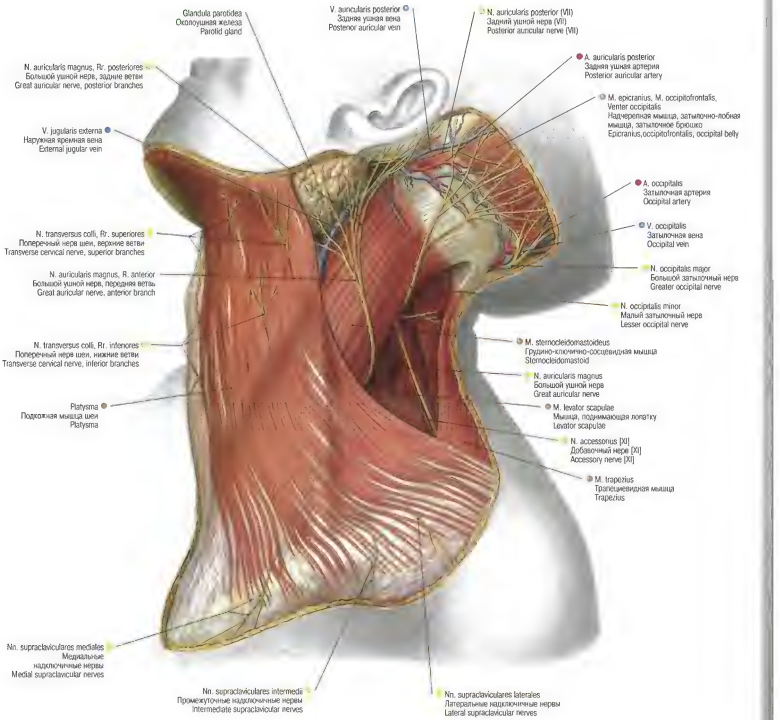

131 254

→ 46, T7

Рис. 253 Сосуды и нервы передней и латеральной областей шеи, *Regiones cervicales anterior et lateralis*; поверхностный слой • Vessels and nerves of the anterior and the lateral regions of the neck, *Regiones cervicales anterior et lateralis*; superficial layer

Сосуды и нервы шеи
Vessels and nerves of the neck

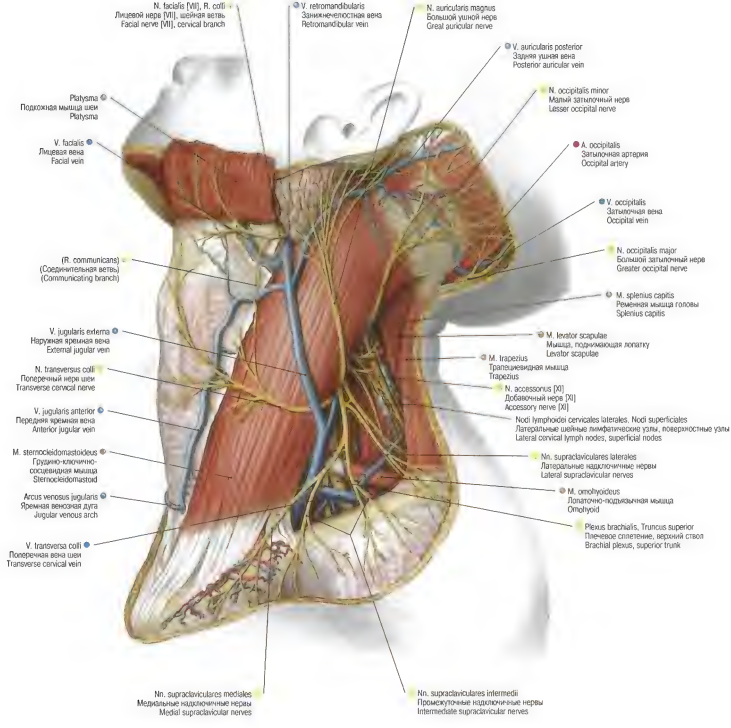

→ 46, T 7

121 255
253

Рис. 254 Сосуды и нервы латеральной области шеи, *Region cervicalis lateralis*; пересеченная подкожная мышца отведена кверху, поверхностная пластинка фасции шеи большей частью удалена • Vessels and nerves of the lateral region of the neck, *Region cervicalis lateralis*; parts of the platysma have been reflected cranially and the investing layer of the cervical fascia has been largely removed

Сосуды и нервы шеи
Vessels and nerves of the neck

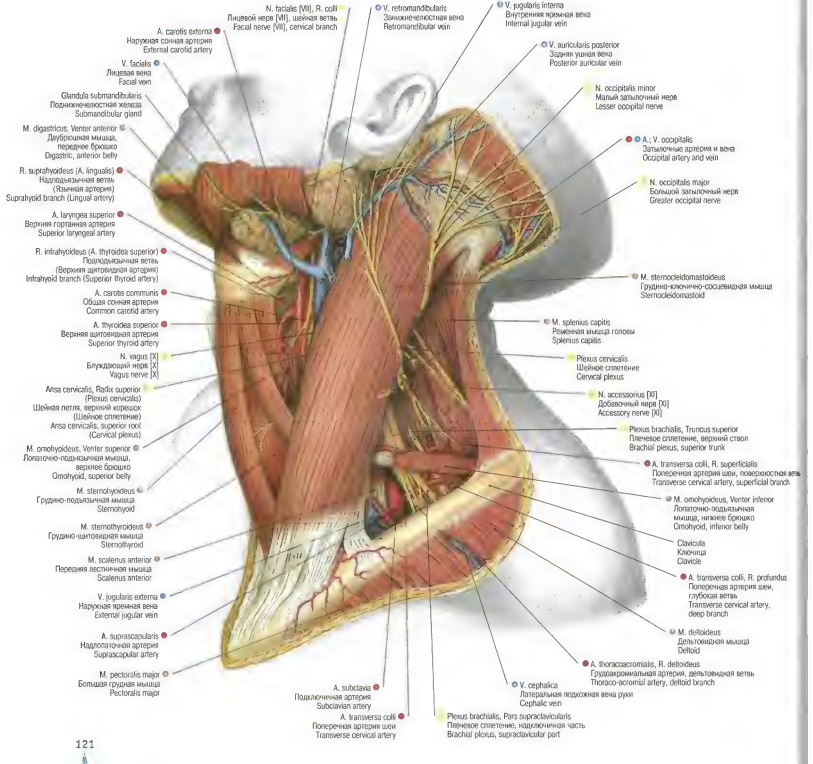

121
254
→ 46, T 7

Рис. 255 Сосуды и нервы передней и латеральной областей шеи, *Regiones cervicales anterior et lateralis*; поверхностная и предтрахеальная пластинки фасции удалены • Vessels and nerves of the anterior and lateral regions of the neck, *Regiones cervicales anterior et lateralis*; the investing and pretracheal layers of the cervical fascia have been removed

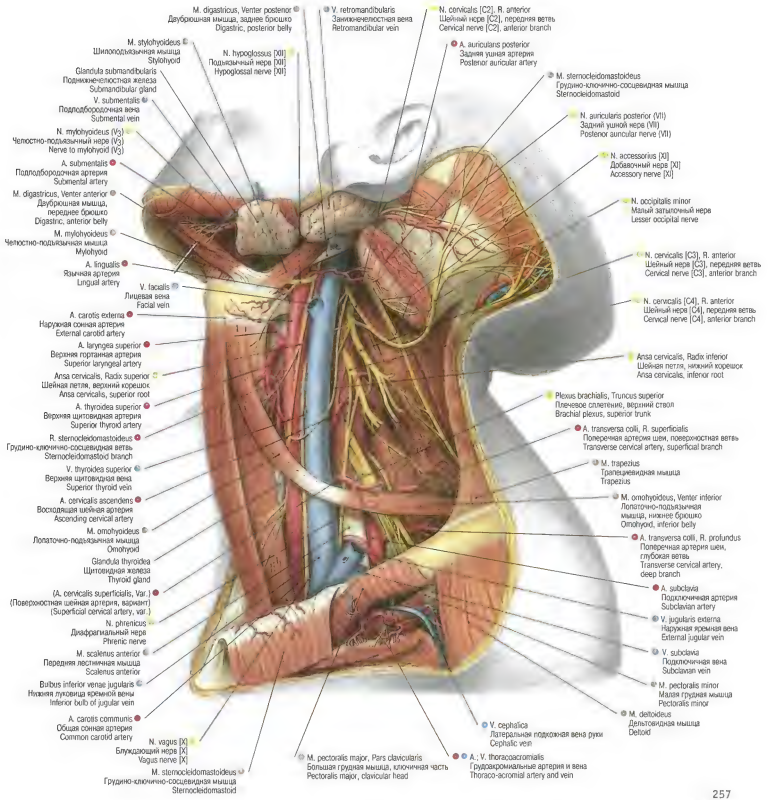

257

Рис. 256 Сосуды и нервы латеральной области шеи, *Regio cervicalis lateralis*; грудино-ключично-сосцевидная мышца почти полностью удалена • Vessels and nerves of the lateral region of the neck, *Regio cervicalis lateralis*; after almost complete removal of the sternocleidomastoid muscle

→ 46, T 7

Сосуды и нервы шеи
Vessels and nerves of the neck

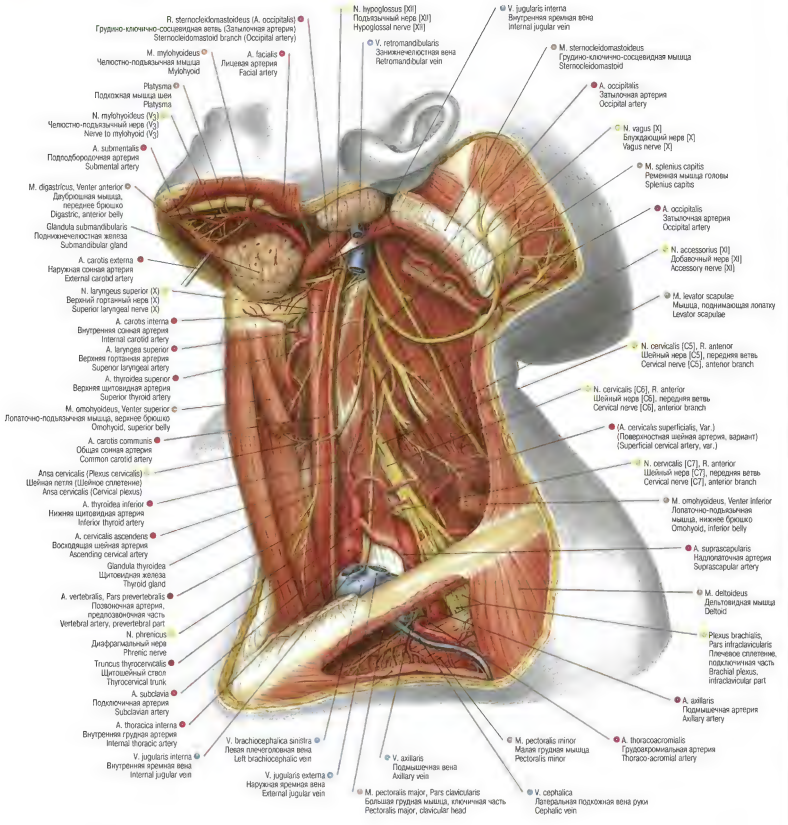

258

256

→ 46, T 7

Рис. 257 Сосуды и нервы латеральной области шеи, *Regio cervicalis lateralis*; глубокий слой • Vessels and nerves of the lateral region of the neck, *Regio cervicalis lateralis*; deep layer

Сосуды и нервы шеи и подмышки
Vessels and nerves of the neck and the axilla

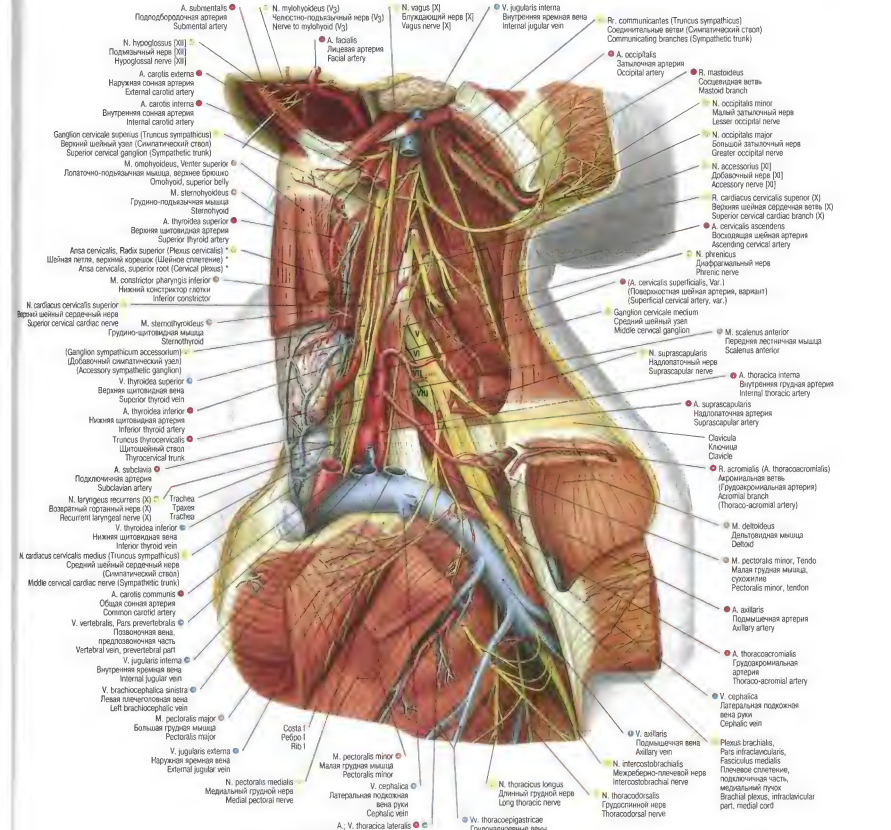

Рис. 258 Сосуды и нервы латеральной области шеи, *Regio cervicalis lateralis*, и подмышечной области, *Regio axillaris*. Цифрами V–VIII обозначены передние ветви соответствующих шейных спинномозговых нервов • Vessels and nerves of the lateral region of the neck, *Regio cervicalis lateralis*, and the axillary region, *Regio axillaris*. The numbers V–VIII indicate ventral branches of the corresponding cervical spinal nerves

→ 46, T 7

* Анатомически этот корешок ответвляется от подъязычного нерва [XII]. Anatomically this root branches off the hypoglossal nerve [XII].

Вены шеи
Veins of the neck

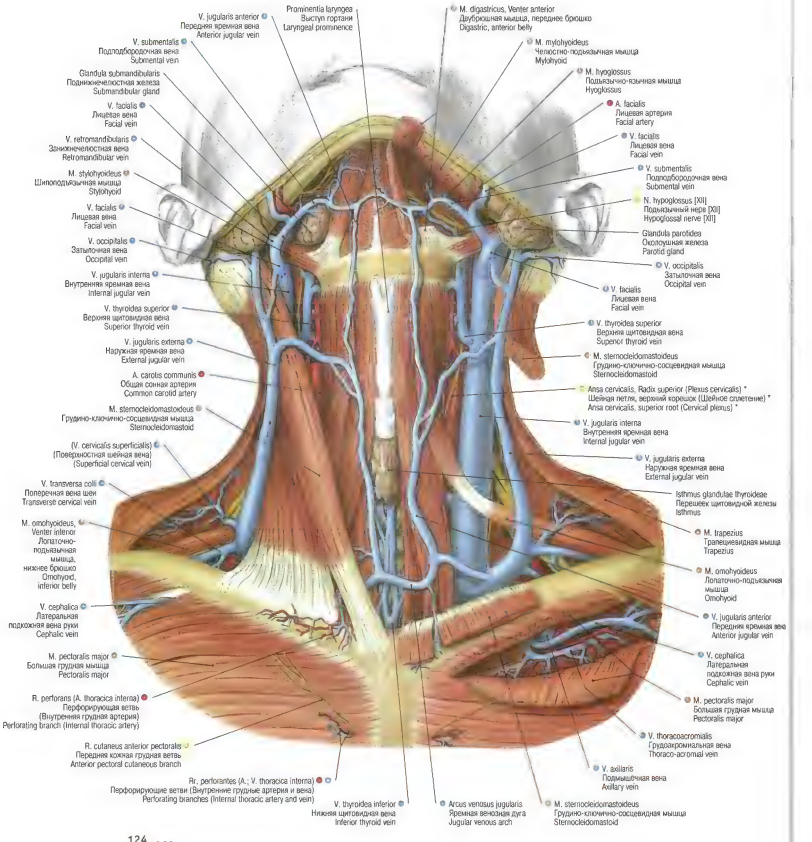

124 260 254

Рис. 259 Вены шеи, *Collum* • Veins of the neck, *Collum*

* Анатомически этот корешок ответвляется от подъязычного нерва [XII].
Anatomically this root branches off the hypoglossal nerve [XII].

Сосуды и нервы шеи и верхней апертуры грудной клетки
Vessels and nerves of the neck and the upper thoracic aperture

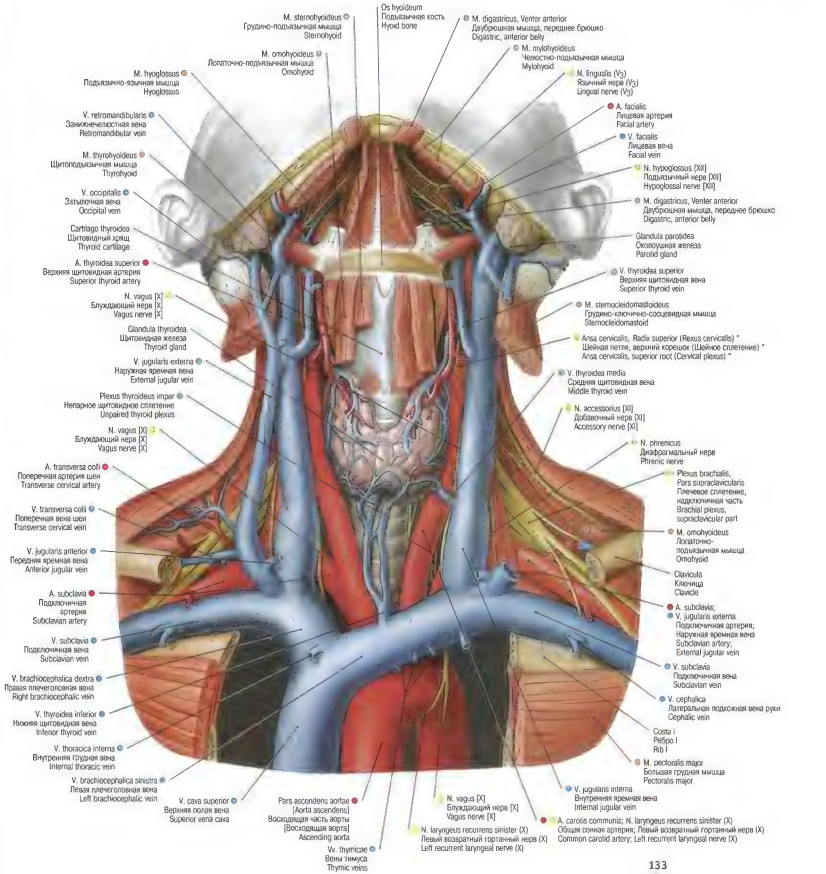

Рис. 260 Сосуды и нервы шеи, *Collum*, и верхней апертуры грудной клетки, *Apertura thoracis superior* • Vessels and nerves of the neck, *Collum*, and the upper thoracic aperture, *Apertura thoracis superior*

* Анатомически этот корешок ответвляется от подъязычного нерва [XII]. Anatomically this root branches off the hypoglossal nerve [XII].

Лимфатические сосуды шеи
Lymphatics of the neck

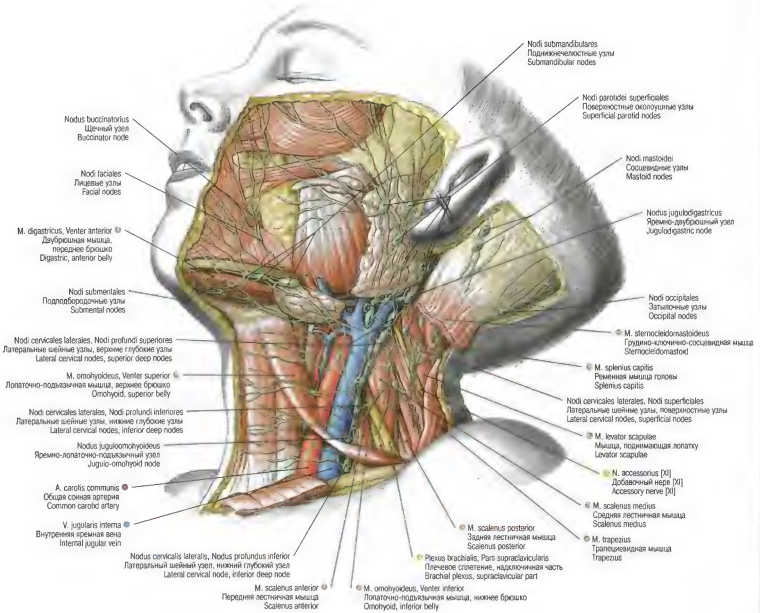

→ 125, 126

Рис. 261 Поверхностные лимфатические сосуды и лимфатические узлы головы и шеи 8-летнего ребенка • *Vasa lymphatica superficialia et Nodi lymphoidei* • Superficial lymphatics and lymph nodes of the head and the neck of an 8-year-old child

Сосуды и нервы поднижнечелюстного треугольника
Vessels and nerves of the submandibular triangle

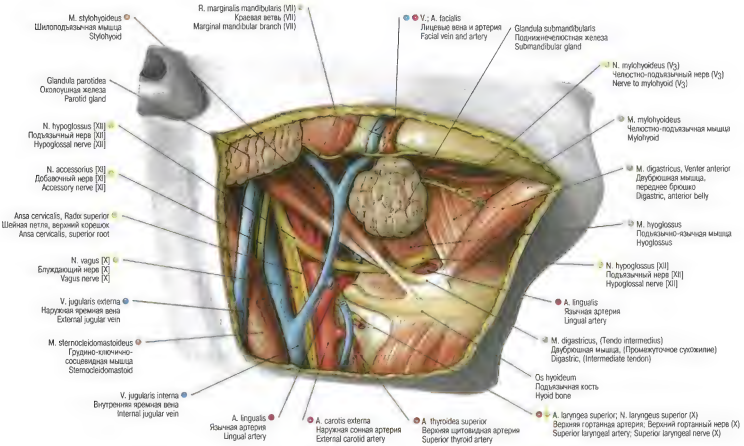

Рис. 262 Сосуды и нервы поднижнечелюстного треугольника, *Trigonum submandibulare* • Vessels and nerves of the submandibular triangle, *Trigonum submandibulare*

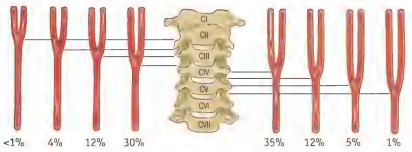

Рис. 263 Варианты положения бифуркации общей сонной артерии, *A. carotis communis*, по отношению к шейным позвонкам • Level of the bifurcation of the common carotid artery, *A. carotis communis*, in relation to the cervical vertebrae

Подключичная артерия
Subclavian artery

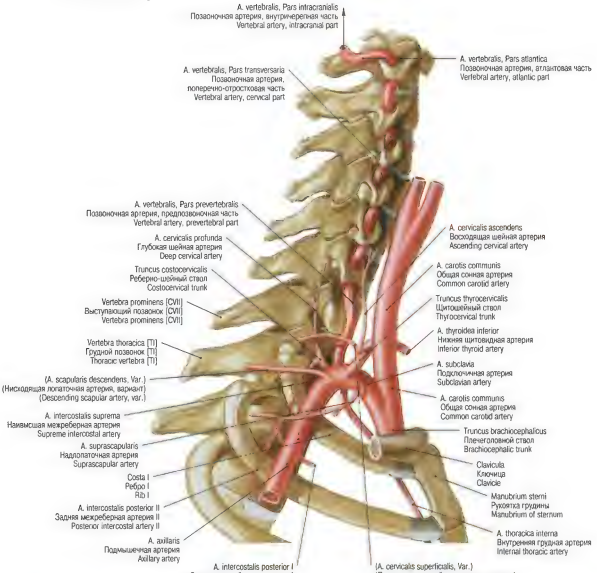

Рис. 264 Подключичная артерия • *A. subclavia* • Subclavian artery

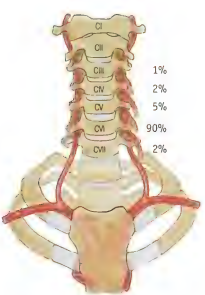

Рис. 265 Варианты уровня вхождения позвоночной артерии, *A. vertebralis*, в поперечные отверстия, *Foramina transversaria* • Level of the entry of the vertebral artery, *A. vertebralis*, into the transverse foramina, *Foramina transversaria*

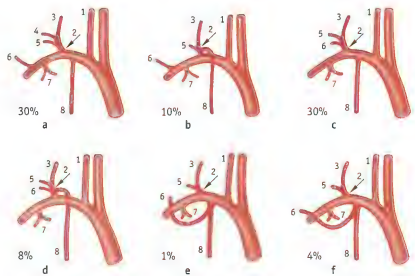

1 Позвоночная артерия. A. vertebralis. Vertebral artery.
2 Щитошейный ствол. Truncus thyrocervicalis. Thyrocervical trunk.
3 Нижняя щитовидная артерия. A. thyroidea inferior. Inferior thyroid artery.
4 (Поверхностная шейная артерия). (A. cervicalis superficialis). (Superficial cervical artery).
5 Надлопаточная артерия. A. suprascapularis. Suprascapular artery.
6 Поперечная артерия шеи. A. transversa colli. Transverse cervical artery.
7 Реберно-шейный ствол. Truncus costocervicalis. Costocervical trunk.
8 Внутренняя грудная артерия. A. thoracica interna. Internal thoracic artery.

Рис. 266 a–f Варианты отхождения ветвей подключичной артерии, *A. subclavia* • Variations in the origins of the subclavian artery branches, *A. subclavia*

Сосуды и нервы шеи и верхней апертуры грудной клетки
Vessels and nerves of the neck and the upper thoracic aperture

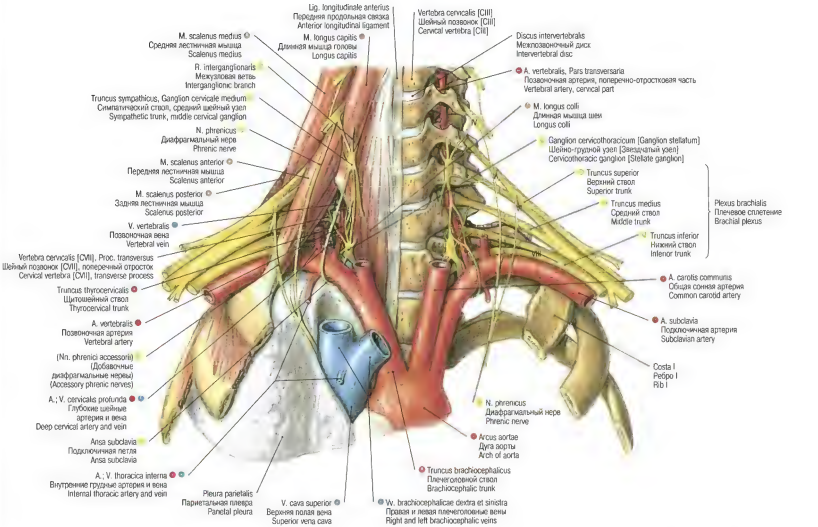

Рис. 267 Сосуды и нервы области перехода от шеи к груди. Цифрами IV–VIII обозначены передние ветви соответствующих шейных спинномозговых нервов • Vessels and nerves at the transition from the neck to the thorax. The numbers IV–VIII indicate ventral branches of the corresponding cervical spinal nerves

→ 46, T 7, T 24

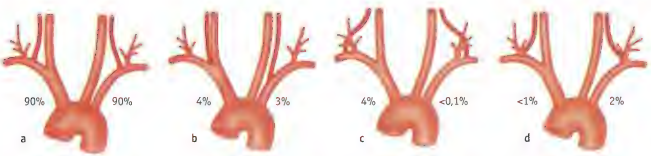

Рис. 268 a–d Варианты начала позвоночной артерии, *A. vertebralis* • Variations in the origin of the vertebral artery, *A. vertebralis*

Шея, поперечный срез
Neck, transverse section

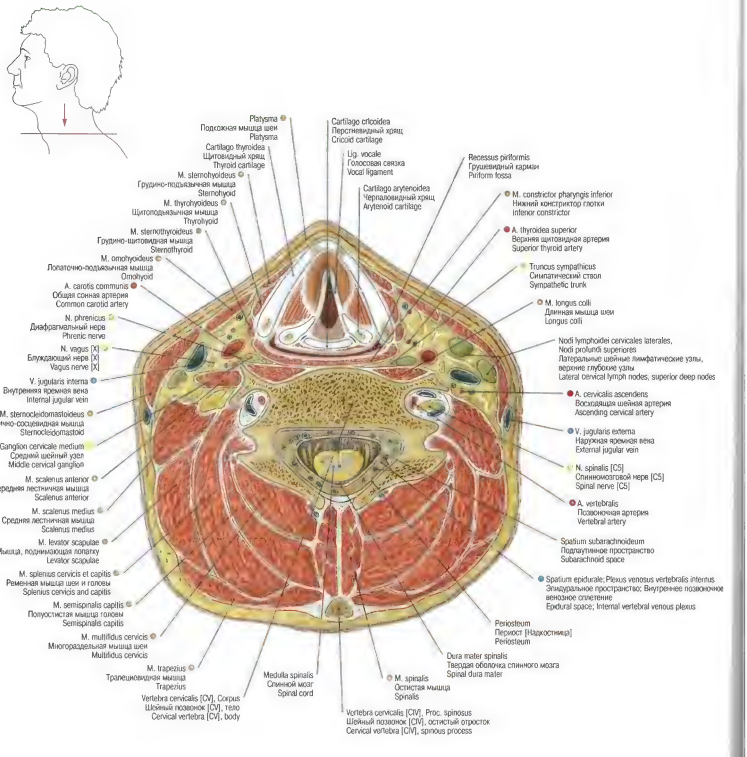

→ 236

Рис. 269 Шея, *Collum*, поперечный срез на уровне голосовых складок • Neck, *Collum*, transverse section at the level of the vocal folds

Шея, поперечный срез
Neck, transverse section

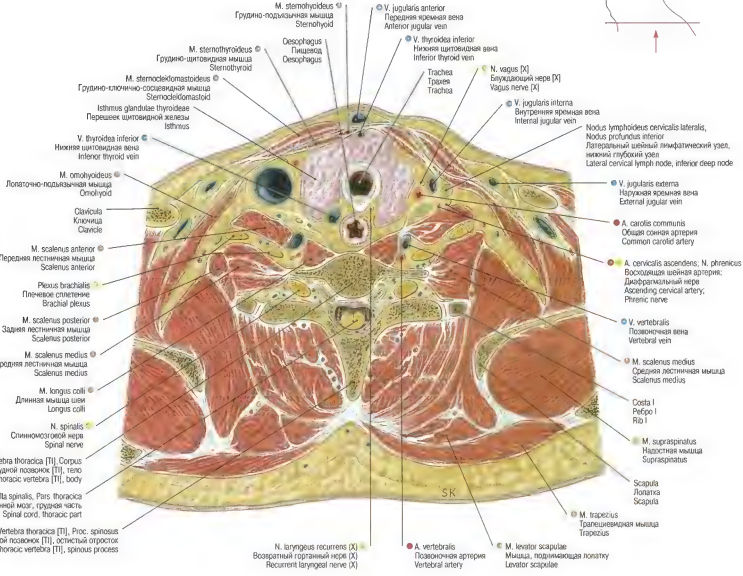

Рис. 270 Шея, *Collum;* поперечный срез на уровне первого грудного позвонка • Neck, *Collum:* transverse section at the level of the first thoracic vertebra

→ 239

Ротовая полость и глотка, околосрединный срез
Oral cavity and pharynx, paramedian section

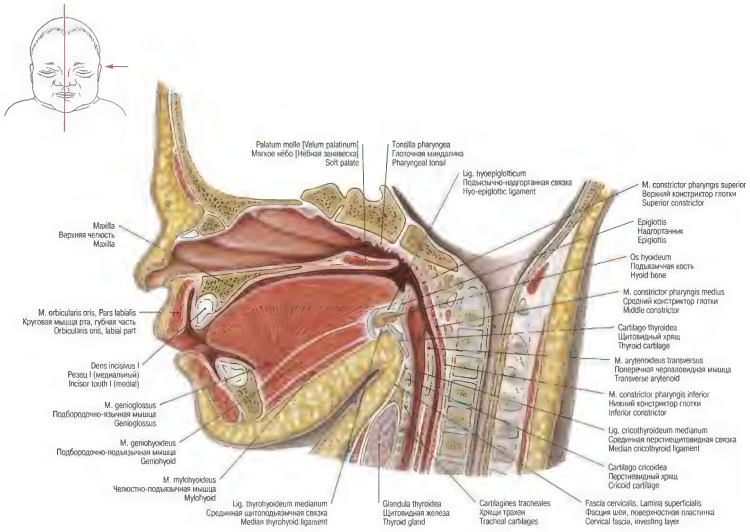

→ 246

Рис. 271 Лицевая часть головы, *Caput*, и шея, *Collum*; околосрединный срез головы новорожденного • Facial part of the head, *Caput*, and neck, *Collum*; paramedian section through the head of a neonate

Рис. 272 Схема, иллюстрирующая взаимное положение корня языка, *Radix linguae*, и надгортанника, *Epiglottis*, у взрослого • Schema illustrating the distance between the root of the tongue, *Radix linguae*, and the epiglottis, *Epiglottis*

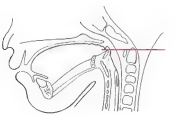

Рис. 273 Схема, демонстрирующая значительно более высокое, чем у взрослого, положение гортани у новорожденного • Schema illustrating that the larynx in the neonate is positioned considerably higher than in the adult

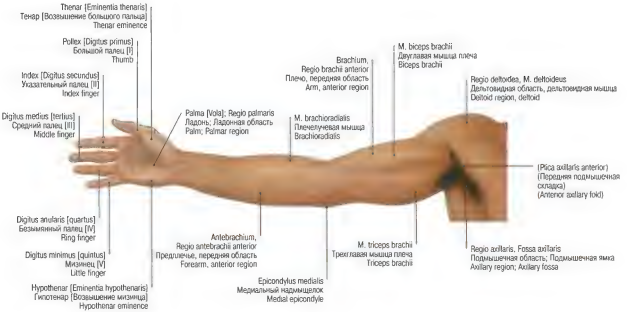

Рис. 274 Верхняя конечность • *Membrum superius* • Upper limb

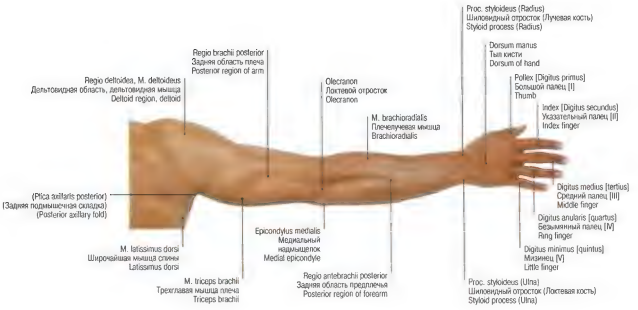

Рис. 275 Верхняя конечность • *Membrum superius* • Upper limb

Скелет верхней конечности
Skeleton of the upper limb

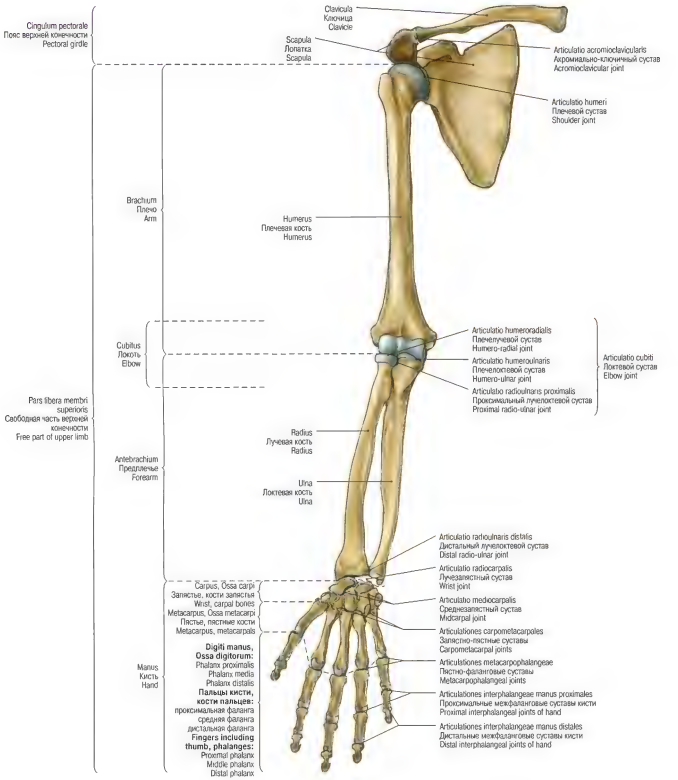

Рис. 276 Верхняя конечность, *Membrum superius*; общий вид, кости и соединения • Upper limb, *Membrum superius*; overview, bones and joints

Ключица
Clavicle

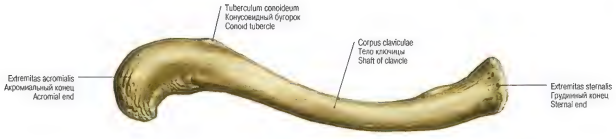

Рис. 277 Ключица, *Clavicula*; вид сверху • Clavicle, *Clavicula*; superior view

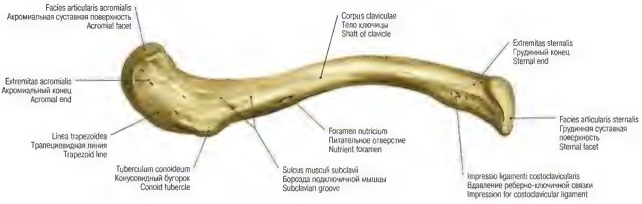

Рис. 278 Ключица, *Clavicula*; вид снизу • Clavicle, *Clavicula*; inferior view

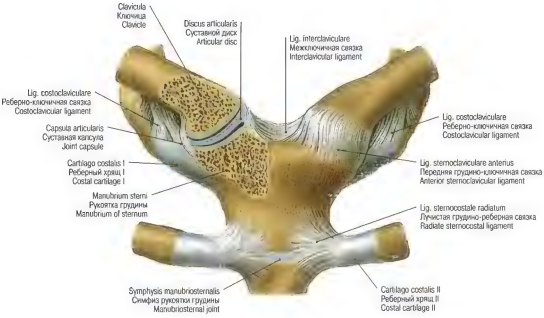

Рис. 279 Грудино-ключичный сустав, *Articulatio sternoclavicularis*; вид спереди • Sternoclavicular joint, *Articulatio sternoclavicularis*; ventral view

Лопатка
Scapula

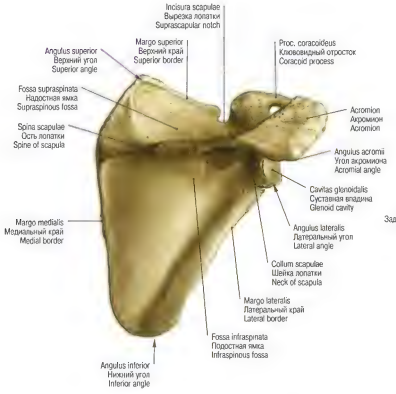

Рис. 280 Лопатка, *Scapula*; вид сзади • Scapula, *Scapula*; dorsal view

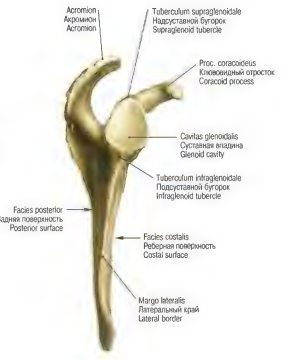

Рис. 281 Лопатка, *Scapula*; вид с латеральной стороны • Scapula, *Scapula*; lateral view

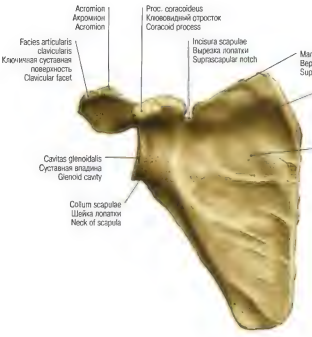

Рис. 282 Лопатка, *Scapula*; вид спереди • Scapula, *Scapula*; ventral view

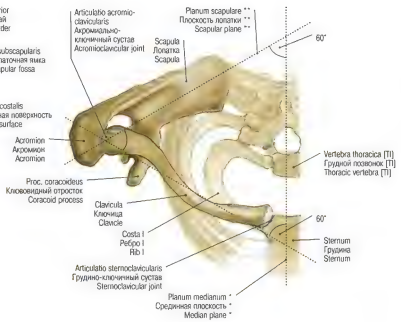

Рис. 283 Пояс верхней конечности, *Cingulum pectorale*; вид сверху. Размеры углов соответствуют средним значениям у взрослого • Shoulder girdle, *Cingulum pectorale*; superior view. The angles refer to the average relations in the adult

* Срединная плоскость. Median plane.
** Плоскость лопатки. Scapular plane.

Плечевая кость
Humerus

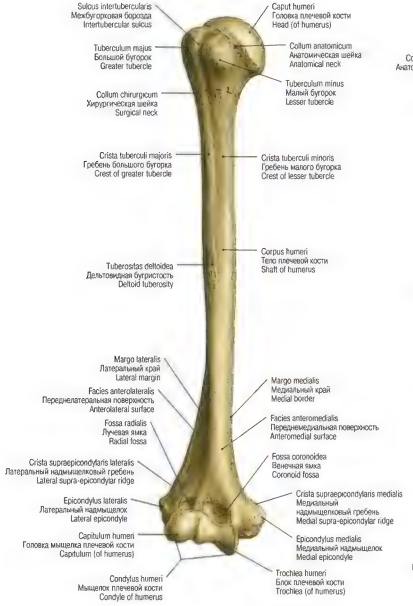

Рис. 284 Плечевая кость, *Humerus*; вид спереди • Humerus, *Humerus*; ventral view

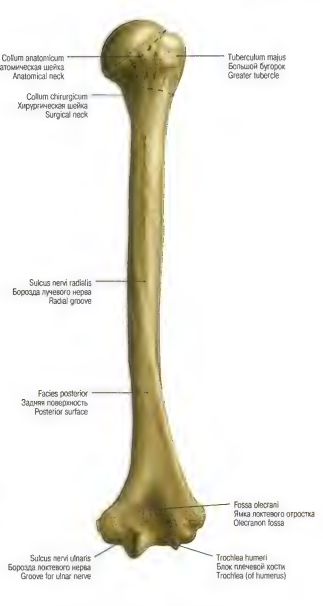

Рис. 285 Плечевая кость, *Humerus*; вид сзади • Humerus, *Humerus*; dorsal view

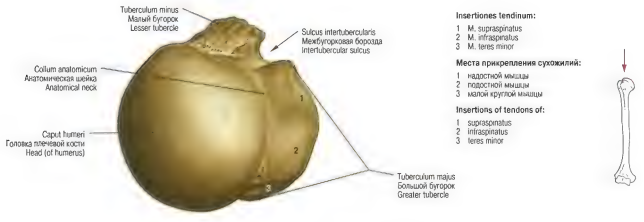

Рис. 286 Плечевая кость, *Humerus*; вид сверху • Humerus, *Humerus*; proximal view

Плечевой сустав
Shoulder joint

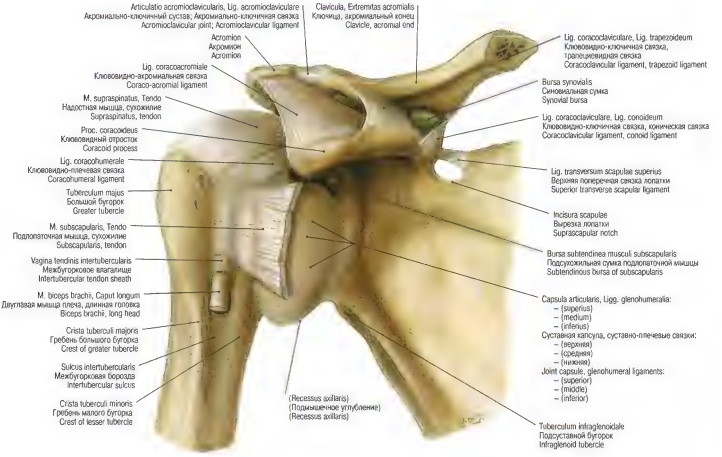

Рис. 287 Плечевой сустав, *Articulatio humeri*; вид спереди • Shoulder joint, *Articulatio humeri*; ventral view

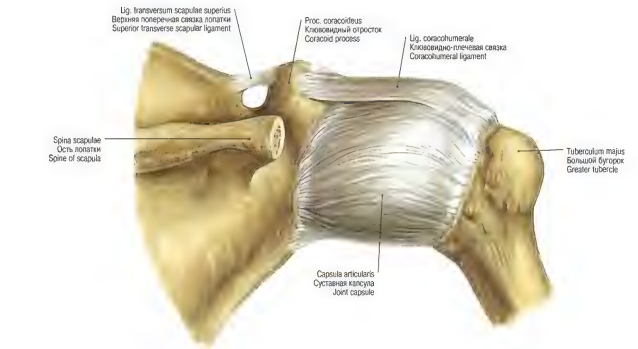

Рис. 288 Плечевой сустав, *Articulatio humeri*; вид сзади при удаленном акромионе • Shoulder joint, *Articulatio humeri*, the acromion has been removed; dorsal view

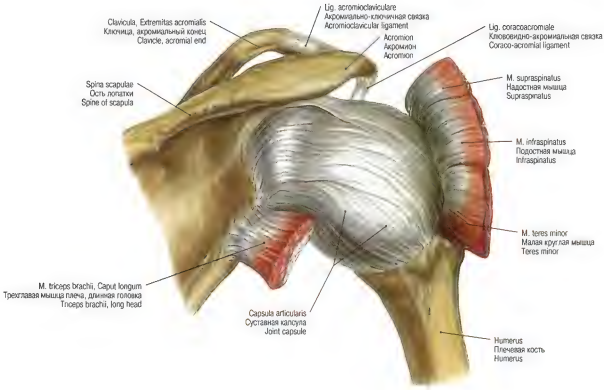

Рис. 289 Плечевой сустав, *Articulatio humeri*; вид сзади • Shoulder joint, *Articulatio humeri*; dorsal view

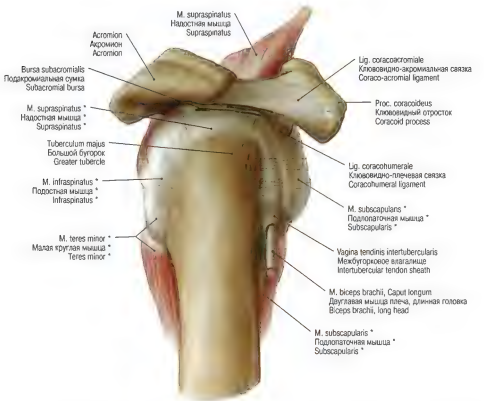

Рис. 290 Плечевой сустав, *Articulatio humeri*; вид сбоку. Отмеченные знаком (*) сухожилия мышц образуют в целом так называемую манжетку плеча (манжетку вращения) • Shoulder joint, *Articulatio humeri*; lateral view. Together, the muscle tendons marked with (*) form the so-called rotator cuff

Плечевой сустав
Shoulder joint

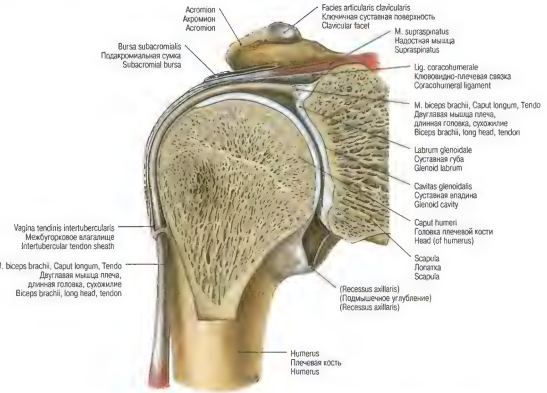

Рис. 291 Плечевой сустав, *Articulatio humeri*, срез в плоскости лопатки; вид спереди • Shoulder joint, *Articulatio humeri*, section in the plane of the scapula; ventral view

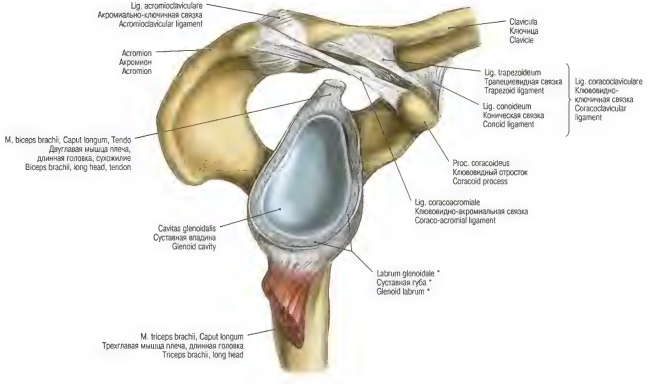

Рис. 292 Плечевой сустав, *Articulatio humeri*; вид сбоку. Непосредственно у места своего начала на надсуставном бугорке лопатки сухожилие двуглавой мышцы плеча тесно связано с суставной губой • Shoulder joint, *Articulatio humeri*; lateral view. Next to its origin at the supraglenoidal tubercle, the tendon of the biceps muscle is predominantly attached to the glenoid labrum

* Это приводит к образованию вокруг суставной впадины своего рода воротника, построенного из волокнистого хряща. It forms a fibrocartilaginous collar around the glenoid cavity.

Плечевой сустав, рентгенография
Shoulder joint, radiography

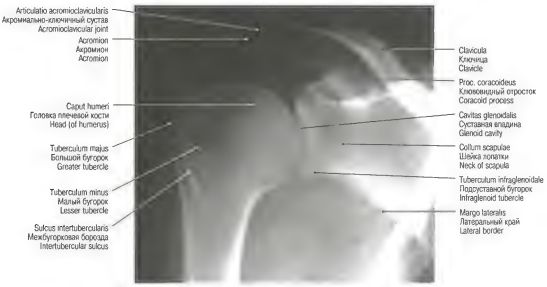

Рис. 293 Плечевой сустав, *Articulatio humeri*; переднезадняя рентгенограмма • Shoulder joint, *Articulatio humeri*; AP-radiograph

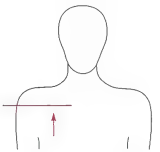



Рис. 294 Плечевой сустав, *Articulatio humeri*; компьютерная томография (КТ), горизонтальный срез. В полость сустава введен воздух (пневмо-КТ); вид снизу • Shoulder joint, *Articulatio humeri*; computed tomographic (CT), cross-section; the joint cavity is filled with air (pneumo-CT); inferior view

Локтевая кость
Ulna

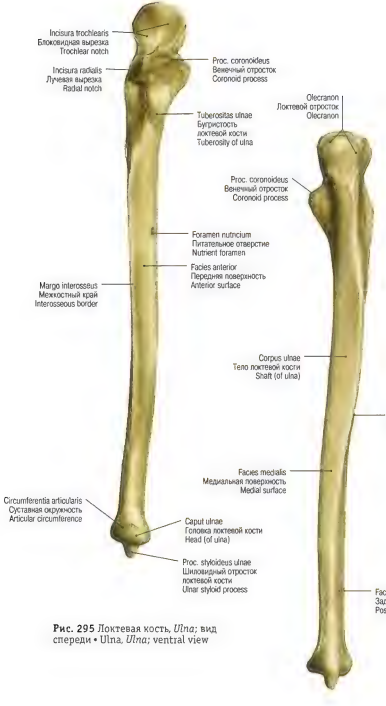

Рис. 295 Локтевая кость, *Ulna;* вид спереди • Ulna, *Ulna;* ventral view

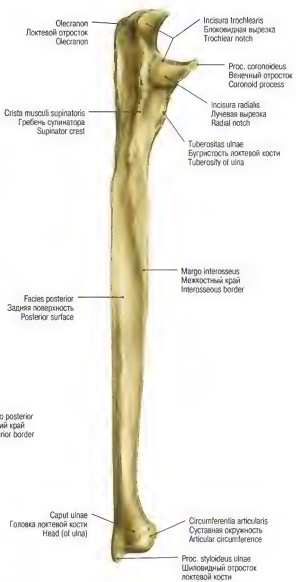

Рис. 297 Локтевая кость, *Ulna;* вид с лучевой стороны • Ulna, *Ulna;* radial view

Рис. 296 Локтевая кость, *Ulna;* вид сзади • Ulna, *Ulna;* dorsal view

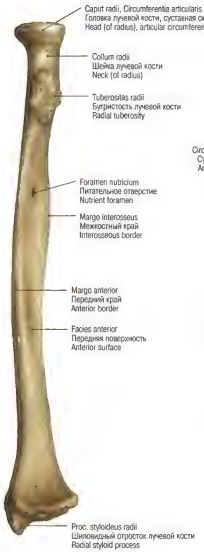

Рис. 298 Лучевая кость, *Radius*; вид спереди • Radius, *Radius*; ventral view

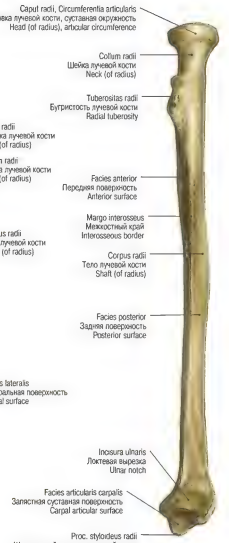

Рис. 300 Лучевая кость, *Radius*; вид с локтевой стороны • Radius, *Radius*; ulnar view

Рис. 299 Лучевая кость, *Radius*; вид сзади • Radius, *Radius*; dorsal view

* Борозды и гребни для прикрепления сухожилий разгибателей.
Grooves and crests for the attachment of the extensor tendons.

Локтевой сустав
Elbow joint

Рис. 301 Локтевой сустав, *Articulatio cubiti;* вид спереди • Elbow joint, *Articulatio cubiti;* ventral view

Рис. 302 Локтевой сустав, *Articulatio cubiti,* в положении 90° сгибания и 90° супинации; вид с медиальной стороны • Elbow joint, *Articulatio cubiti,* in 90° flexion and 90° supination; medial view

Рис. 303 Локтевой сустав, *Articulatio cubiti;* вид спереди • Elbow joint, *Articulatio cubiti;* ventral view

Рис. 304 Локтевой сустав, *Articulatio cubiti;* вид сзади • Elbow joint, *Articulatio cubiti;* dorsal view

Соединения костей предплечья
Junctions of the bones of the forearm

Рис. 305 Соединения костей предплечья при супинации; вид спереди • Junctions of the bones of the forearm in supination; ventral view

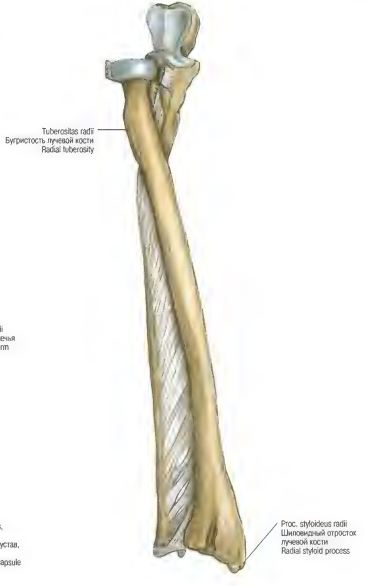

Рис. 306 Соединения костей предплечья при пронации; вид спереди; в этом положении видны передняя поверхность локтевой кости и задняя поверхность лучевой • Junctions of the bones of the forearm; in pronation; ventral view of the ulna, dorsal view of the radius

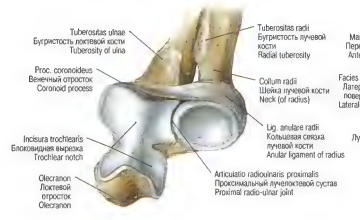

Рис. 307 Проксимальный лучелоктевой сустав, *Articulatio radioulnaris proximalis*; вид сверху спереди • Proximal radio-ulnar joint, *Articulatio radioulnaris proximalis*; ventroproximal view

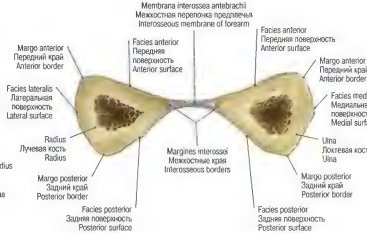

Рис. 308 Поперечный срез костей предплечья; вид снизу • Cross-section through the bones of the forearm; distal view

Локтевой сустав, срез и рентгенография
Elbow joint, section and radiography

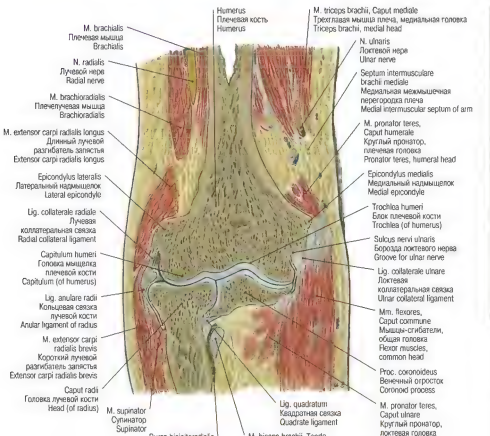

Рис. 309 Локтевой сустав, *Articulatio cubiti*; фронтальный срез • Elbow joint, *Articulatio cubiti*; frontal section

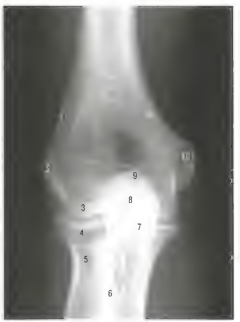

1 Crista supraepicondylaris lateralis. Латеральный надмыщелковый гребень. Lateral supracondylar ridge
2 Epicondylus lateralis. Латеральный надмыщелок. Lateral epicondyle
3 Capitulum humeri. Головка мыщелка плечевой кости. Capitulum (of humerus)
4 Caput radii. Головка лучевой кости. Head (of radius)
5 Collum radii. Шейка лучевой кости. Neck (of radius)
6 Tuberositas radii. Бугристость лучевой кости. Radial tuberosity
7 Proc. coronoideus. Венечный отросток. Coronoid process
8 Trochlea humeri. Блок плечевой кости. Trochlea (of humerus)
9 Olecranon. Локтевой отросток. Olecranon
10 Epicondylus medialis. Медиальный надмыщелок. Medial epicondyle
11 Crista supracondylaris medialis. Медиальный надмыщелковый гребень. Medial supra-epicondylar ridge

Рис. 310 Локтевой сустав, *Articulatio cubiti*; переднезадняя рентгенограмма • Elbow joint, *Articulatio cubiti*; AP-radiograph

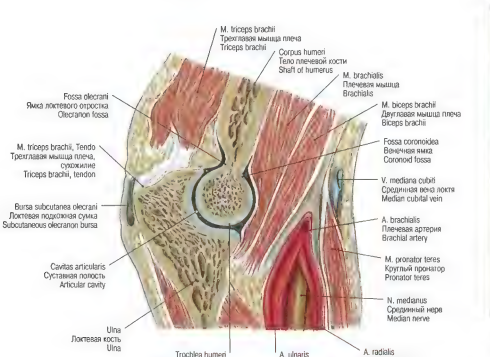

Рис. 311 Локтевой сустав, *Articulatio cubiti*; сагиттальный срез • Elbow joint, *Articulatio cubiti*; sagittal section

1 Humerus. Плечевая кость. Humerus
2 Fossa olecrani. Ямка локтевого отростка. Olecranon fossa
3 Olecranon. Локтевой отросток. Olecranon
4 Incisura trochlearis. Блоковидная вырезка. Trochlear notch
5 Ulna. Локтевая кость. Ulna
6 Radius. Лучевая кость. Radius
7 Collum radii. Шейка лучевой кости. Neck (of radius)
8 Caput radii. Головка лучевой кости. Head (of radius)
9 Proc. coronoideus. Венечный отросток. Coronoid process
10 Fossa coronoidea. Венечная ямка. Coronoid fossa

Рис. 312 Локтевой сустав, *Articulatio cubiti*; боковая рентгенограмма • Elbow joint, *Articulatio cubiti*; lateral radiograph

Скелет кисти
Skeleton of the hand

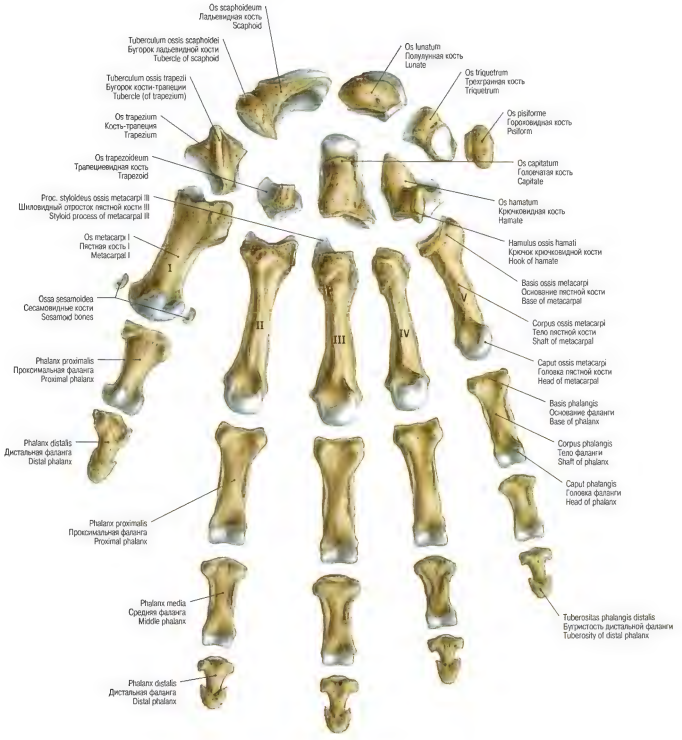

I – Pollex (Digitus primus). Большой палец. Thumb
II – Index (Digitus secundus). Указательный палец. Index finger
III – Digitus medius (tertius). Средний палец. Middle finger
IV – Digitus anularis (quartus). Безымянный палец. Ring finger
V – Digitus minimus (quintus). Мизинец. Little finger

Рис. 313 Кости кисти, *Ossa manus*; вид с ладонной стороны •
Bones of the hand, *Ossa manus*; palmar view

Скелет кисти
Skeleton of the hand

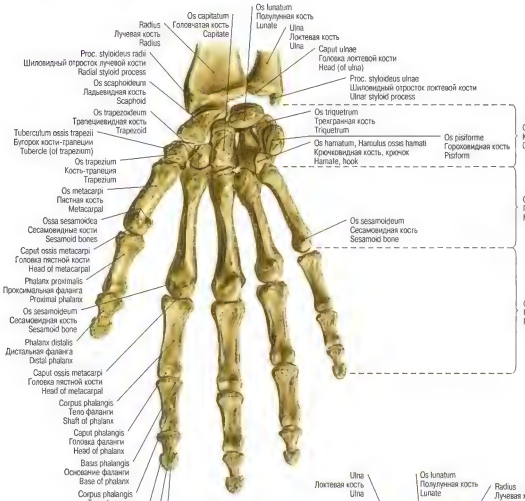

Рис. 314 Кости кисти, *Ossa manus*; вид с ладонной стороны • Bones of the hand, *Ossa manus*; palmar view

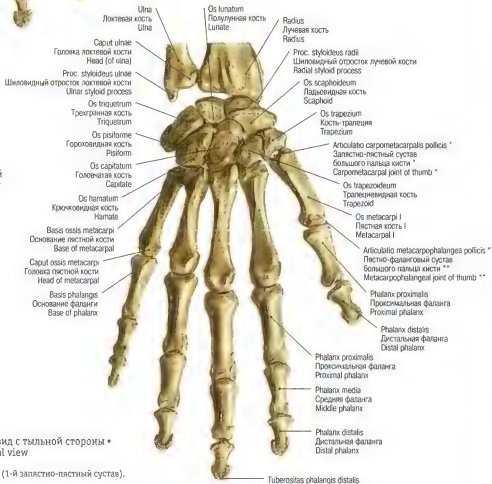

Рис. 315 Кости кисти, *Ossa manus*; вид с тыльной стороны • Bones of the hand, *Ossa manus*; dorsal view

* Седловидный сустав большого пальца (1-й запястно-пястный сустав).
Saddle joint of the thumb.

** Проксимальный пястно-фаланговый сустав большого пальца.
Proximal phalangeal joint of the thumb.

Суставы кисти
Joints of the hand

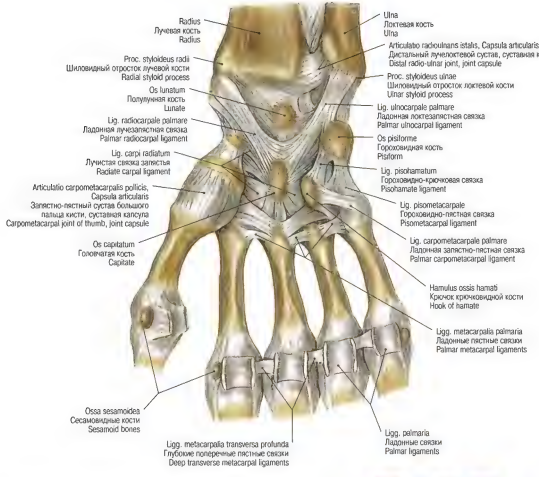

Рис. 316 Суставы и связки кисти, *Articulationes et ligamenta manus*; вид с ладонной стороны • Joints and ligaments of the hand, *Articulationes et ligamenta manus*; palmar view

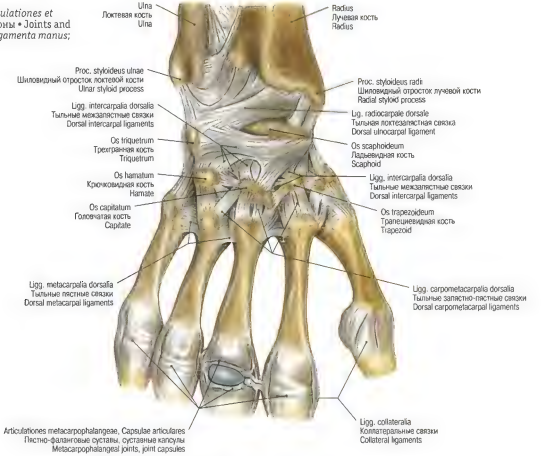

Рис. 317 Суставы и связки кисти, *Articulationes et ligamenta manus*; вид с тыльной стороны • Joints and ligaments of the hand, *Articulationes et ligamenta manus*; dorsal view

Суставы кисти
Joints of the hand

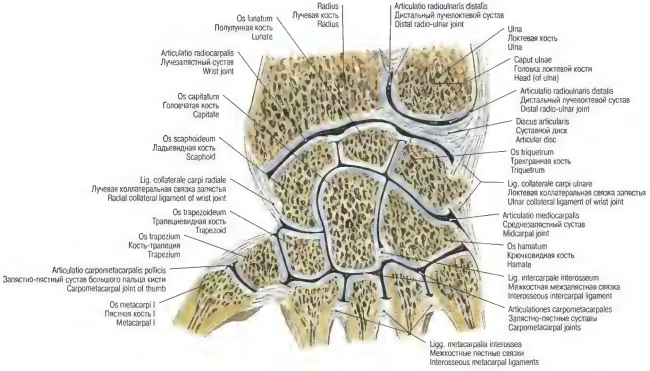

Рис. 318 Суставы кисти, *Articulationes carpi*; фронтальный срез в плоскости тыла кисти • Carpal joints, *Articulationes carpi*; longitudinal section parallel to the dorsum of the hand

Рис. 319 Локтевая и лучевая кости, *Ulna et Radius*; вид снизу • Ulna and radius, *Ulna et Radius*; distal view

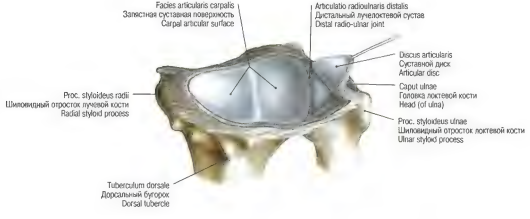

Рис. 320 Дистальный лучелоктевой сустав, *Articulatio radioulnaris distalis*; вид снизу сзади • Distal radio-ulnar joint, *Articulatio radioulnaris distalis*; distal-dorsal view

Суставы пальцев кисти
Finger joints

Рис. 321 Соединения костей пальцев, *Articulationes digiti*; вид сбоку • Finger joints, *Articulationes digiti*; lateral view

Рис. 322 Пястно-фаланговый сустав большого пальца кисти, *Articulatio metacarpophalangea pollicis*; вид с лучеладонной стороны • Metacarpophalangeal joint of the thumb, *Articulatio metacarpophalangea pollicis*; radiopalmar view

Рис. 323 Суставы пальца, *Articulationes digiti*; сагиттальный срез • Finger joints, *Articulationes digiti*; sagittal section

* Клинический термин: **ПФ** (пястно-фаланговый сустав). Clinical term: **MP** (**m**etacarpophalangeal joint).
** Клинический термин: **ПМФ** (проксимальный межфаланговый сустав). Clinical term: **PIP** (**p**roximal **i**nterphalangeal joint).
*** Клинический термин: **ДМФ** (дистальный межфаланговый сустав). Clinical term: **DIP** (**d**istal **i**nterphalangeal joint).

Запястье, рентгенография
Wrist, radiography

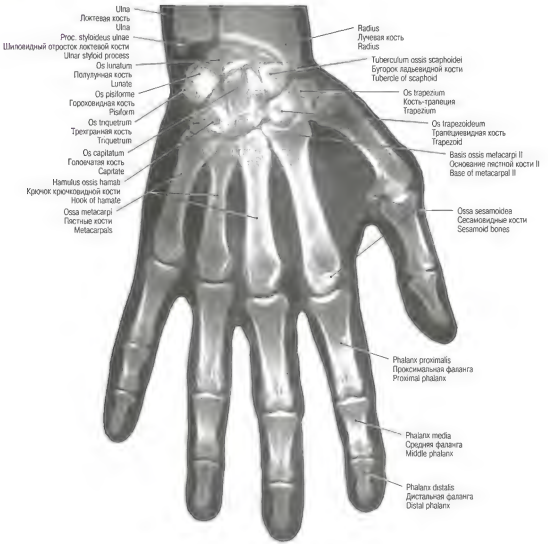

Рис. 324 Кисть, *Manus;* заднепередняя рентгенограмма. Обратите внимание, что гороховидная кость проецируется на трехгранную • Hand, *Manus;* PA-radiograph. Note: the pisiform bone is projected onto the triquetral bone

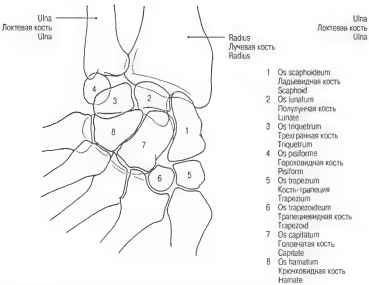

Рис. 325 Приведение (локтевое отведение) кисти; рисунок с заднепередней рентгенограммы • Ulnar abduction of hand; schema of a PA-radiograph

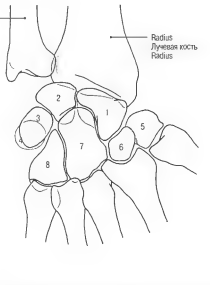

Рис. 326 Отведение (лучевое отведение) кисти; рисунок с заднепередней рентгенограммы • Radial abduction of hand; schema of a PA-radiograph

Запястье, развитие
Wrist, development

Рис. 327 Задненередняя рентгенограмма кисти мальчика в возрасте 4,5 лет • PA-radiograph of the hand of an 4,5-year-old boy

Рис. 328 Задненередняя рентгенограмма кисти 7-летнего мальчика • PA-radiograph of the hand of a 7-year-old boy

1 Ulna, Diaphysis
Локтевая кость, диафиз
Ulna, diaphysis
2 Radius, Diaphysis
Лучевая кость, диафиз
Radius, diaphysis
3 Ulna, Epiphysis distalis
Локтевая кость, дистальный эпифиз
Ulna, distal epiphysis
4 Radius, Epiphysis distalis
Лучевая кость, дистальный эпифиз
Radius, distal epiphysis
5 Os lunatum
Полулунная кость
Lunate
6 Os triquetrum
Трехгранная кость
Triquetrum
7 Os scaphoideum
Ладьевидная кость
Scaphoid
8 Os hamatum
Крючковидная кость
Hamate
9 Os capitatum
Головчатая кость
Capitate
10 Os trapezoideum
Трапециевидная кость
Trapezoid
11 Os trapezium
Кость-трапеция
Trapezium
12 Os pisiforme
Гороховидная кость
Pisiform

Рис. 329 Задненередняя рентгенограмма кисти 11-летнего мальчика • PA-radiograph of the hand of an 11-year-old boy

Рис. 330 Задненередняя рентгенограмма кисти 13-летнего мальчика • PA-radiograph of the hand of a 13-year-old boy

Фасции верхней конечности
Fascia of the upper limb

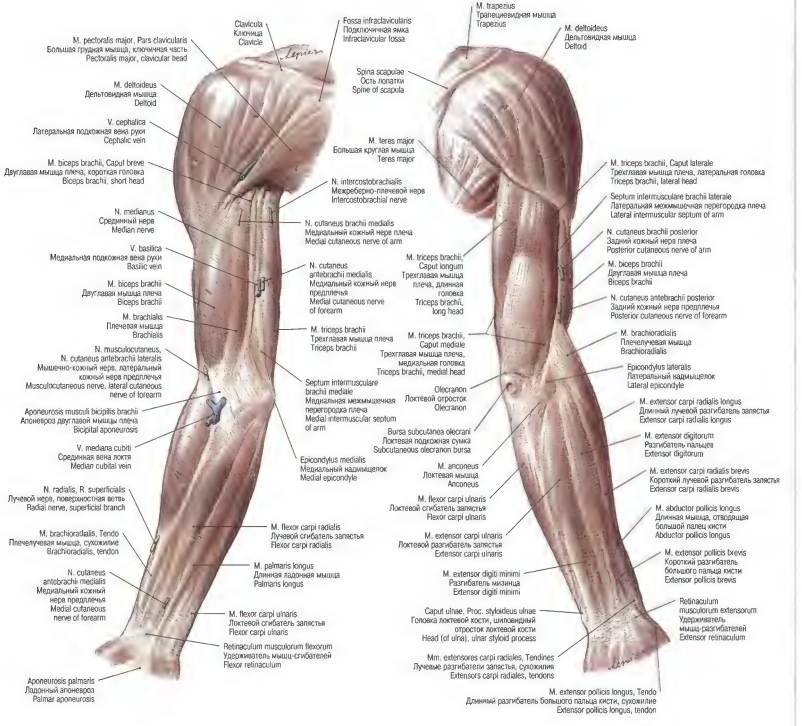

Рис. 331 Фасции передних областей верхней конечности •
Fascia of the flexor aspect of the upper limb

Рис. 332 Фасции задних областей верхней конечности •
Fascia of the extensor aspect of the upper limb

Мышцы верхней конечности
Muscles of the upper limb

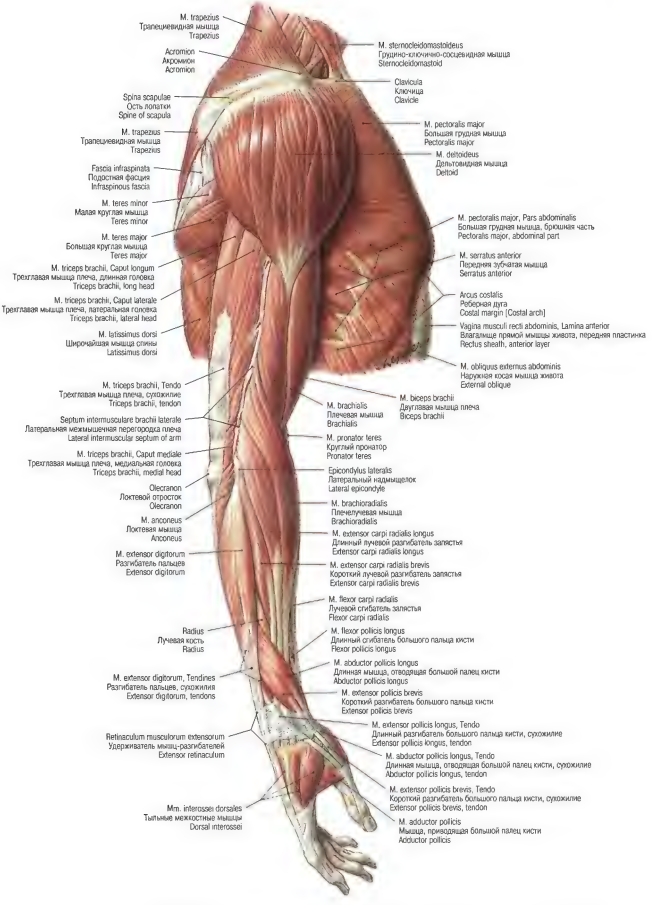

Рис. 333 Мышцы верхней конечности, груди и нижней части шеи •
Muscles of the upper limb, thorax and the inferior region of the neck

→ T 26–T 38

Мышцы верхней конечности
Muscles of the upper limb

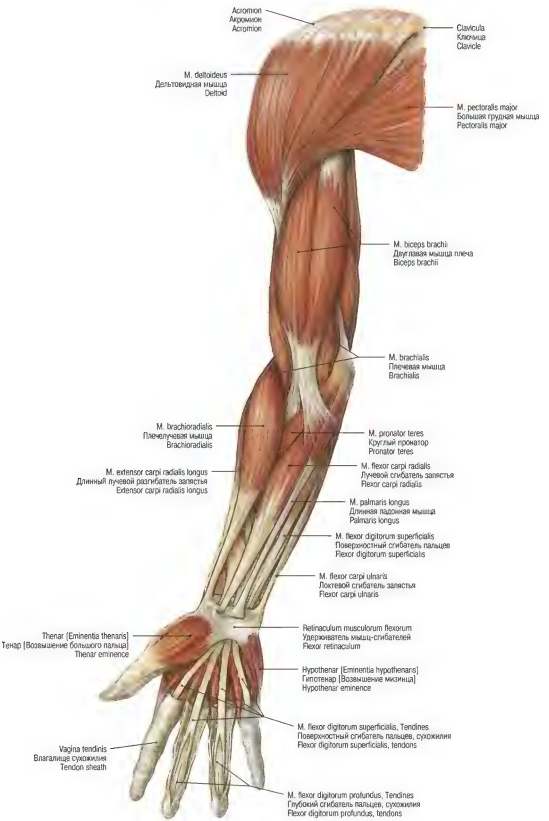

→ T 26–T 38

Рис. 334 Передние мышцы верхней конечности • Muscles of the flexor aspect of the upper limb

Мышцы верхней конечности
Muscles of the upper limb

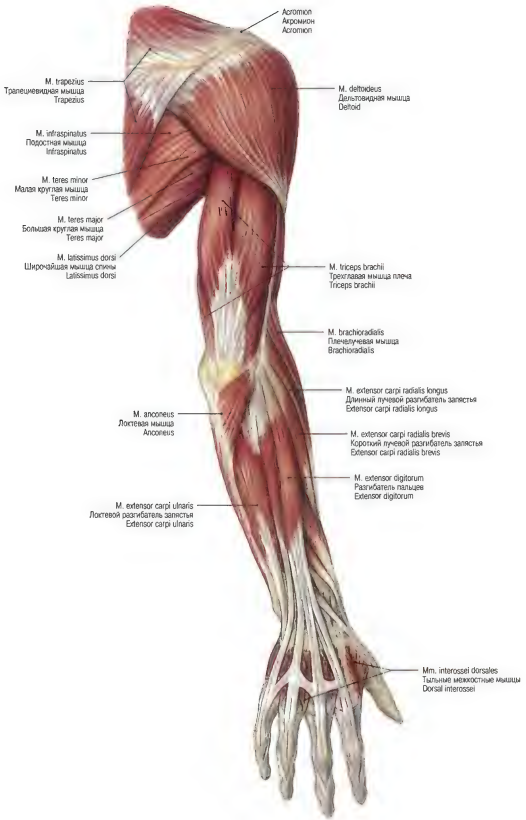

Рис. 335 Задние мышцы верхней конечности • Muscles of the extensor aspect of the upper limb

→ T 26–T 38

Мышцы плечевого пояса
Muscles of the shoulder

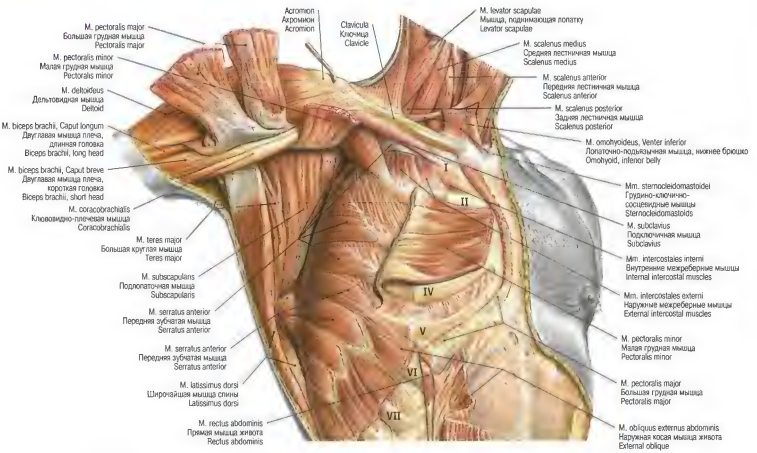

→ 204, 838, 839

Рис. 336 Мышцы плеча, груди и нижней части шеи. Цифрами I, II, IV–VII обозначены соответствующие ребра • Muscles of the arm, the thorax and the inferior region of the neck. I, II, IV–VII indicate the corresponding ribs

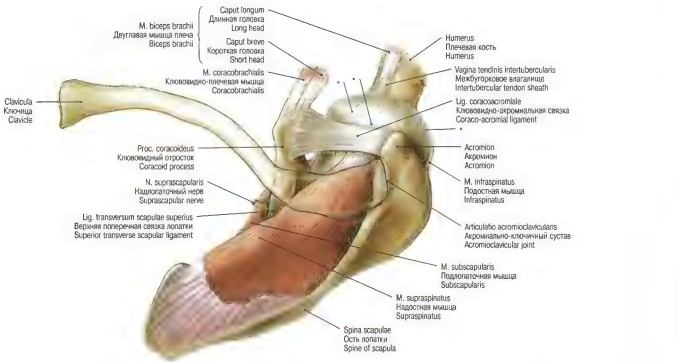

→ T 27

Рис. 337 Плечевой пояс и его мышцы; вид сверху. Отмеченные знаком (*) сухожилия мышц образуют в целом так называемую манжетку плеча (манжетку вращения) • Shoulder and muscles of the shoulder; superior view. Together, the muscle tendons marked with (*) form the so-called rotator cuff

Мышцы плечевого пояса
Muscles of the shoulder

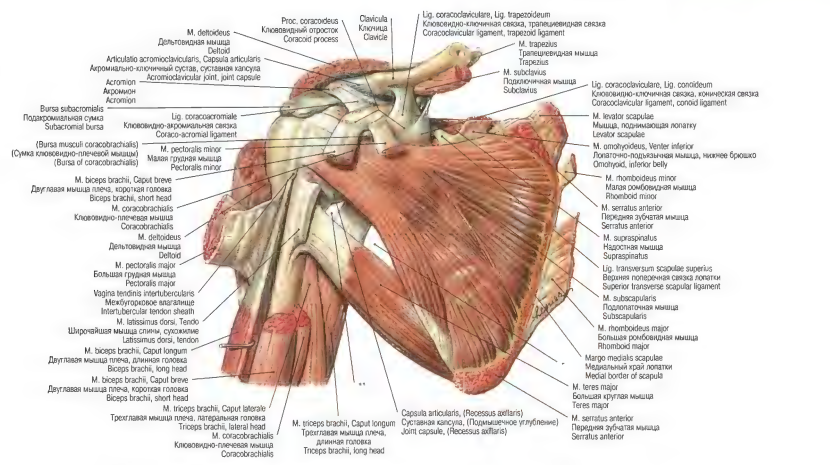

Рис. 338 Плечевой пояс и его мышцы; вид спереди • Shoulder and muscles of the shoulder; ventral view

→ T26

* (Трехстороннее отверстие). (*Foramen trilaterum*) [*Spatium axillare mediale*]. (Triangular space).
** (Четырехстороннее отверстие). (*Foramen quadrilaterum*) [*Spatium axillare laterale*]. (Quadrangular space).

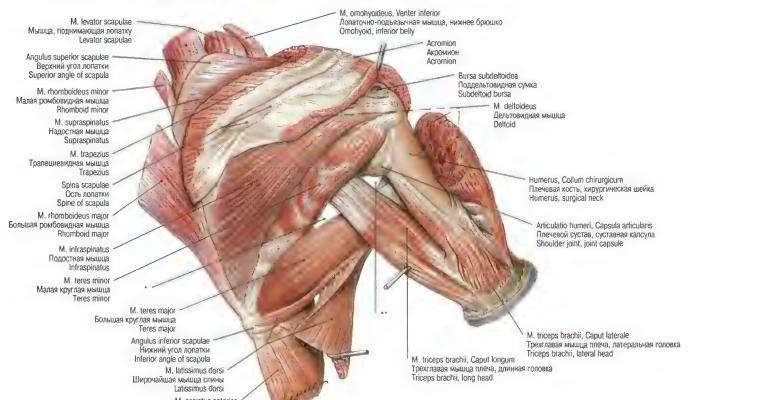

Рис. 339 Плечевой пояс и его мышцы; вид сзади • Shoulder and muscles of the shoulder; dorsal view

→ T28

* (Трехстороннее отверстие). (*Foramen trilaterum*) [*Spatium axillare mediale*]. (Triangular space).
** (Четырехстороннее отверстие). (*Foramen quadrilaterum*) [*Spatium axillare laterale*]. (Quadrangular space).

Мышцы плечевого пояса
Muscles of the shoulder

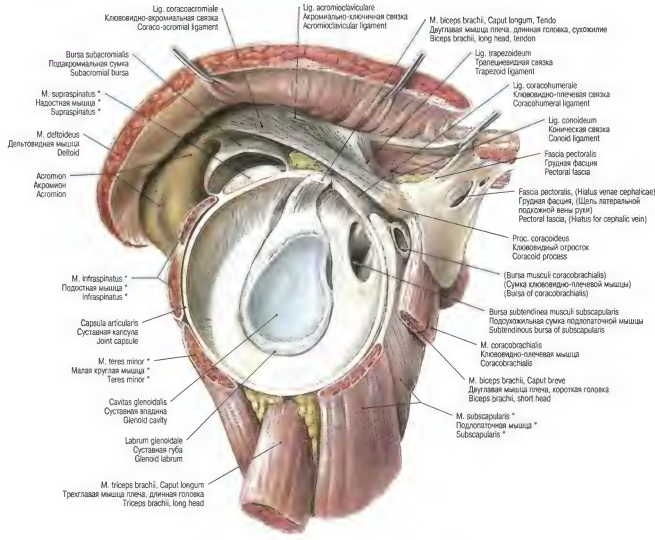

→ T 26–T 28

Рис. 340 Плечевой сустав, *Articulatio humeri*; вид сбоку. Отмеченные знаком (*) сухожилия мышц образуют в целом так называемую манжетку плеча (манжетку вращения) • Shoulder joint, *Articulatio humeri*; lateral view. Together, the muscle tendons marked with (*) form the so-called rotator cuff

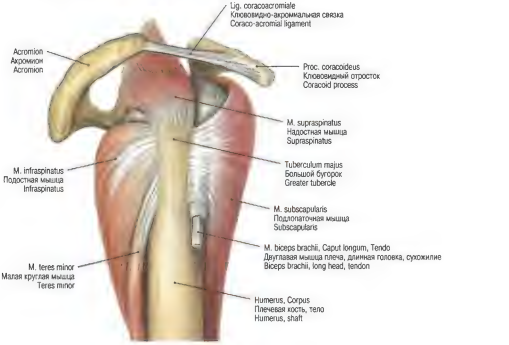

→ T 26–T 28

Рис. 341 Мышцы так называемой манжетки вращения плеча; вид сбоку • Muscles of so-called rotator cuff; lateral view

Мышцы плеча
Muscles of the arm

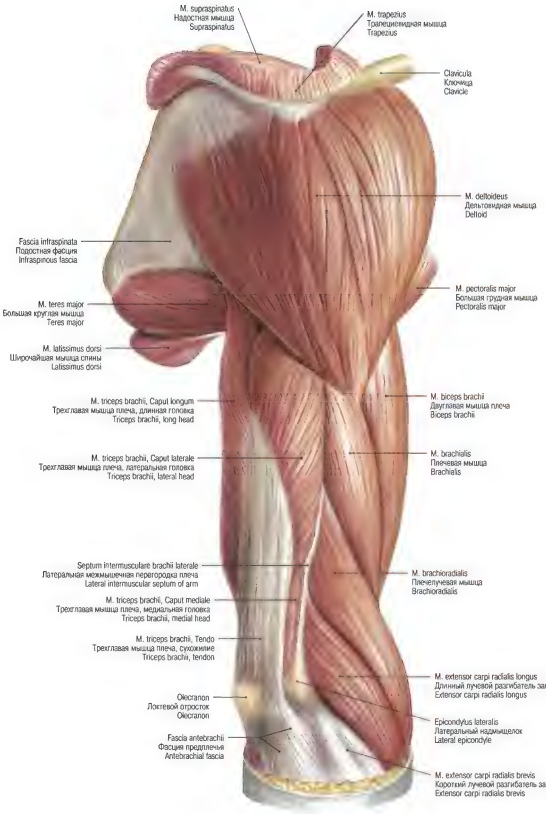

Рис. 342 Мышцы плеча, поверхностный слой; заднелатеральный вид.•
Muscles of the arm, superficial layer; dorsolateral view

→ T 27, T 30

Начала и прикрепления мышц плечевого пояса и плеча
Origins and insertions of the muscles of the shoulder and the arm

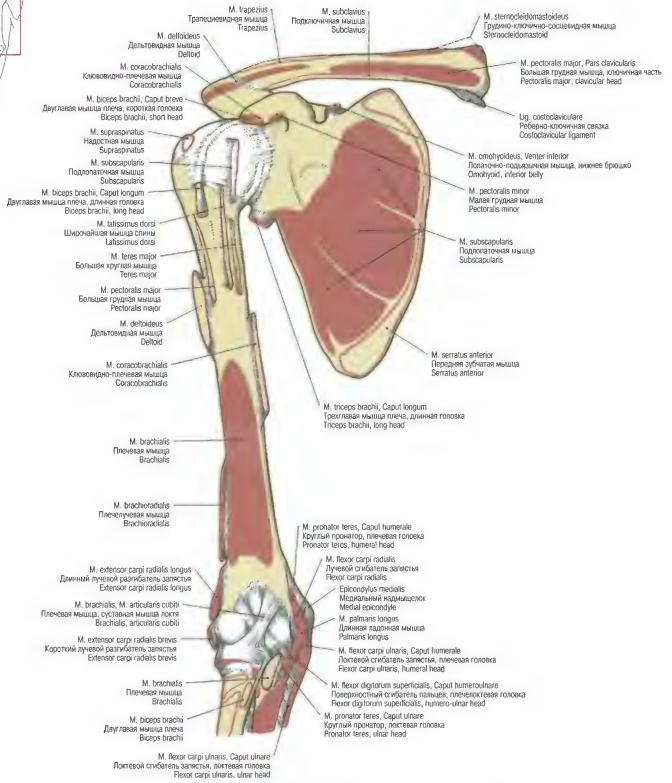

→ T 26–T 30

Рис. 343 Начала и прикрепления мышц на ключице, *Clavicula*, лопатке, *Scapula*, и плечевой кости, *Humerus* (вместе с началами многоглавых мышц на локтевой кости) • Origins and insertions of the muscles at the clavicle, *Clavicula*, the scapula, *Scapula*, and the humerus, *Humerus* (as well as ulnar origins of multi-head muscles)

Начала и прикрепления мышц плечевого пояса и плеча
Origins and insertions of the muscles of the shoulder and the arm

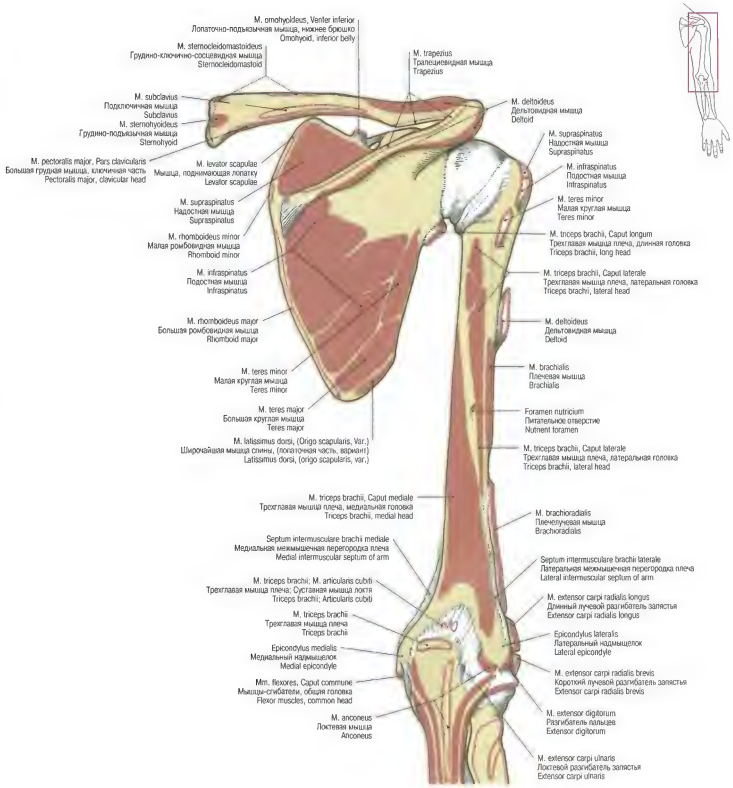

Рис. 344 Начала и прикрепления мышц на ключице, *Clavicula*, лопатке, *Scapula*, и плечевой кости, *Humerus* (вместе с началами многоглавых мышц на локтевой кости) • Origins and insertions of the muscles at the clavicle, *Clavicula*, the scapula, *Scapula*, and the humerus, *Humerus* (as well as ulnar origins of multi-head muscles)

→ T 26–T 30

Мышцы плеча
Muscles of the arm

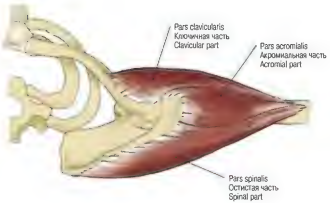

Рис. 345 Дельтовидная мышца • *M. deltoideus* • Deltoid muscle

→ T 27

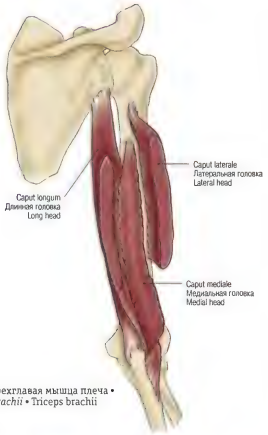

Рис. 346 Трехглавая мышца плеча • *M. triceps brachii* • Triceps brachii

→ T 30

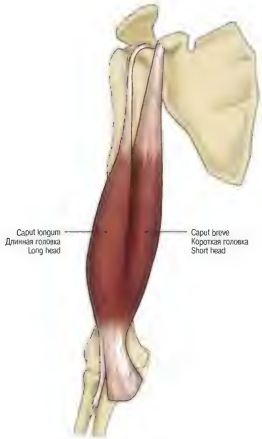

Рис. 347 Двуглавая мышца плеча • *M. biceps brachii* • Biceps brachii

→ T 29

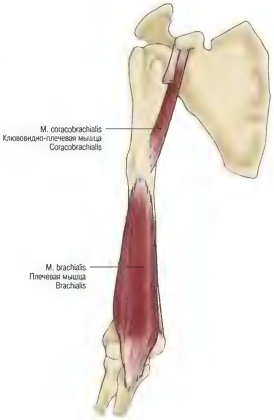

Рис. 348 Плечевая и клювовидно-плечевая мышцы • *Mm. brachialis et coracobrachialis* • Brachialis and coracobrachialis

→ T 29

Мышцы плеча
Muscles of the arm

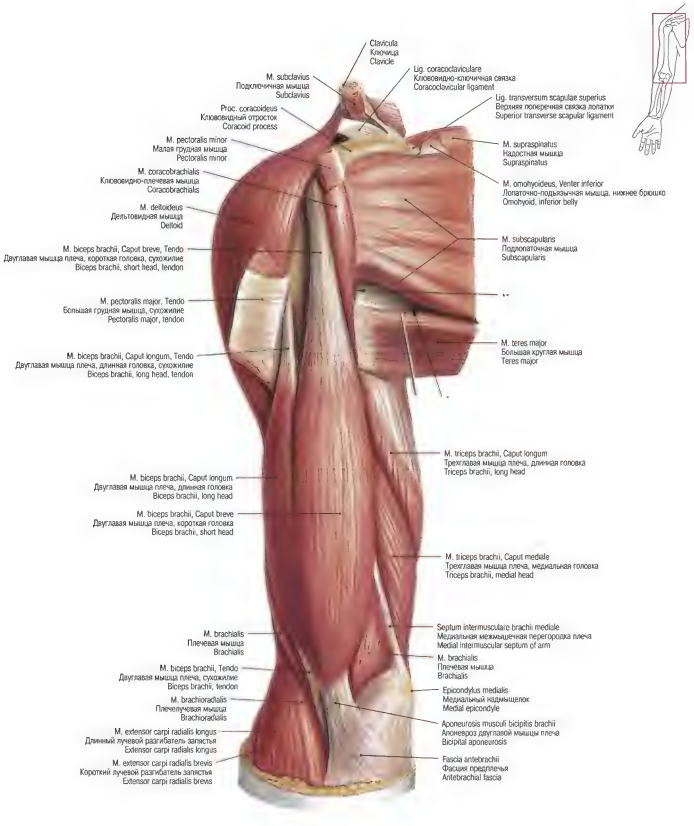

Рис. 349 Мышцы плеча; вид спереди, поверхностный слой • Muscles of the arm; flexor aspect, superficial layer

→ T 29

* (Трехстороннее отверстие). (*Foramen trilaterum*) [*Spatium axillare mediale*]. (Triangular space).
** (Четырехстороннее отверстие). (*Foramen quadrilaterum*) [*Spatium axillare laterale*]. (Quadrangular space).

Мышцы плеча
Muscles of the arm

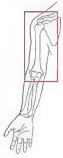

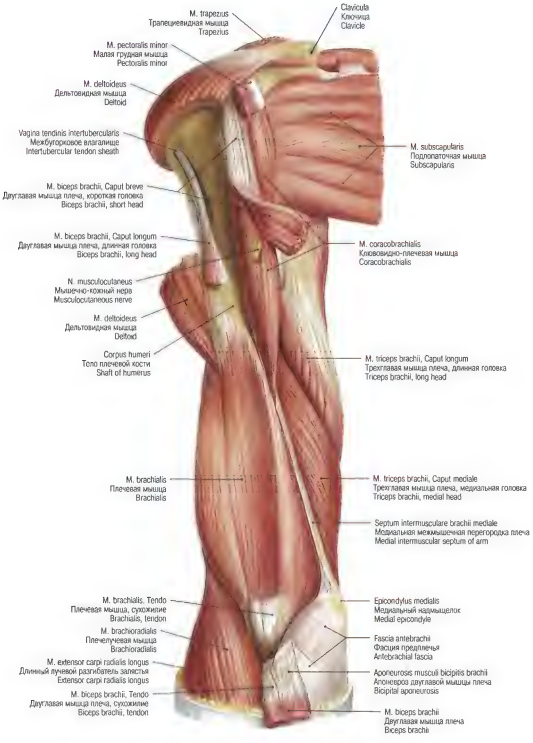

→ T 29

Рис. 350 Мышцы плеча; вид спереди, глубокий слой •
Muscles of the arm; flexor aspect, deep layer

Мышцы плеча
Muscles of the arm

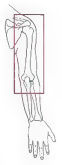

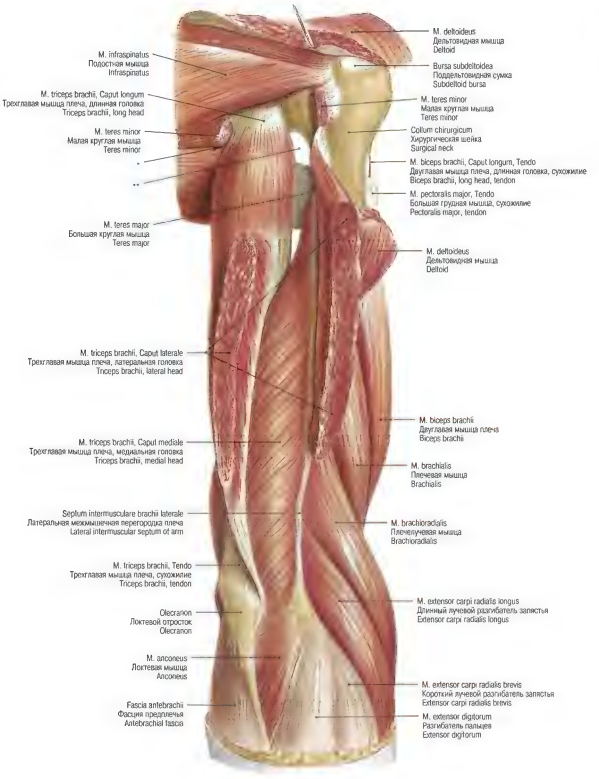

Рис. 351 Мышцы плеча; вид сзади, глубокий слой • Muscles of the arm; extensor aspect, deep layer

→ T 30

* (Трехстороннее отверстие). (*Foramen trilaterum*) [*Spatium axillare mediale*]. (Triangular space).
** (Четырехстороннее отверстие). (*Foramen quadrilaterum*) [*Spatium axillare laterale*]. (Quadrangular space).

Начала и прикрепления передней группы мышц предплечья
Origins and insertions of the ventral muscles of the forearm

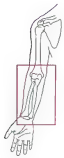

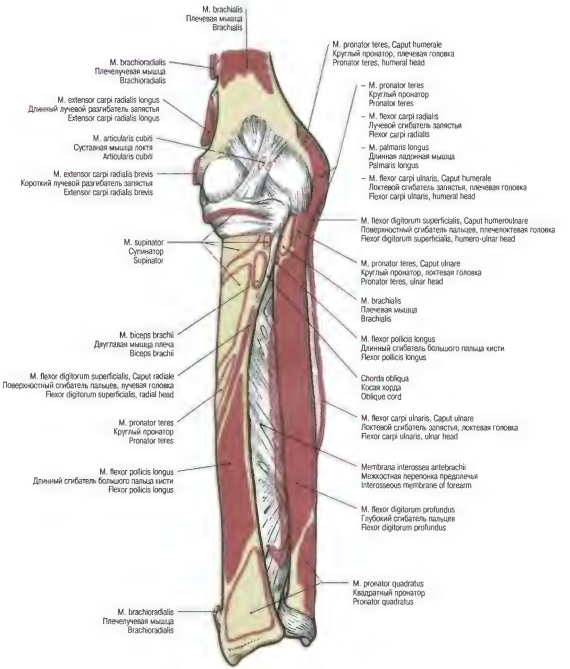

→ T 31–T 33

Рис. 352 Начала и прикрепления мышц на лучевой кости, *Radius*, локтевой кости, *Ulna*, и дистальной части плечевой кости, *Humerus* • Origins and insertions of the muscles at the radius, *Radius*, the ulna, *Ulna*, and the distal part of the humerus, *Humerus*

Мышцы предплечья
Muscles of the forearm

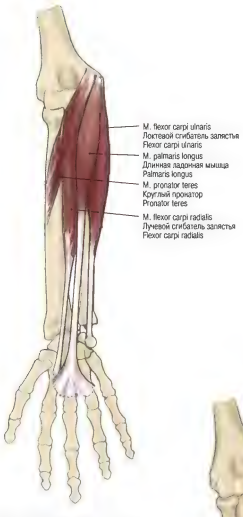

Рис. 353 Передняя группа мышц предплечья; поверхностный слой • Ventral muscles of the forearm; superficial layer

→ T 31

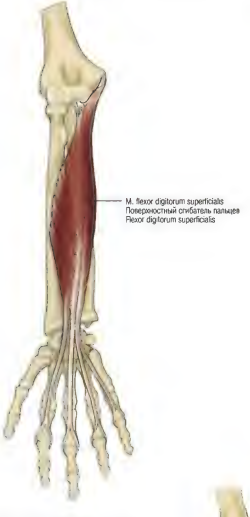

Рис. 354 Передняя группа мышц предплечья; средний слой • Ventral muscles of the forearm; middle layer

→ T 32

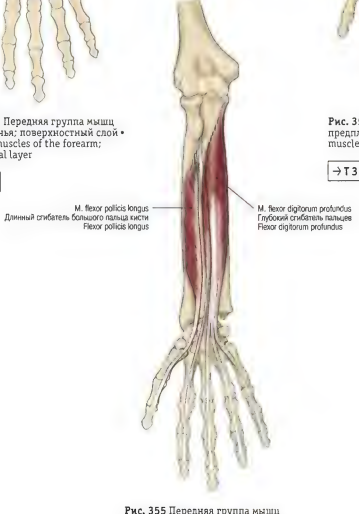

Рис. 355 Передняя группа мышц предплечья; глубокий слой • Ventral muscles of the forearm; deep layer

→ T 31, T 32

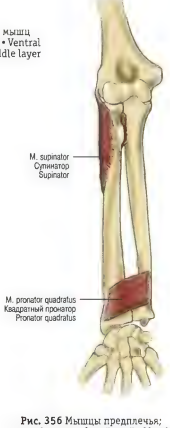

Рис. 356 Мышцы предплечья; наиболее глубокий слой • Muscles of the forearm; deepest layer

→ T 31, T 35

Мышцы предплечья
Muscles of the forearm

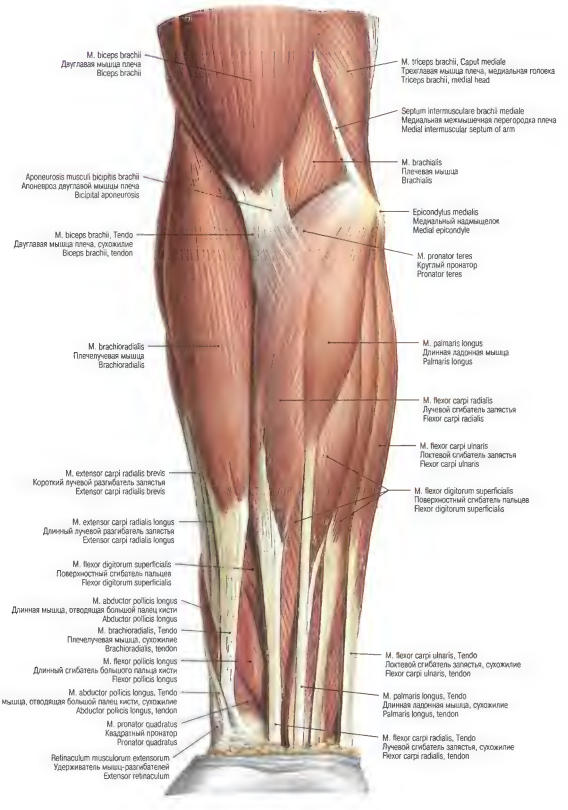

→T31

Рис. 357 Передняя группа мышц предплечья; поверхностный слой •
Muscles of the forearm, flexor aspect; superficial layer

Мышцы предплечья
Muscles of the forearm

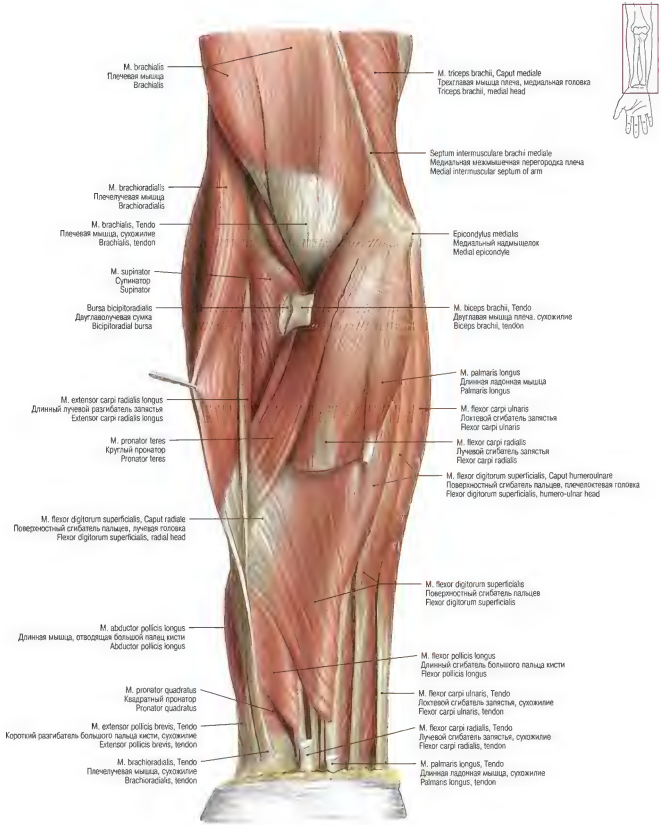

Рис. 358 Передняя группа мышц предплечья; средний слой • Muscles of the forearm, flexor aspect: middle layer

→ T31

Мышцы предплечья
Muscles of the forearm

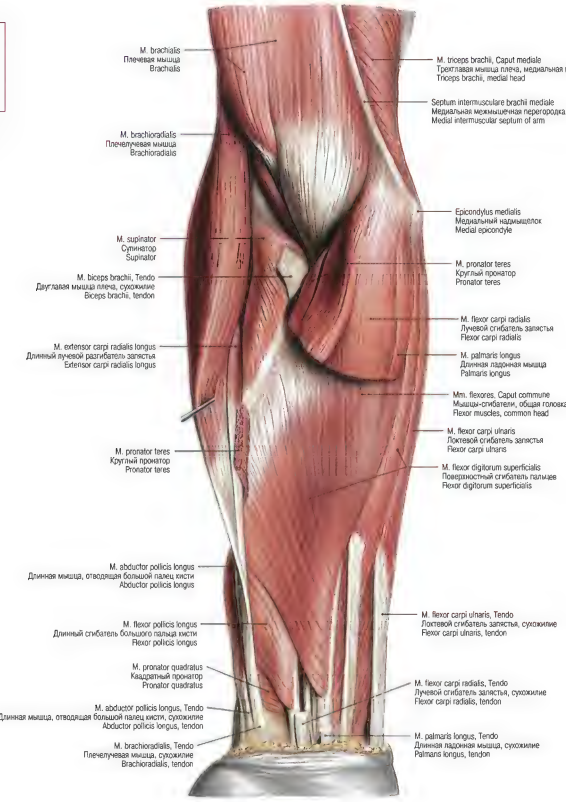

→ T 31, T 32

Рис. 359 Передняя группа мышц предплечья; средний слой после частичного удаления круглого пронатора и лучевого сгибателя запястья • Muscles of the forearm, flexor aspect; middle layer after section of the pronator teres and flexor carpi radialis muscles

Мышцы предплечья
Muscles of the forearm

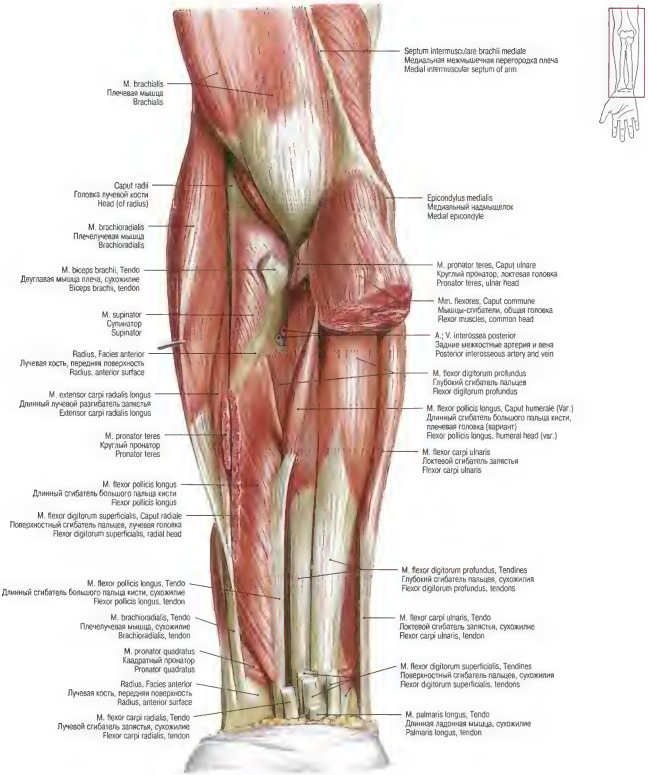

Рис. 360 Передняя группа мышц предплечья; глубокий слой •
Muscles of the forearm, flexor aspect; deep layer

→ T 32

Начала и прикрепления мышц задней группы предплечья
Origins and insertions of the dorsal muscles of the forearm

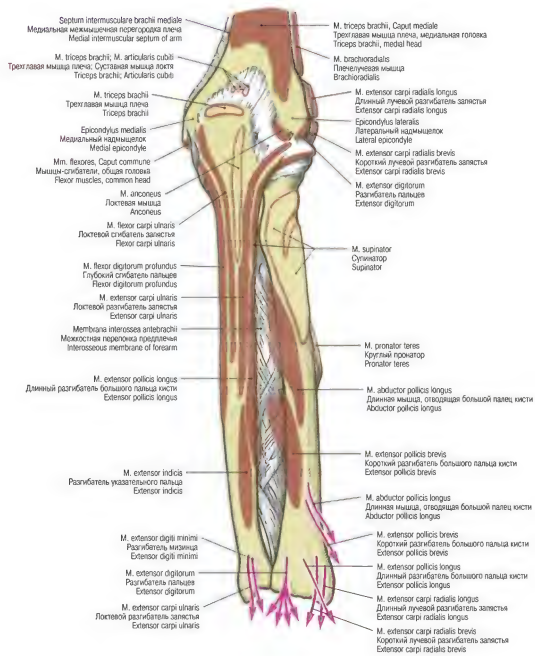

→T34, T35

Рис. 361 Начала и прикрепления мышц на лучевой, *Radius*, локтевой, *Ulna*, костях и дистальной части плечевой кости, *Humerus* • Origins and insertions of the muscles at the radius, *Radius*, the ulna, *Ulna*, and the distal part of the humerus, *Humerus*

Мышцы предплечья
Muscles of the forearm

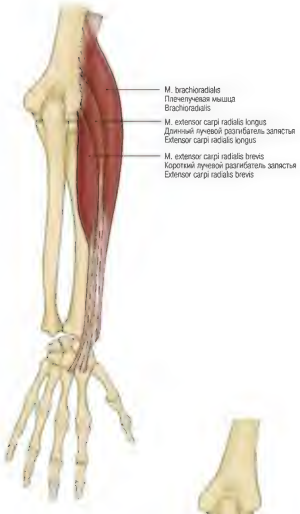

Рис. 362 Лучевые мышцы предплечья • Radial muscles of the forearm

→ T 33

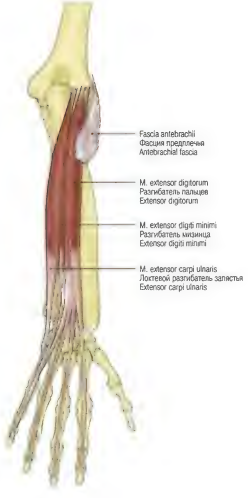

Рис. 363 Задняя группа мышц предплечья; поверхностный слой • Dorsal muscles of the forearm; superficial layer

→ T 34

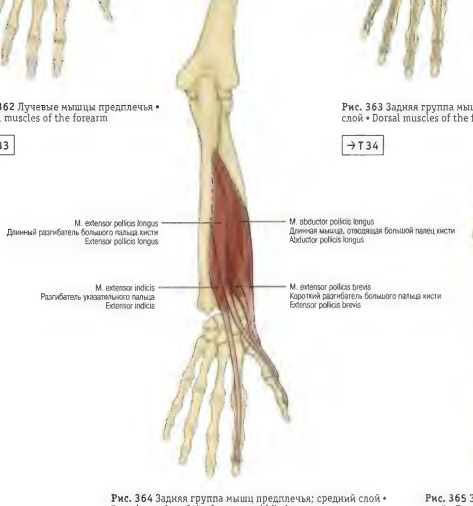

Рис. 364 Задняя группа мышц предплечья; средний слой • Dorsal muscles of the forearm; middle layer

→ T 35

Рис. 365 Задняя группа мышц предплечья; глубокий слой • Dorsal muscles of the forearm; deep layer

→ T 35

Мышцы предплечья
Muscles of the forearm

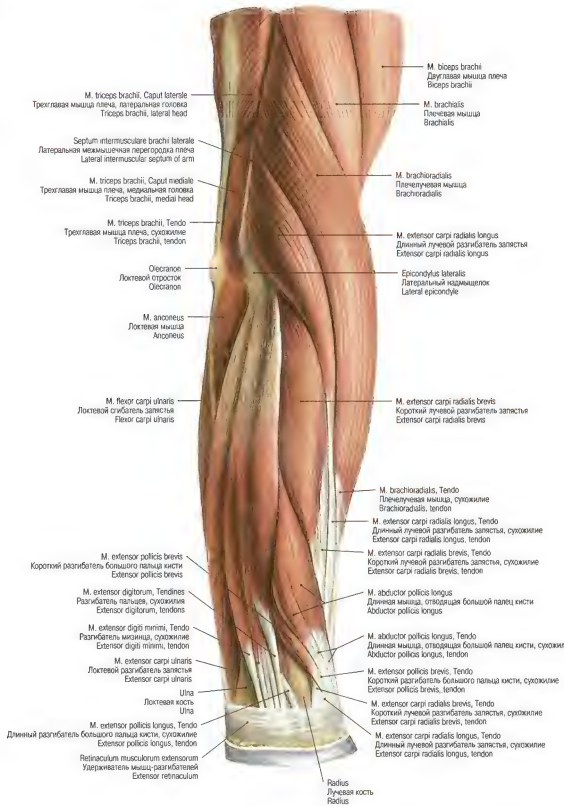

→ T 33

Рис. 366 Мышцы предплечья и дистальной части плеча; вид с латеральной стороны, предплечье в промежуточном между супинацией и пронацией положении • Muscles of the forearm and the distal part of the arm, lateral view, intermediate position of the forearm between supination and pronation

Мышцы предплечья
Muscles of the forearm

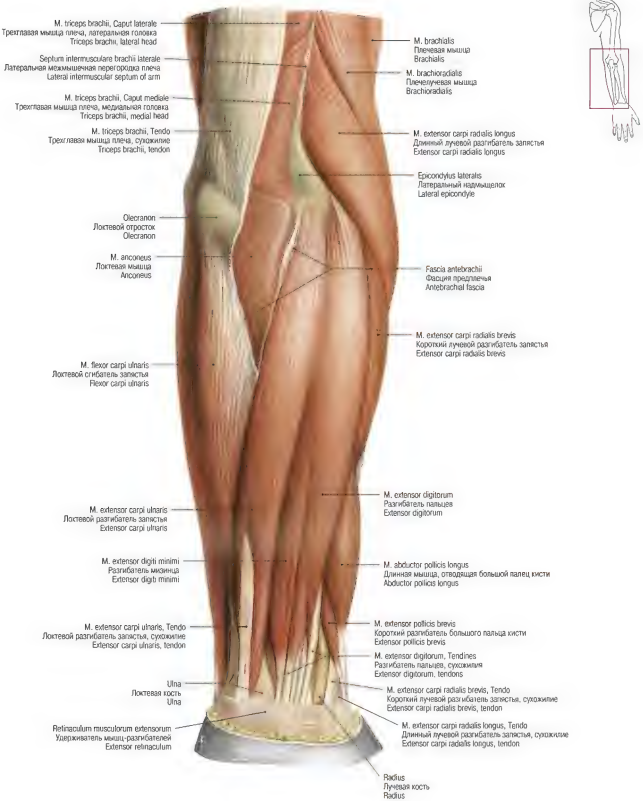

Рис. 367 Мышцы предплечья и дистальной части плеча; вид сзади, поверхностный слой; предплечье в промежуточном положении между супинацией и пронацией • Muscles of the forearm and the distal part of the arm, extensor aspect; superficial layer; intermediate position of the forearm between supination and pronation

→ T 34

Мышцы предплечья
Muscles of the forearm

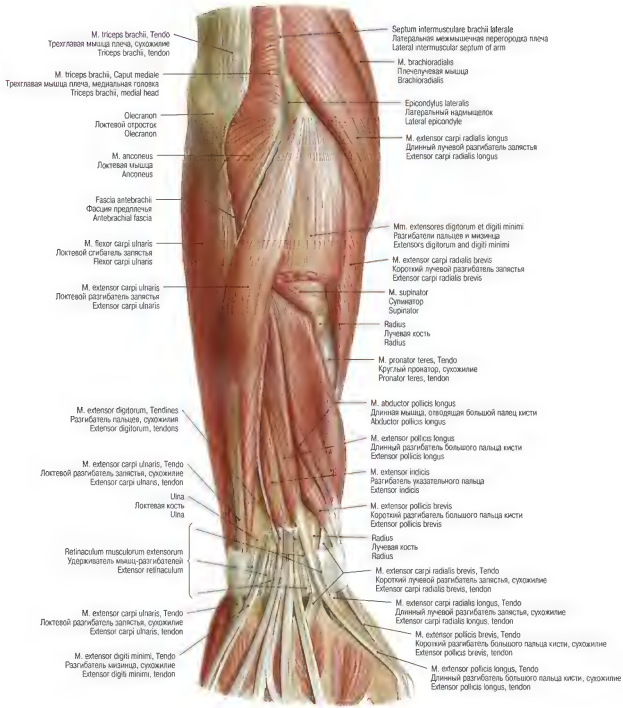

→ T 34, T 35

Рис. 368 Мышцы предплечья; вид сзади, средний слой; предплечье в промежуточном положении между супинацией и пронацией • Muscles of the forearm; extensor aspect, middle layer; intermediate position of the forearm between supination and pronation

Мышцы предплечья
Muscles of the forearm

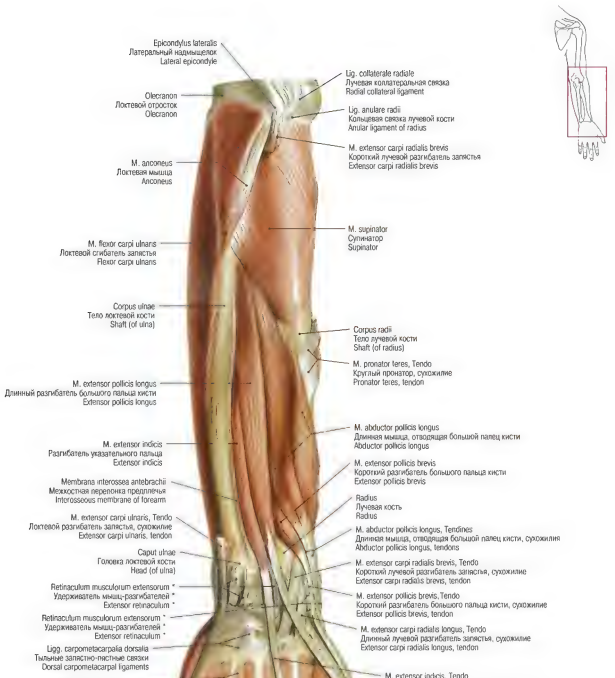

Рис. 369 Мышцы предплечья и кисти; вид сзади, глубокий слой; предплечье в промежуточном положении между супинацией и пронацией • Muscles of the forearm and the hand; extensor aspect, deep layer; intermediate position of the forearm between supination and pronation

→ T 35

* Влагалища сухожилий, образованные удерживателем мышц-разгибателей, вскрыты продольно. The tendon compartments formed by the extensor retinaculum have been opened longitudinally.

Мышцы предплечья
Muscles of the forearm

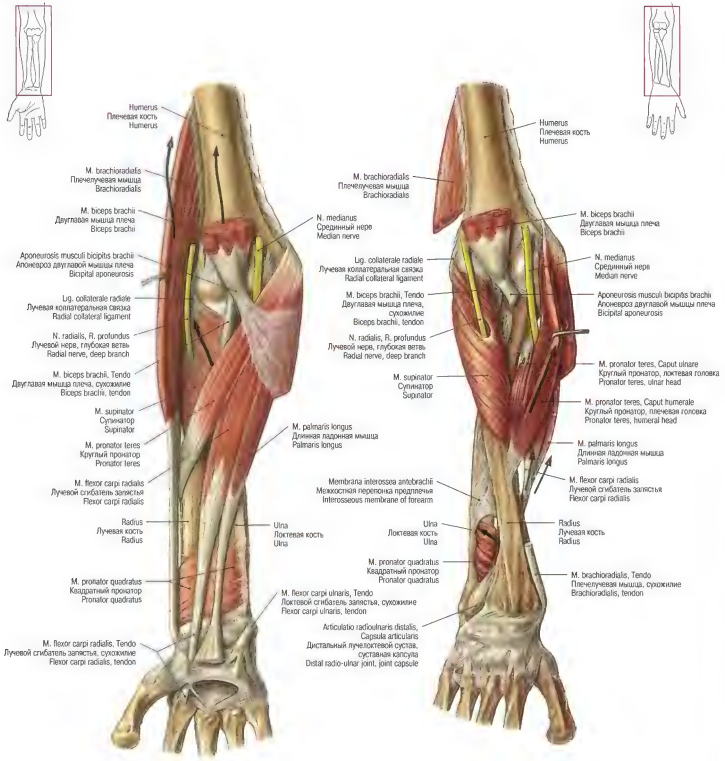

Рис. 370 Предплечье в положении супинации; вид спереди. Стрелки показывают направление действия сил при сокращении основных супинирующих мышц • Forearm in supination; ventropalmar view. Arrows indicate the direction of force generated by the main supinator muscles

→ T 32, T 33, T 35

Рис. 371 Предплечье в положении пронации; вид локтевой области спереди, вид тыла кисти сзади. Стрелки показывают направление действия сил при сокращении основных пронирующих мышц • Forearm in pronation; ventral view of the elbow region, dorsal view of the dorsum of the hand. Arrows indicate the direction of force generated by the main pronator muscles

→ T 32, T 33, T 35

Начала и прикрепления мышц кисти
Origins and insertions of the muscles of the hand

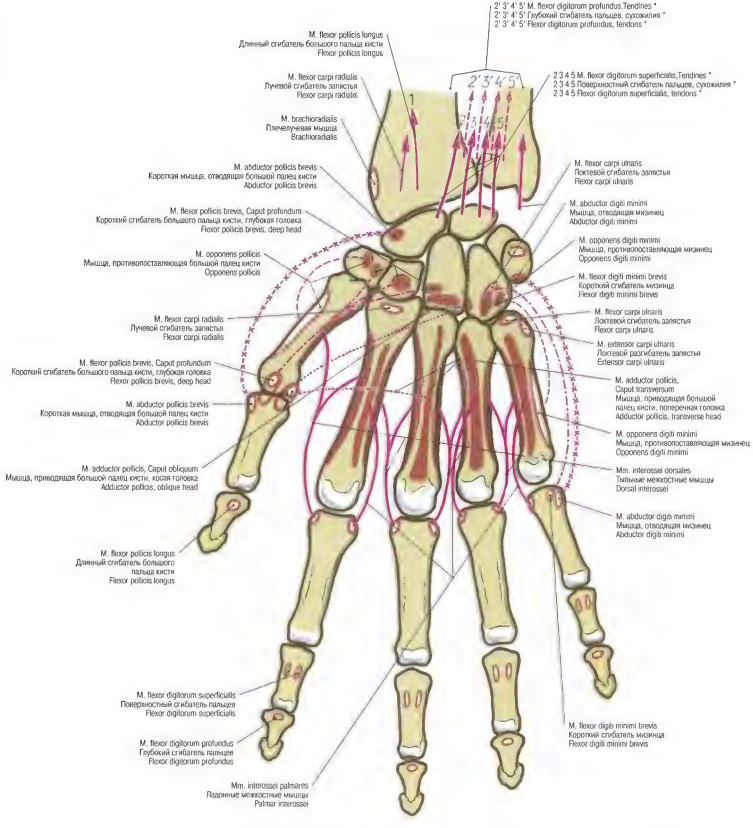

Рис. 372 Места начал и прикреплений мышц кисти • Origins and insertions of the muscles of the hand at the bones of the hand

→ T 36–T 38

* Сухожилия сгибателей прикрепляются к фалангам II–V пальцев. The flexors insert at the second to fifth digit.

Мышцы кисти
Muscles of the hand

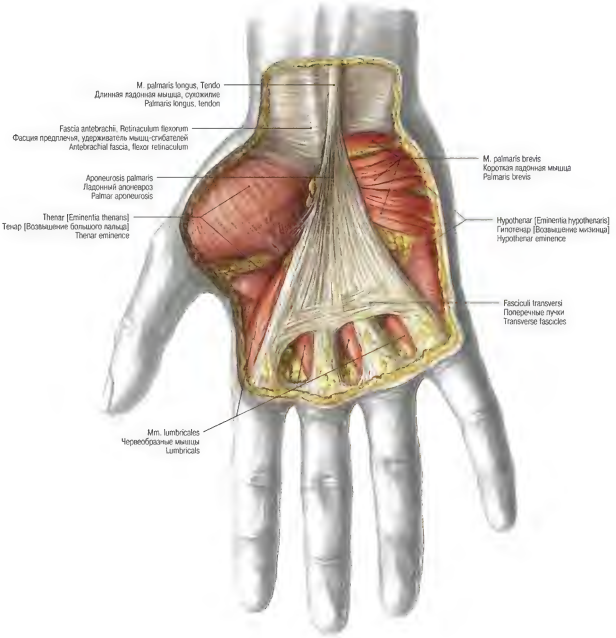

→ T31, T36–T38

Рис. 373 Мышцы ладони: поверхностный слой • Muscles of the palm: superficial layer

Мышцы кисти
Muscles of the hand

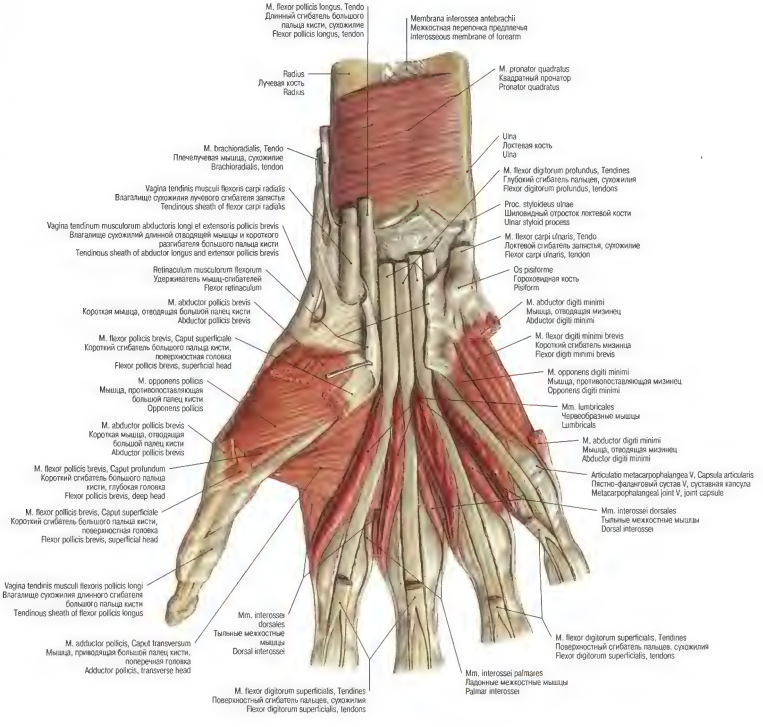

Рис. 374 Мышцы ладони; средний слой • Muscles of the palm; middle layer

→ T 32, T 36–T 38

Влагалища сухожилий кисти
Tendon sheaths of the hand

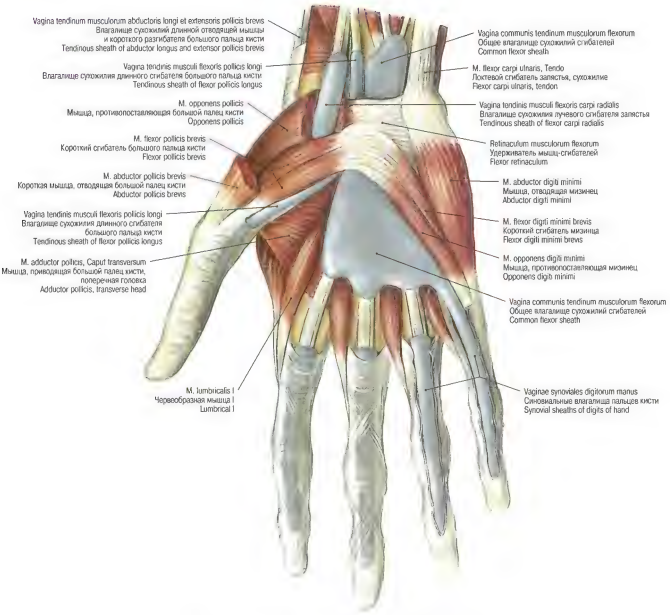

Рис. 375 Влагалища сухожилий, *Vaginae tendinum*, на кисти •
Tendon sheaths, *Vaginae tendinum*, of the hand

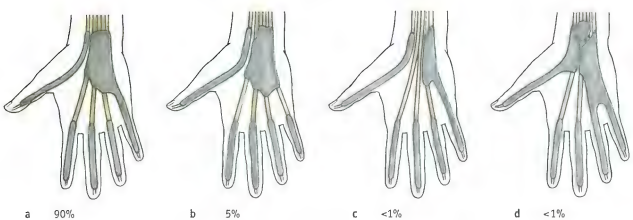

Рис. 376 a–d Частые варианты топографии ладонных влагалищ сухожилий •
Frequent variations of the palmar tendon sheaths

Мышцы кисти
Muscles of the hand

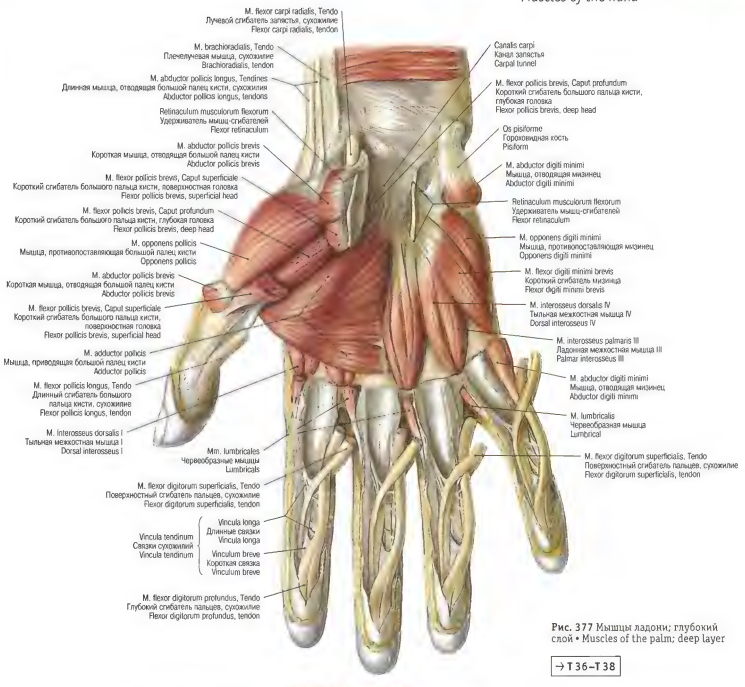

Рис. 377 Мышцы ладони; глубокий слой • Muscles of the palm; deep layer

→ T 36–T 38

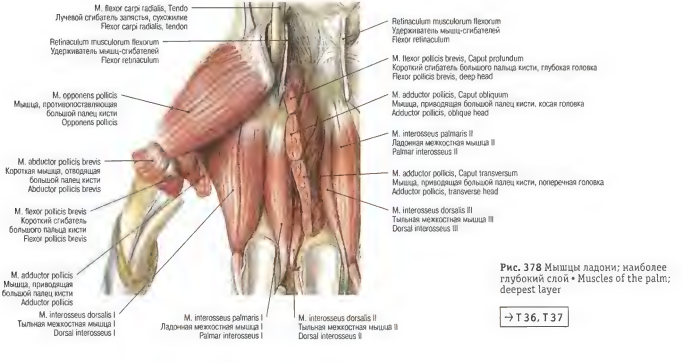

Рис. 378 Мышцы ладони; наиболее глубокий слой • Muscles of the palm; deepest layer

→ T 36, T 37

Мышцы кисти
Muscles of the hand

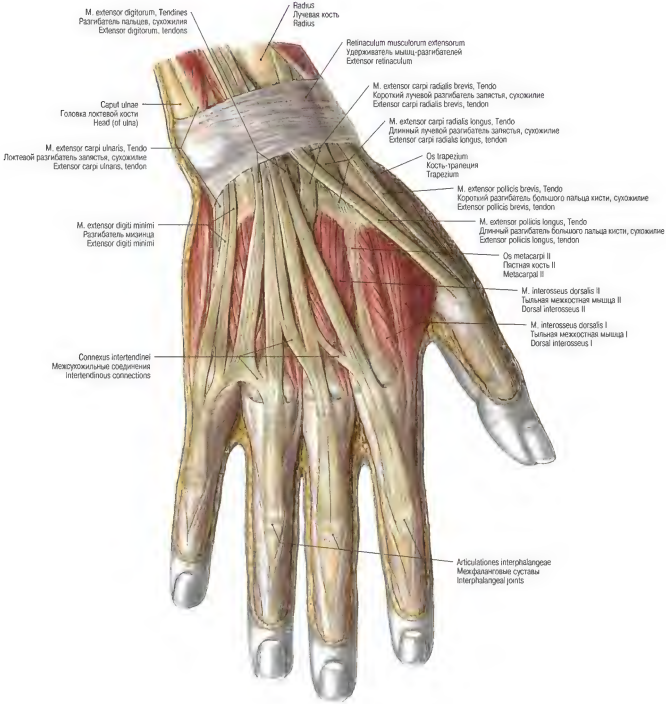

→ T 34, T 35, T 37

Рис. 379 Мышцы тыла кисти • Muscles of the dorsum of the hand

Влагалища сухожилий кисти
Tendon sheaths of the hand

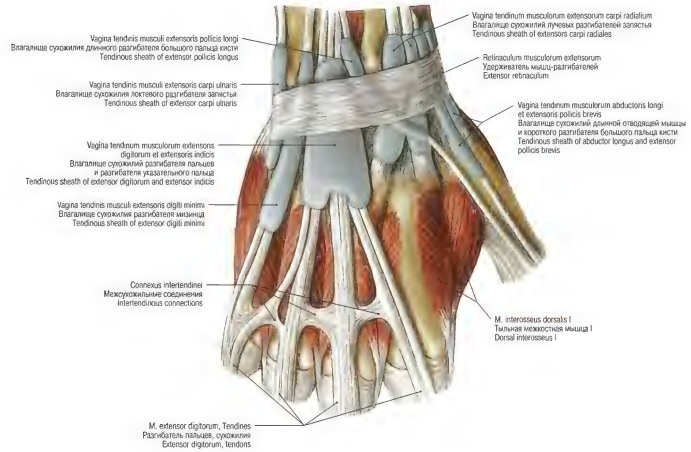

Рис. 380 Влагалища сухожилий на тыле запястья • Dorsal carpal tendon sheaths

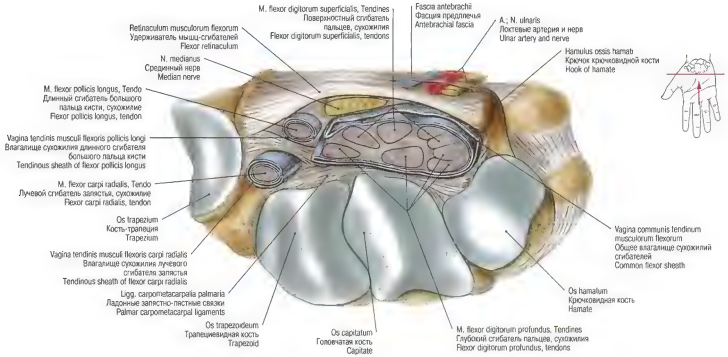

Рис. 381 Влагалища сухожилий на ладонной стороне запястья, поперечный срез. Сдавление срединного нерва в канале запястья описывается как туннельный синдром запястья, или синдром карпального канала • Palmar carpal tendon sheaths, transverse section. Compression of the median nerve in the carpal tunnel is known as "carpal tunnel syndrome"

Мышцы кисти
Muscles of the hand

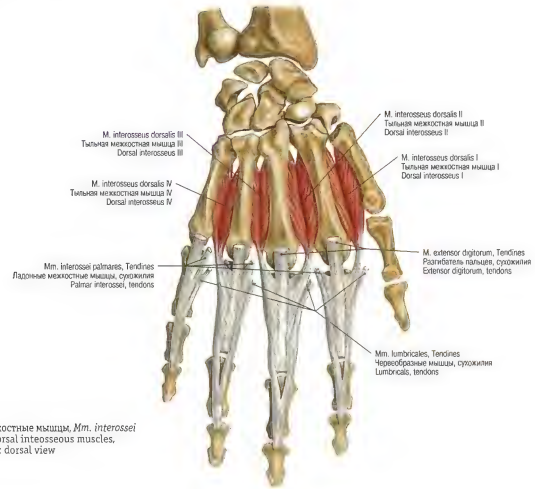

Рис. 382 Тыльные межкостные мышцы, *Mm. interossei dorsales;* вид сзади • Dorsal interosseous muscles, *Mm. interossei dorsales;* dorsal view

→ T 37

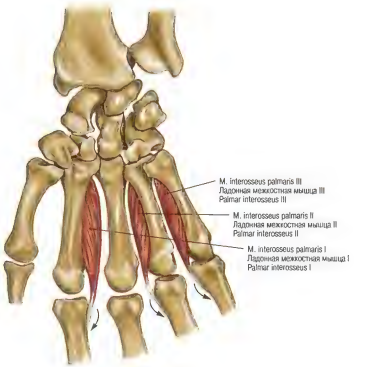

Рис. 383 Ладонные межкостные мышцы, *Mm. interossei palmares;* вид спереди. Сухожилия межкостных и червеобразных мышц вплетаются в так называемые тыльные апоневрозы пальцев (указано стрелками) • Palmar interosseous muscles, *Mm. interossei palmares;* palmar view. The tendons of the interosseous and the lumbrical muscles radiate into the so-called dorsal aponeurosis of the fingers (arrows)

→ T 37

Мышцы кисти
Muscles of the hand

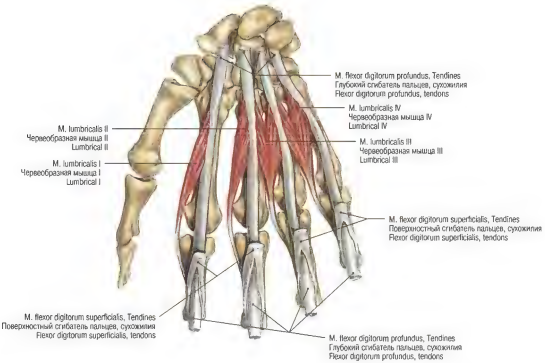

Рис. 384 Червеобразные мышцы, *Mm. lumbricales*; вид спереди • Lumbrical muscles, *Mm. lumbricales*; palmar view

→ T 37

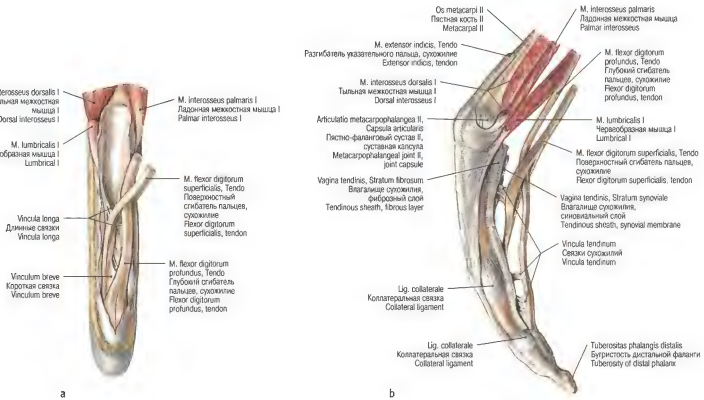

Рис. 385 a, b Прикрепления сухожилий на правом указательном пальце; сухожилия обоих сгибателей выделены из сухожильного влагалища • Tendon insertions at the right index; the tendons of both flexors have been dissected from the tendon sheath
a Вид спереди; palmar view.
b Вид с латеральной стороны; lateral view.

Плечевое сплетение
Brachial plexus

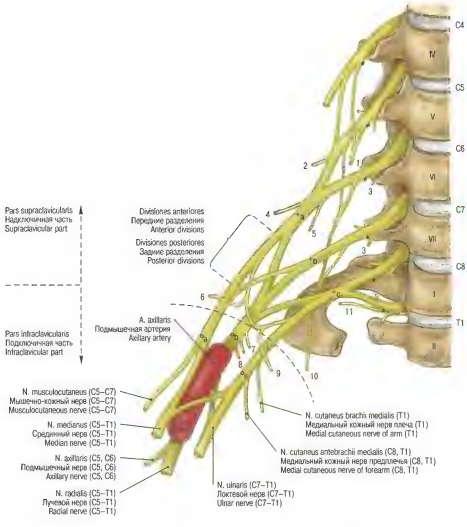

* Nn. spinales, Rr. anteriores
Спинномозговые нервы, передние ветви
Spinal nerves, anterior branches

\+ **a** Truncus superior
Верхний ствол
Superior trunk
b Truncus medius
Средний ствол
Middle trunk
c Truncus inferior
Нижний ствол
Inferior trunk

° **a** Fasciculus lateralis
Латеральный пучок
Lateral cord
b Fasciculus posterior
Задний пучок
Posterior cord
c Fasciculus medialis
Медиальный пучок
Medial cord

1 N. phrenicus (C3–C5)
Диафрагмальный нерв (C3–C5)
Phrenic nerve (C3–C5)
2 N. dorsalis scapulae (C5)
Дорсальный нерв лопатки (C5)
Dorsal scapular nerve (C5)
3 Rr. musculares
Мышечные ветви
Muscular branches
4 N. suprascapularis (C5, C6)
Надлопаточный нерв (C5, C6)
Suprascapular nerve (C5, C6)
5 N. subclavius (C5, C6)
Подключичный нерв (C5, C6)
Subclavian nerve (C5, C6)
6 N. pectoralis lateralis (C5–C7)
Латеральный грудной нерв (C5–C7)
Lateral pectoral nerve (C5–C7)
7 N. subscapularis (C5–C7)
Подлопаточный нерв (C5–C7)
Subscapular nerve (C5–C7)
8 N. thoracodorsalis (C6–C8)
Грудоспинной нерв (C6–C8)
Thoracodorsal nerve (C6–C8)
9 N. pectoralis medialis (C8, T1)
Медиальный грудной нерв (C8, T1)
Medial pectoral nerve (C8, T1)
10 N. thoracicus longus (C5–C7)
Длинный грудной нерв (C5–C7)
Long thoracic nerve (C5–C7)
11 N. intercostalis (T1)
Межреберный нерв (T1)
Intercostal nerve (T1)

→ T 24, T 25

Рис. 386 Плечевое сплетение • *Plexus brachialis* • Brachial plexus

Нервы верхней конечности
Nerves of the upper limb

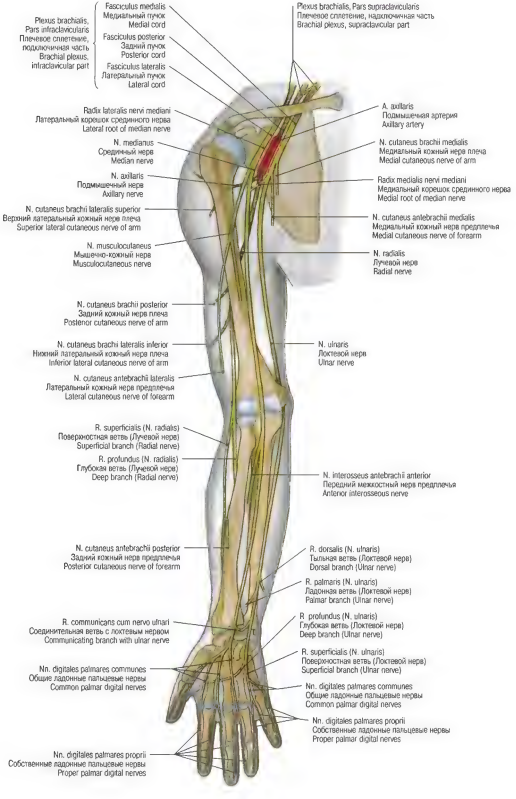

Рис. 387 Нервы верхней конечности; обзор • Nerves of the upper limb; overview

→ T 24, T 25

Кожная иннервация
Cutaneous innervation

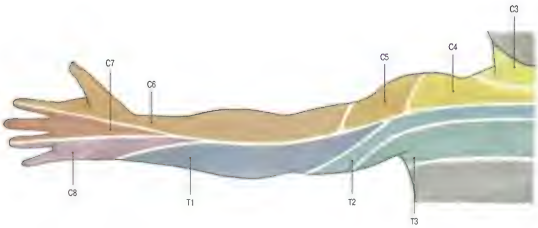

→T 24

Рис. 388 Сегментарная (корешковая) кожная иннервация [дерматомы] верхней конечности • Segmental cutaneous innervation [dermatomes] of the upper limb

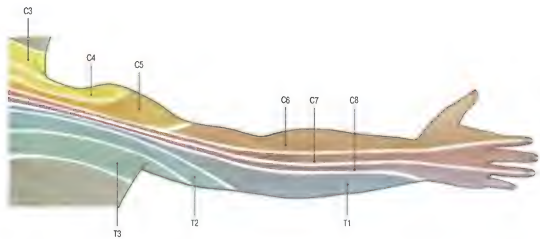

→T 24

Рис. 389 Сегментарная (корешковая) кожная иннервация [дерматомы] верхней конечности • Segmental cutaneous innervation [dermatomes] of the upper limb

Кожная иннервация
Cutaneous innervation

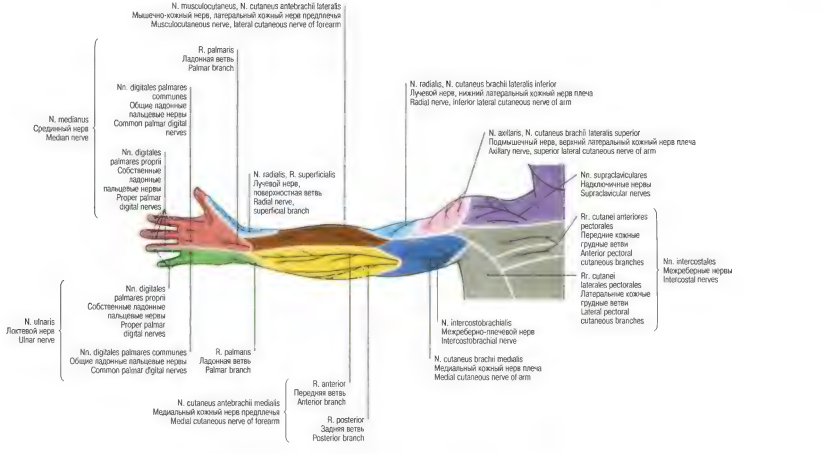

Рис. 390 Зоны периферической кожной иннервации верхней конечности; вид спереди • Cutaneous nerves of the upper limb; anterior aspect

→ T 24

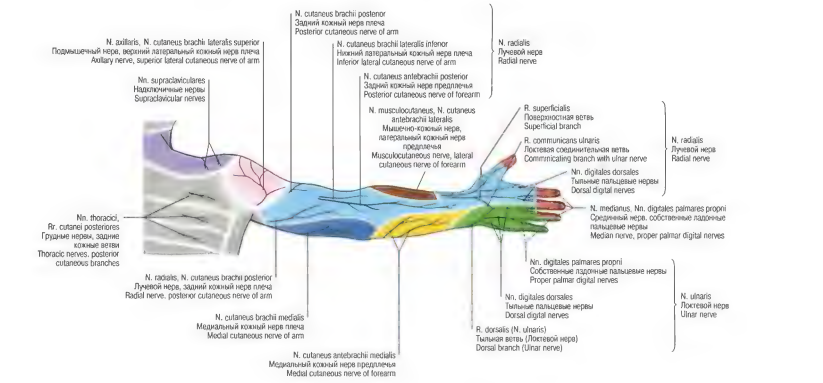

Рис. 391 Зоны периферической кожной иннервации верхней конечности; вид сзади • Cutaneous nerves of the upper limb; posterior aspect

→ T 24

Мышечно-кожный нерв
Musculocutaneous nerve

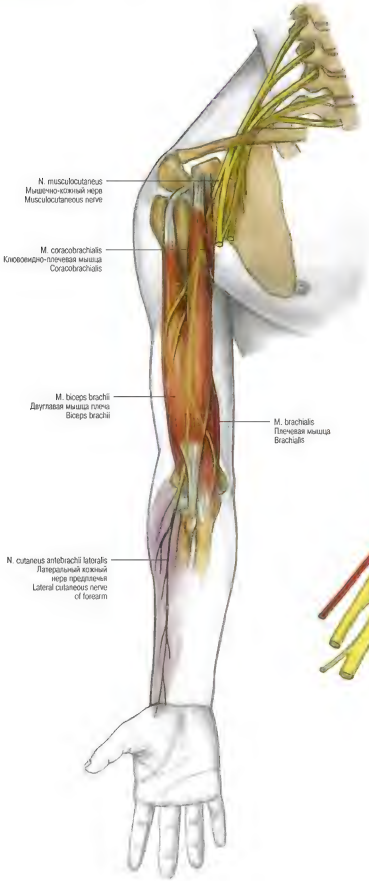

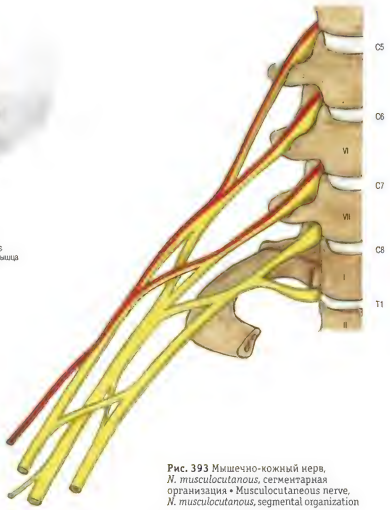

Рис. 393 Мышечно-кожный нерв, *N. musculocutanous*, сегментарная организация • Musculocutaneous nerve, *N. musculocutanous*, segmental organization

→ T 24, T 25

Рис. 392 Мышечно-кожный нерв, *N. musculocutanous*, области иннервации. Кожные ветви и зона кожной иннервации обозначены фиолетовым цветом • Musculocutaneous nerve, *N. musculocutanous*, supplied areas. The skin branches and the cutaneous innervation are illustrated in violet

→ 46, 386, T 24, T 25

Срединный нерв
Median nerve

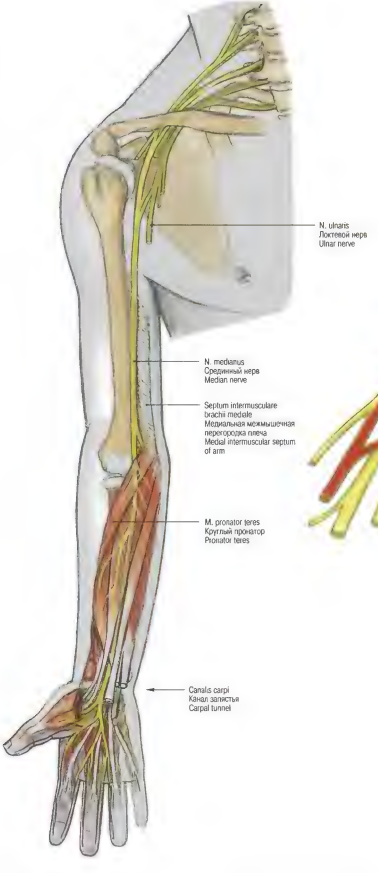

Рис. 394 Срединный нерв, *N. medianus*, области иннервации • Median nerve, *N. medianus*, supplied areas

→ 46, 386, T 24, T 25

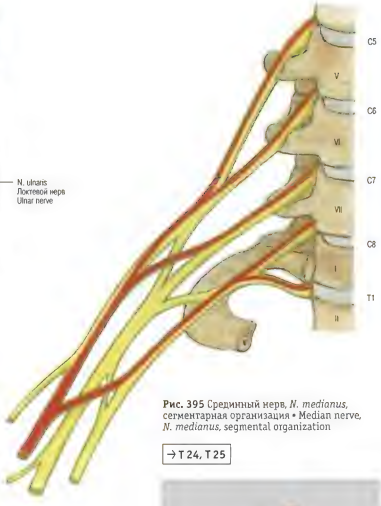

Рис. 395 Срединный нерв, *N. medianus*, сегментарная организация • Median nerve, *N. medianus*, segmental organization

→ T 24, T 25

Рис. 396 Срединный нерв, *N. medianus*; проксимальный паралич нерва: типичная поза • Median nerve, *N. medianus*; proximal palsy: typical posture

Локтевой нерв
Ulnar nerve

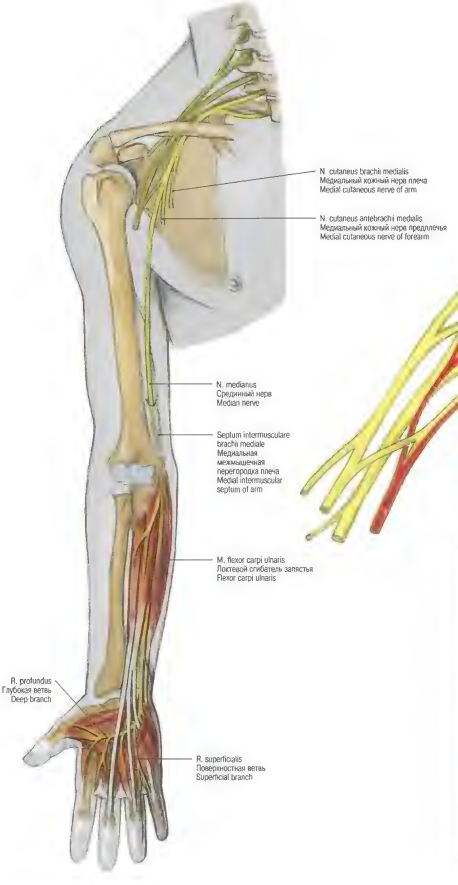

Рис. 397 Локтевой нерв, *N. ulnaris*: области иннервации • Ulnar nerve, *N. ulnaris*; supplied areas

→ 46, 386, T 24, T 25

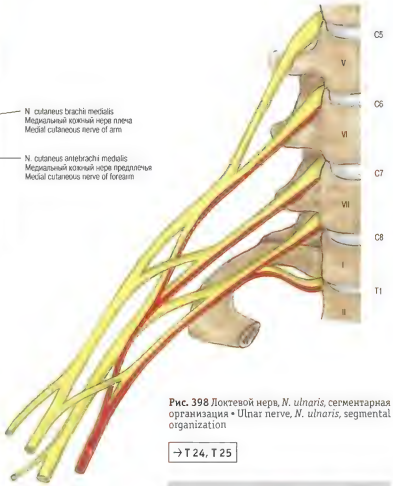

Рис. 398 Локтевой нерв, *N. ulnaris*, сегментарная организация • Ulnar nerve, *N. ulnaris*, segmental organization

→ T 24, T 25

Рис. 399 Локтевой нерв, *N. ulnaris*; проксимальный паралич нерва: типичная поза • Ulnar nerve, *N. ulnaris*; proximal palsy: typical posture

Лучевой нерв
Radial nerve

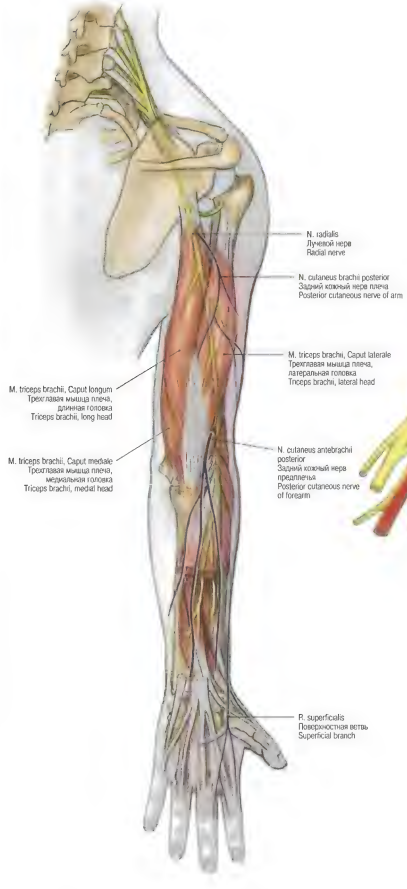

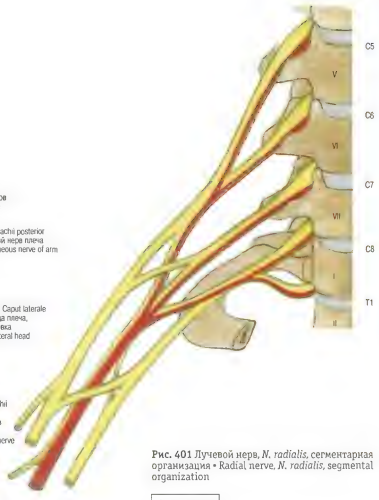

Рис. 401 *Лучевой нерв, N. radialis,* сегментарная организация • Radial nerve, *N. radialis,* segmental organization

→ T 24, T 25

Рис. 402 *Лучевой нерв, N. radialis,* проксимальный паралич нерва: типичная поза • Radial nerve, *N. radialis,* proximal palsy: typical posture

Рис. 400 *Лучевой нерв, N. radialis,* области иннервации • Radial nerve, *N. radialis,* supplied areas

→ 46, 386, T 24, T 25

Подмышечный нерв
Axillary nerve

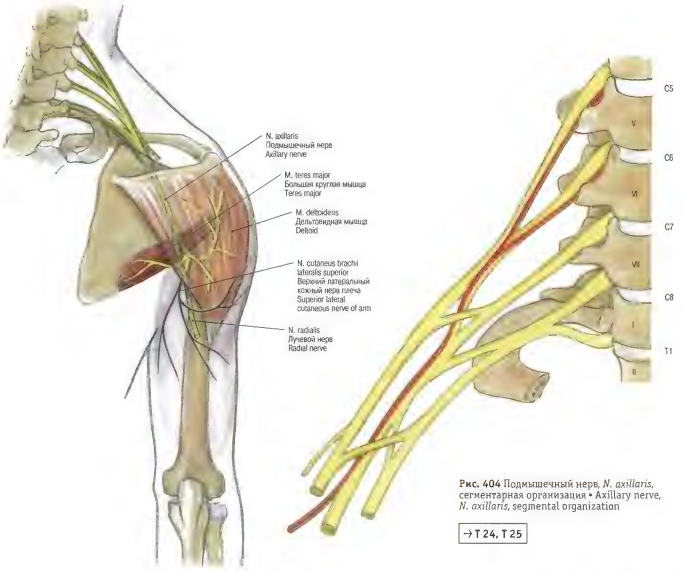

Рис. 404 Подмышечный нерв, *N. axillaris*, сегментарная организация • Axillary nerve, *N. axillaris*, segmental organization

→ T 24, T 25

Рис. 403 Подмышечный нерв, *N. axillaris*, области иннервации • Axillary nerve, *N. axillaris*, supplied areas

Подмышечный нерв проходит в заднюю область плеча через четырехстороннее отверстие вместе с задней артерией, окружающей плечевую кость. The axillary nerve passes to the dorsal side of the arm through the quadrangular space along with the posterior circumflex humeral artery.

→ 46, 386, T 24, T 25

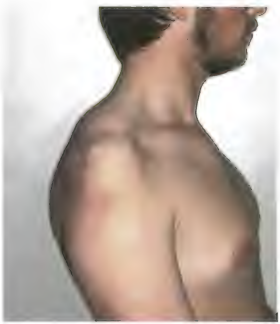

Рис. 405 Подмышечный нерв, *N. axillaris*, паралич нерва: атрофия дельтовидной мышцы • Axillary nerve, *N. axillaris*, palsy: deltoid muscle atrophy

Артерии верхней конечности
Arteries of the upper limb

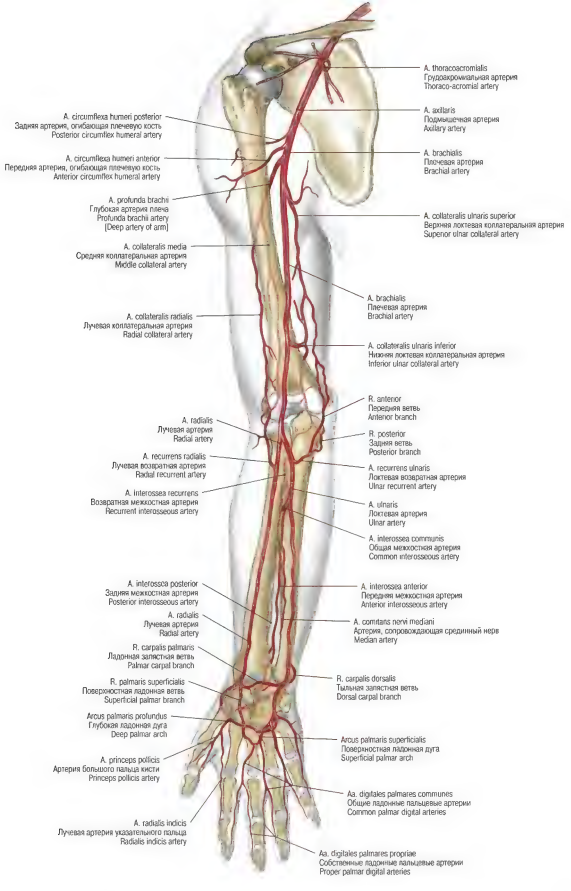

Рис. 406 Артерии верхней конечности; общий вид. Артерии области локтевого сустава образуют локтевую суставную сеть • Arteries of upper limb; overview. Arteries adjacent to the elbow joint form the cubital anastomosis

→ 264

Лимфатические сосуды и узлы подмышки
Lymphatics of the axilla

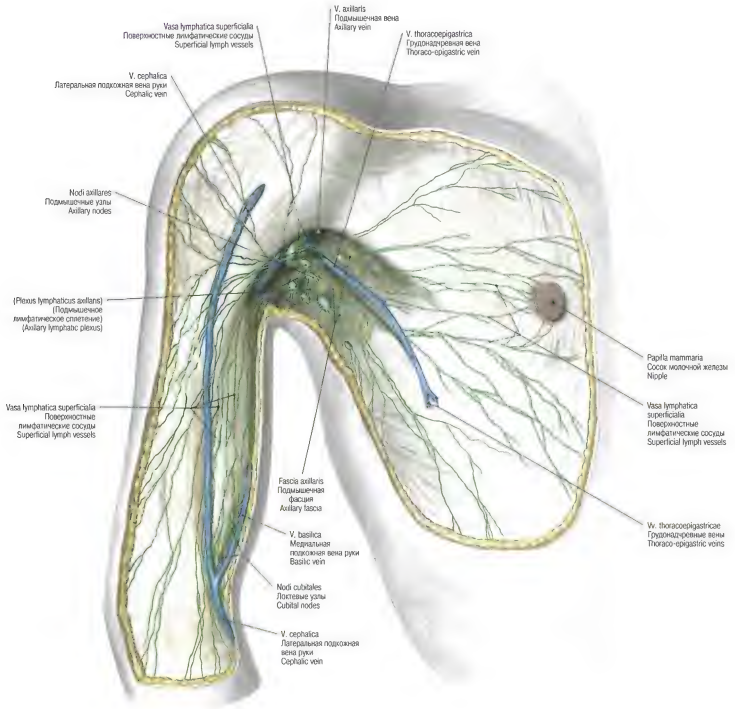

→ 42

Рис. 407 Поверхностные лимфатические сосуды, лимфоузлы и вены плеча, боковой стенки груди и подмышечной области • Superficial lymphatics, lymph nodes and venous trunks in the regions of the arm, the lateral thoracic wall and the axilla

Фасции груди, плечевого пояса и подмышки
Fascia of the chest, the shoulder and the axilla

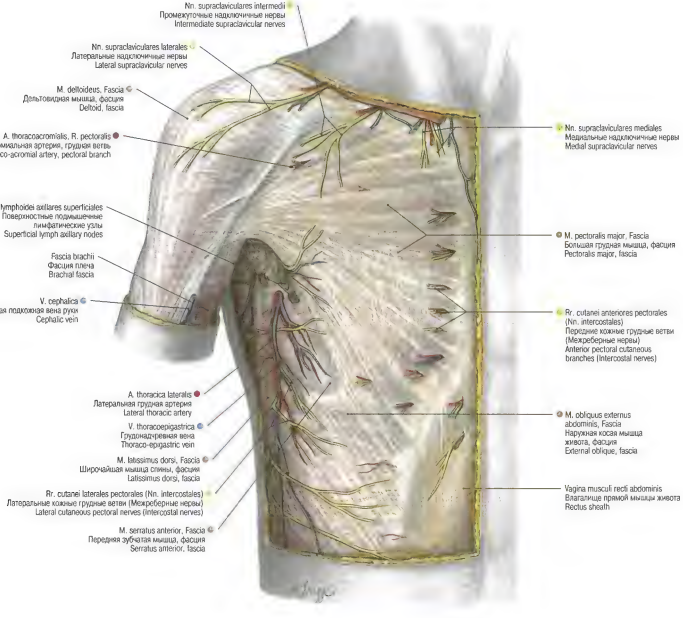

Рис. 408 Сосуды и нервы области плечевого пояса, верхней части плеча и ключично-грудного треугольника • Vessels and nerves in the regions of the upper arm, as well as the shoulder, and the clavipectoral triangle

253 409
407

Ключично-грудной треугольник
Clavipectoral triangle

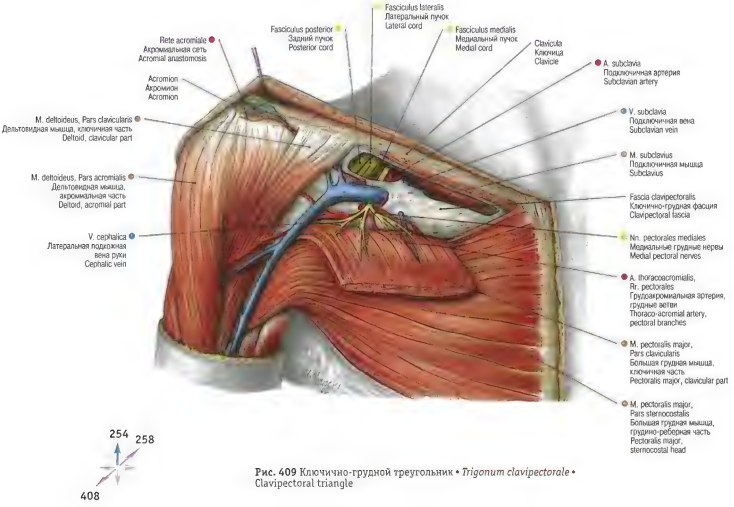

Рис. 409 Ключично-грудной треугольник • *Trigonum clavipectorale* •
Clavipectoral triangle

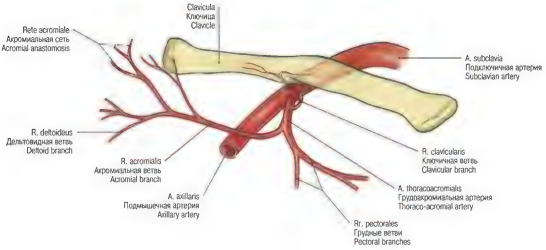

Рис. 410 План ветвления грудоакромиальной артерии, *A. thoracoacromialis* •
Branching pattern of the thoraco-acromial artery, *A. thoracoacromialis*

Подмышечная ямка
Axillary fossa

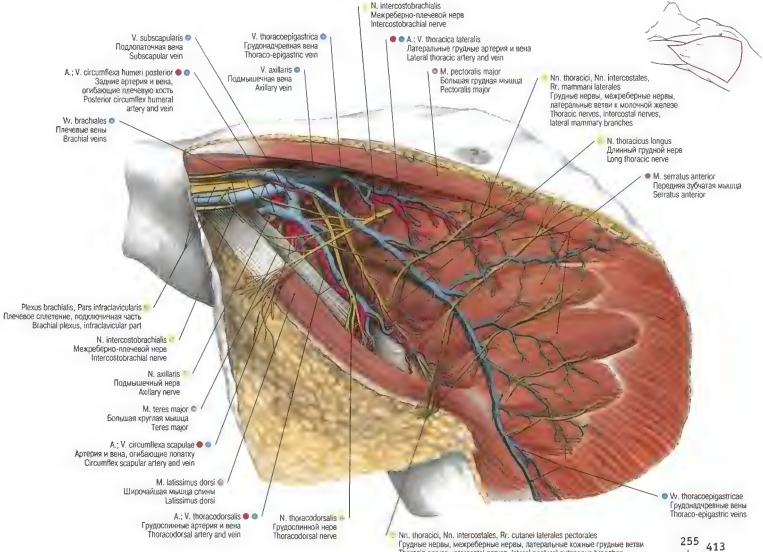

Рис. 411 Подмышечная ямка • *Fossa axillaris* • Axillary fossa

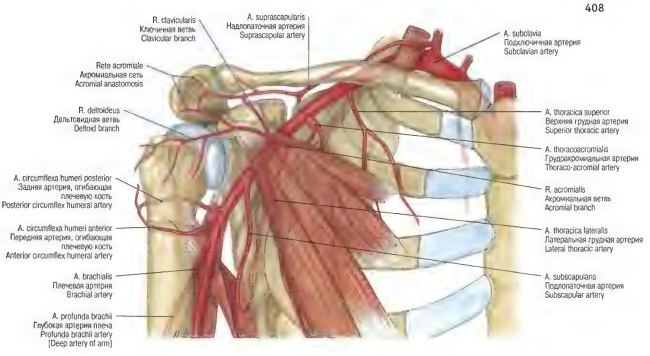

Рис. 412 Артерии области плечевого пояса • Arteries of the shoulder region

Шея и подмышечная ямка
Neck and axillary fossa

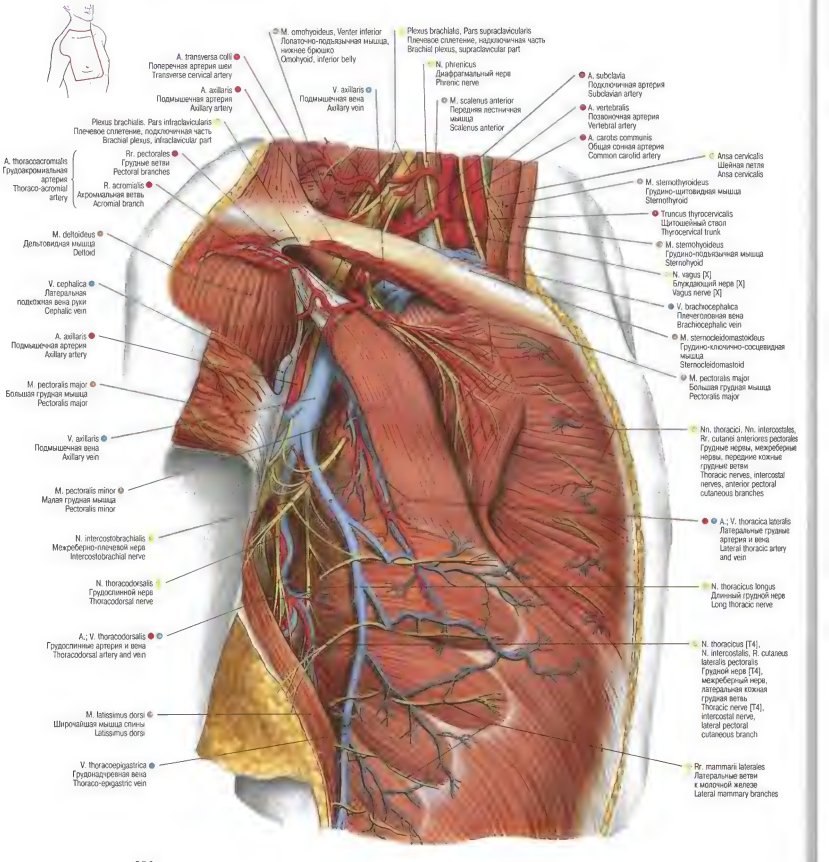

256 414
411 417

Рис. 413 Боковая стенка груди, подключичная ямка, *Fossa infraclavicularis*, и подмышечная ямка, *Fossa axillaris* • Lateral thoracic wall, infraclavicular fossa, *Fossa infraclavicularis*, and axillary fossa, *Fossa axillaris*

Шея и подмышечная ямка
Neck and axillary fossa

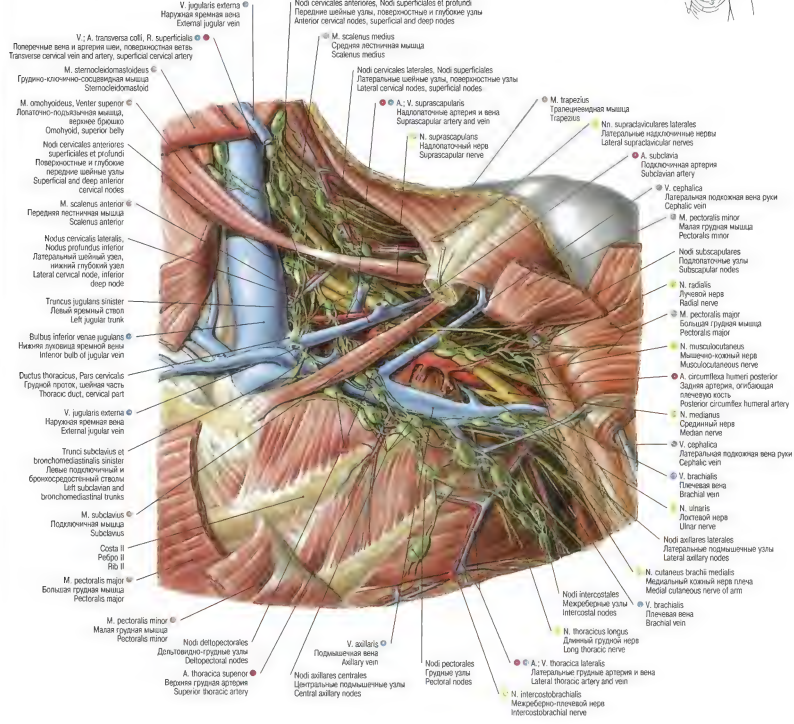

Рис. 414 Подмышечная ямка, *Fossa axillaris*, и глубокая область шеи; принципиальная топография лимфатических сосудов и узлов • Axillary fossa, *Fossa axillaries*, and deep cervical region; exemplary illustration of lymphatics and lymph nodes

Сосуды и нервы плеча
Vessels and nerves of the arm

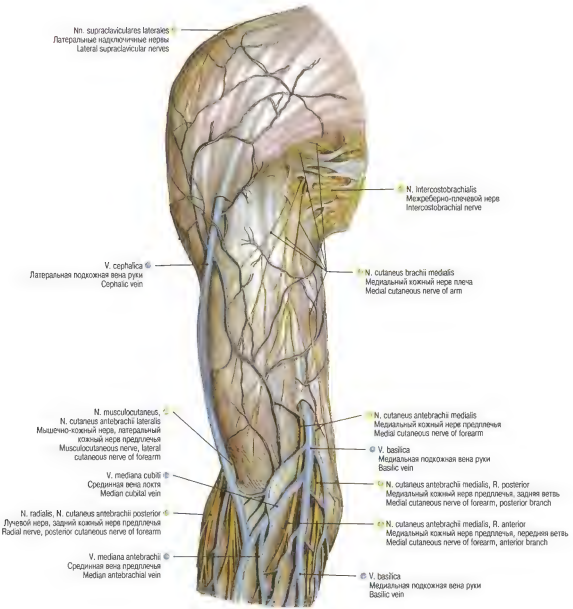

417
407
421

Рис. 415 Поверхностные сосуды и нервы дельтовидной области, *Regio deltoidea*, передней области плеча, *Regio brachii anterior*, и передней локтевой области, *Regio cubitalis anterior* • Epifascial vessels and nerves of the shoulder, *Regio deltoidea*, the anterior region of the arm, *Regio brachii anterior*, and the anterior region of the elbow, *Regio cubitalis anterior*

Сосуды и нервы плеча
Vessels and nerves of the arm

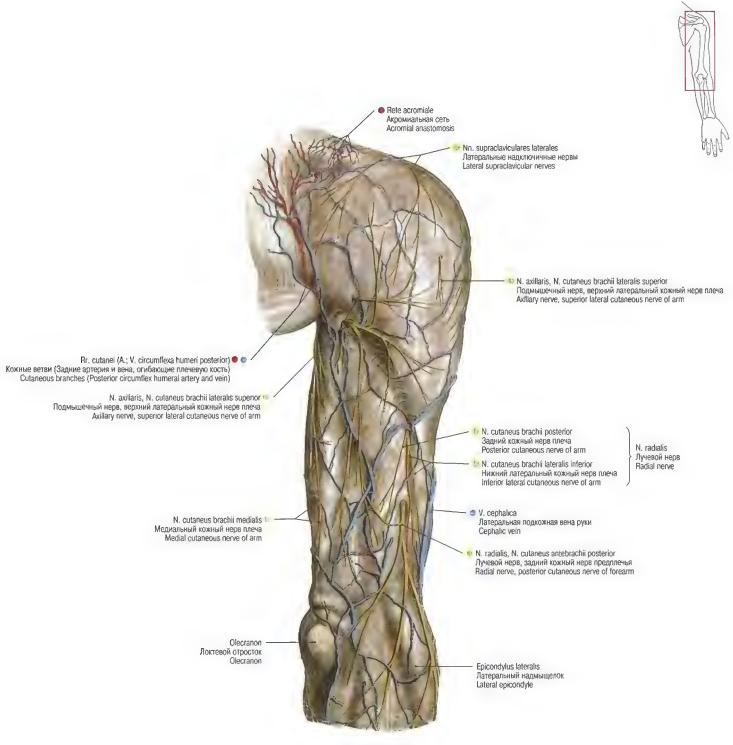

419
422

Рис. 416 Поверхностные сосуды и нервы дельтовидной области, *Regio deltoidea*, задней области плеча, *Regio brachii posterior*, и задней локтевой области, *Regio cubitalis posterior* • Epifascial vessels and nerves of the shoulder, *Regio deltoidea*, the posterior region of the arm, *Regio brachii posterior*, and the posterior region of the elbow, *Regio cubitalis posterior*

Сосуды и нервы плеча
Vessels and nerves of the arm

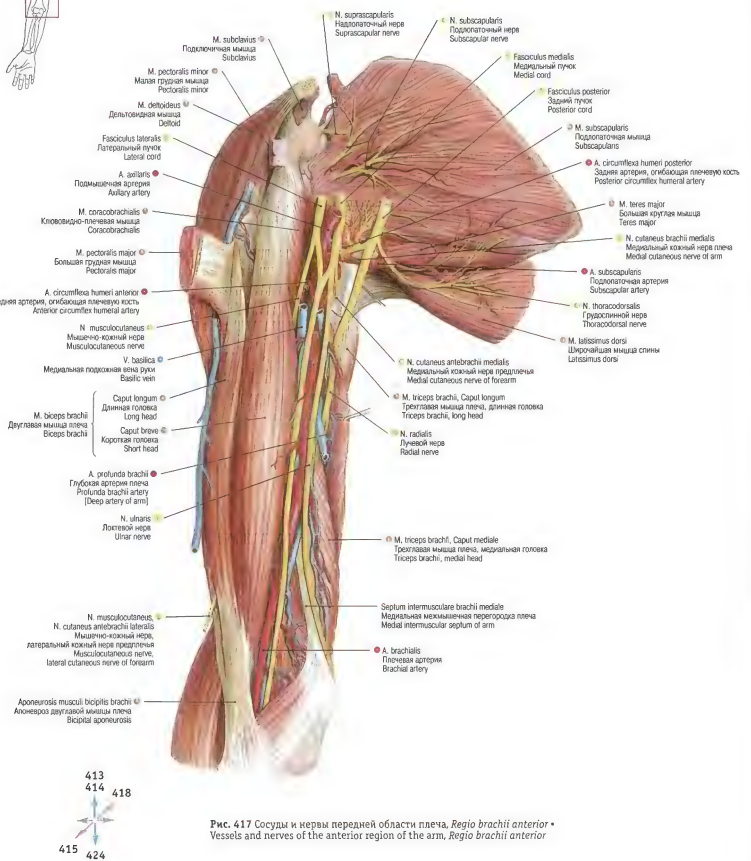

Рис. 417 Сосуды и нервы передней области плеча, *Regio brachii anterior* •
Vessels and nerves of the anterior region of the arm, *Regio brachii anterior*

Артерии и нервы плеча
Arteries and nerves of the arm

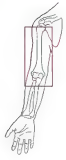

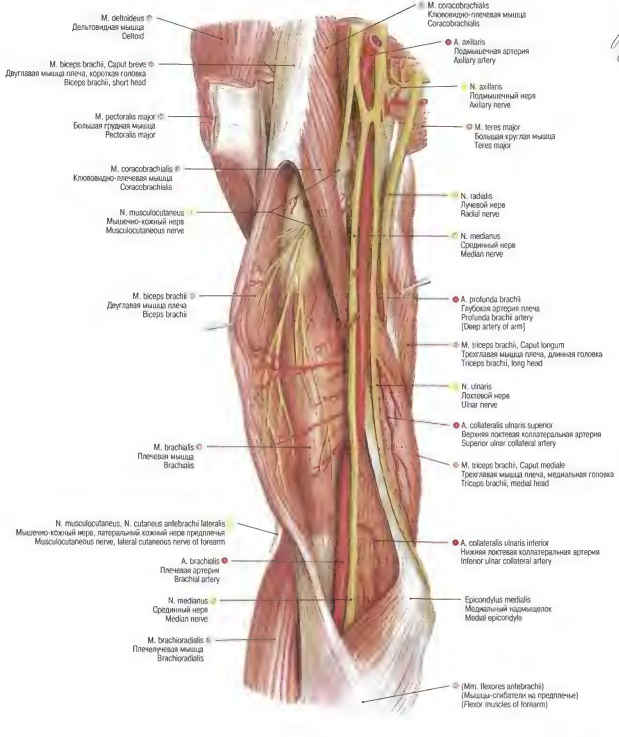

414
413
417
425

Рис. 418 Артерии и нервы передней области плеча, *Regio brachii anterior* •
Arteries and nerves of the anterior region of the arm, *Regio brachii anterior*

Артерии и нервы плеча
Arteries and nerves of the arm

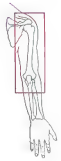

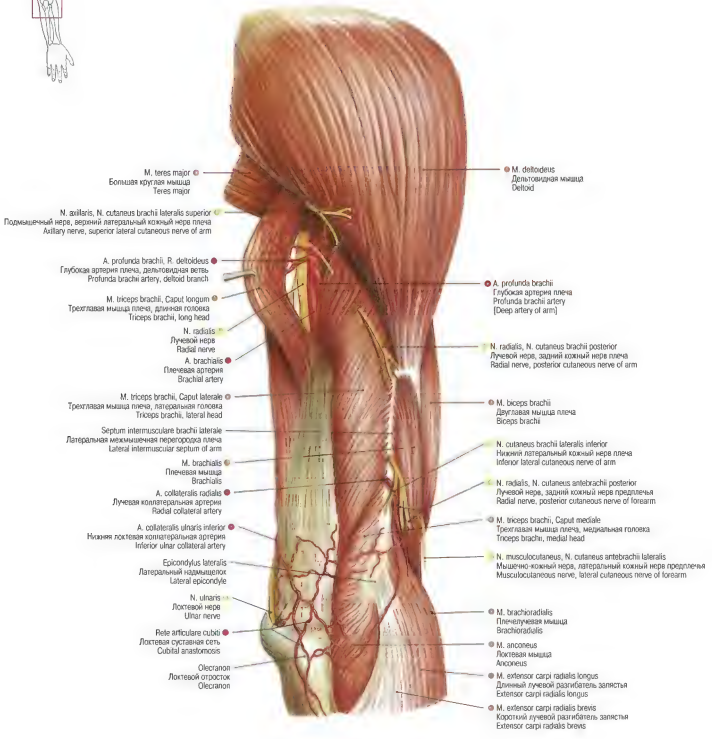

420
416 430

Рис. 419 Артерии и нервы задней области плеча, *Regio brachii posterior* •
Arteries and nerves of the posterior region of the arm, *Regio brachii posterior*

Артерии и нервы плеча
Arteries and nerves of the arm

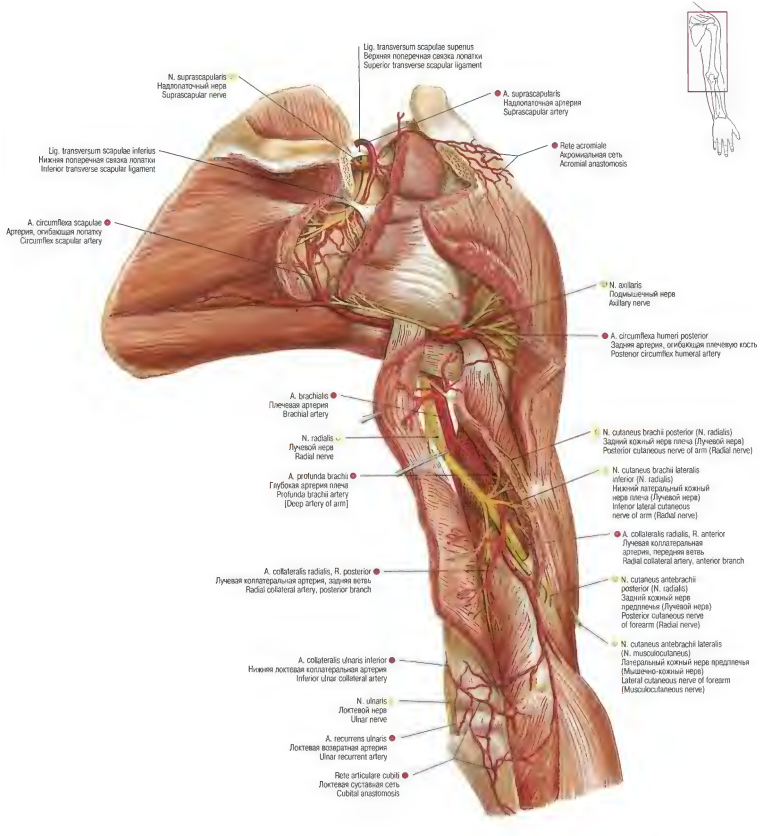

Рис. 420 Артерии и нервы лопаточной области, *Regio scapularis*, и задней области плеча, *Regio brachii posterior* • Arteries and nerves of the scapular region, *Regio scapularis*, and the posterior region of the arm, *Regio brachii posterior*

419 430 431

Вены и нервы предплечья
Veins and nerves of the forearm

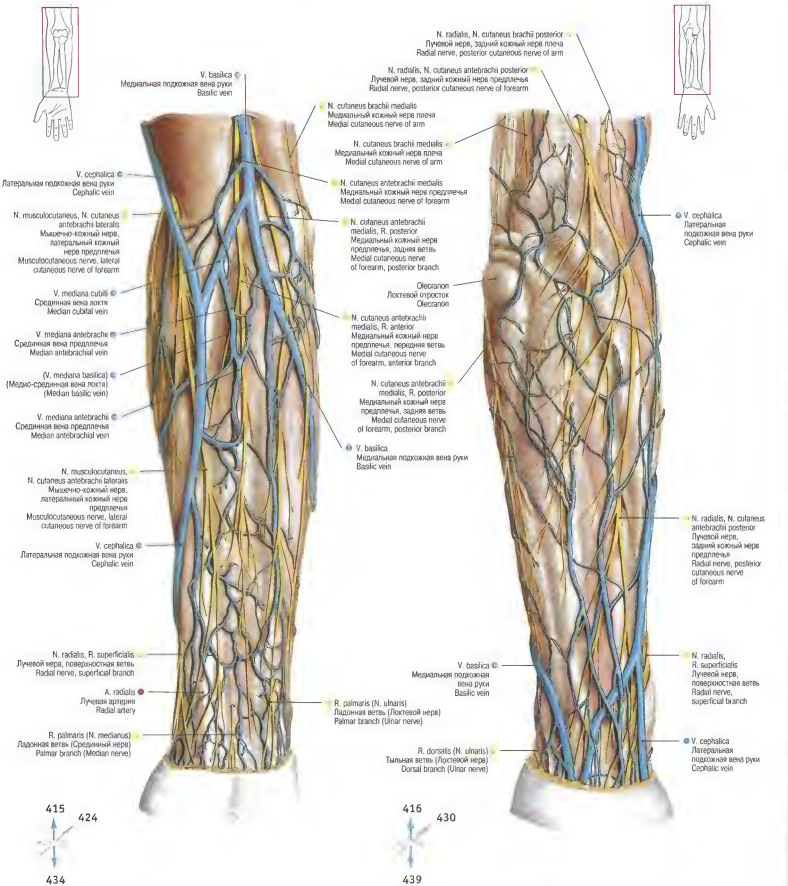

Рис. 421 Поверхностные вены и нервы передней области предплечья, *Regio antebrachii anterior* • Veins and nerves of the anterior region of the forearm, *Regio antebrachii anterior*, epifascial layer

Рис. 422 Поверхностные вены и нервы задней области предплечья, *Regio antebrachii posterior* • Veins and nerves of the posterior region of the forearm, *Regio antebrachii posterior*, epifascial layer

Вены передней локтевой области
Veins of the anterior region of elbow

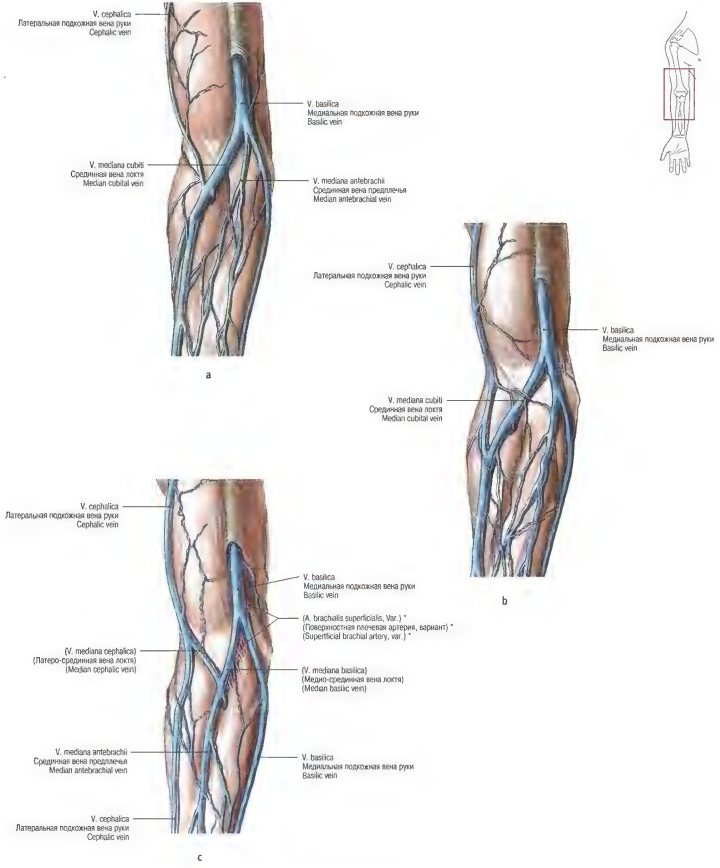

Рис. 423 a–c Варианты поверхностных вен передней локтевой области * Variations in the epifascial veins of the anterior region of elbow

* Этот редкий вариант особо важен в плане внутривенного введения препаратов, поскольку предположительно внутривенная инъекция может превратиться во внутриартериальную. With regard to intravenous injections, this rare variation is particularly important, as a supposedly intravenous injection can mistakenly become intra-arterial.

Артерии и нервы предплечья
Arteries and nerves of the forearm

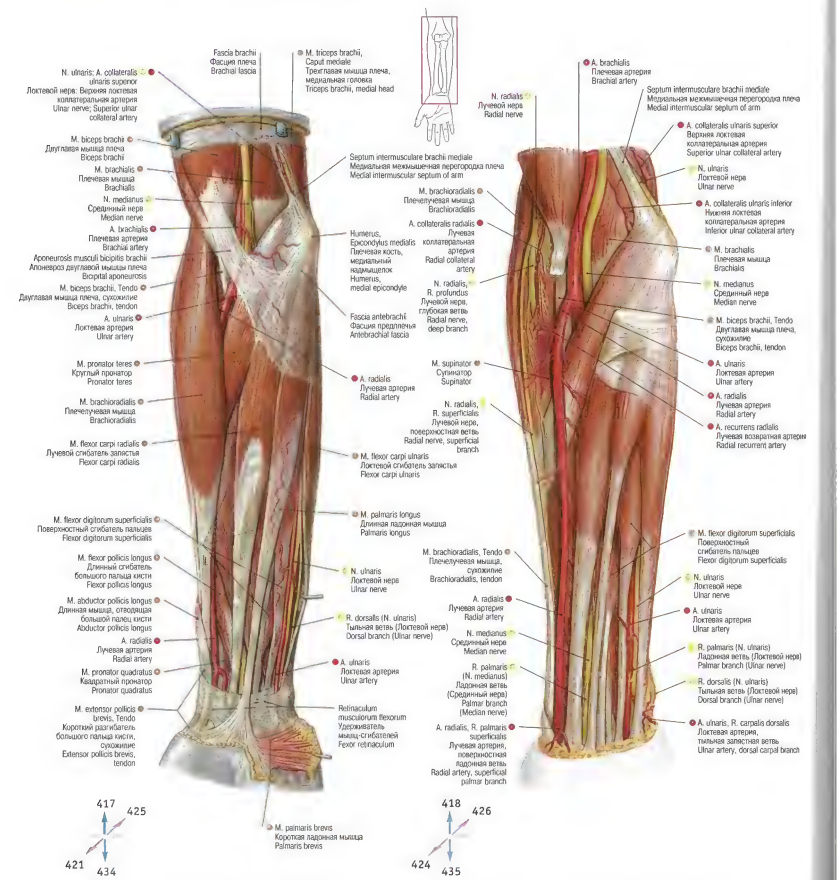

Рис. 424 Субфасциальные артерии и нервы передней области предплечья, *Regio antebrachii anterior* • Arteries and nerves of the anterior region of the forearm, *Regio antebrachii anterior*; subfascial layer

Рис. 425 Артерии и нервы передней области предплечья, *Regio antebrachii anterior*; ход лучевой артерии, *A. radialis* • Arteries and nerves of the anterior region of the forearm, *Regio antebrachii anterior*; course of the radial artery, *A. radialis*

Артерии и нервы предплечья
Arteries and nerves of the forearm

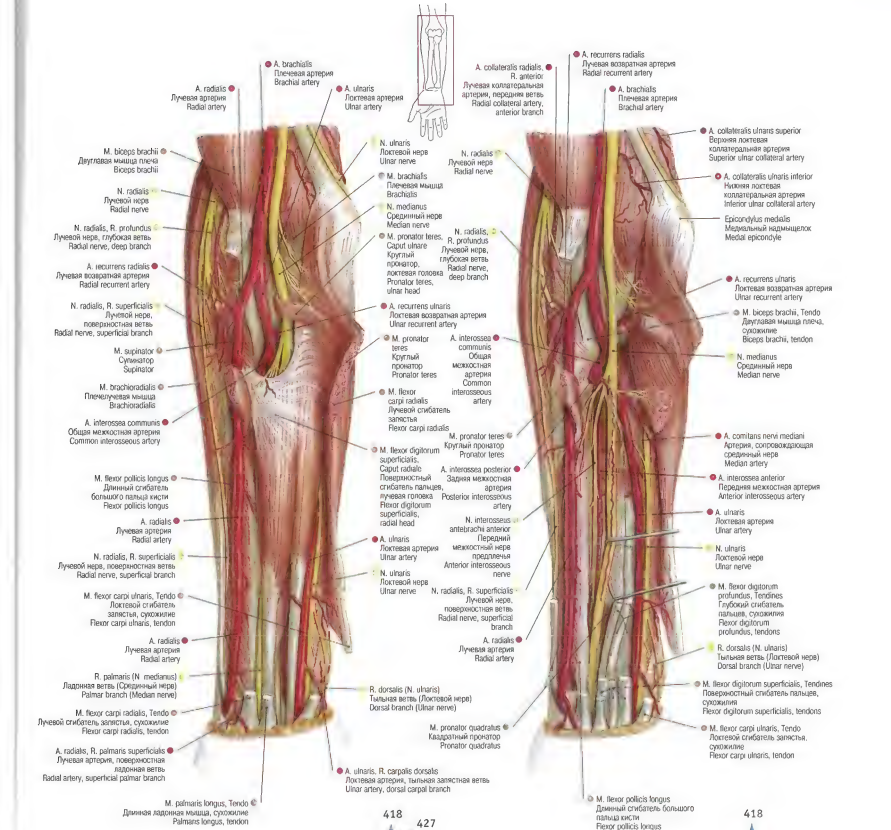

Рис. 426 Артерии и нервы передней области предплечья, *Regio antebrachii anterior*; глубокий слой • Arteries and nerves of the anterior region of the forearm, *Regio antebrachii anterior*; deep layer

Рис. 427 Артерии и нервы передней области предплечья, *Regio antebrachii anterior*; глубокий слой после частичного удаления поверхностного сгибателя пальцев • Arteries and nerves of the anterior region of the forearm, *Regio antebrachii anterior*; deep layer after partial removal of the flexor digitorum superficialis muscle

Артерии и нервы локтевой ямки
Arteries and nerves of the cubital fossa

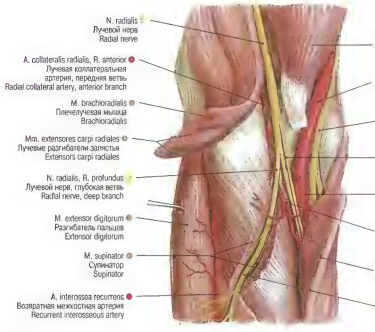

418
427 427

Рис. 428 Артерии и нервы передней локтевой области, *Regio cubitalis anterior*, после удаления лучевых мышц предплечья; вид с латеральной [лучевой] стороны • Arteries and nerves of the anterior region of the elbow, *Regio cubitalis anterior*; after removal of the radial muscles of the forearm; lateral [radial] view

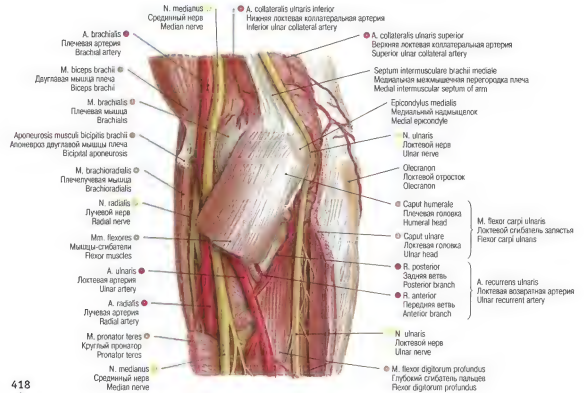

418
425 427

Рис. 429 Артерии и нервы передней локтевой области, *Regio cubitalis anterior*; после частичного удаления мышц-сгибателей; вид с медиальной [локтевой] стороны • Arteries and nerves of the anterior region of the elbow, *Regio cubitalis anterior*; after partial removal of the flexor muscles of the forearm; medial [ulnar] view

Артерии и нервы предплечья
Arteries and nerves of the forearm

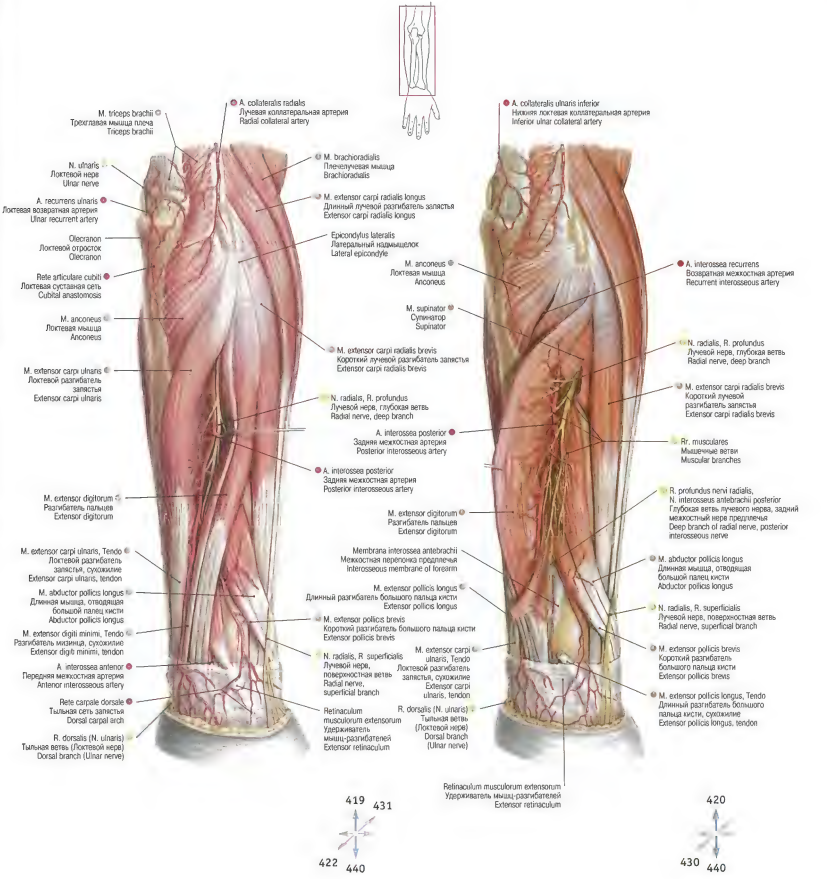

Рис. 430 Артерии и нервы задней области предплечья, *Regio antebrachii posterior*; поверхностный слой • Arteries and nerves of the posterior region of the forearm, *Regio antebrachii posterior*; superficial layer

Рис. 431 Артерии и нервы задней области предплечья, *Regio antebrachii posterior*; глубокий слой • Arteries and nerves of the posterior region of the forearm, *Regio antebrachii posterior*; deep layer

Артерии кисти
Arteries of the hand

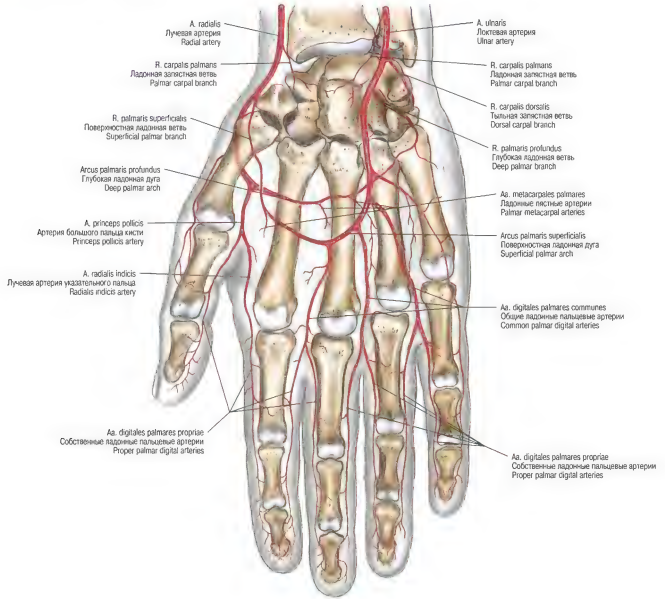

Рис. 432 Артерии ладони, *Palma;* общий вид • Arteries of the palm, *Palma;* overview

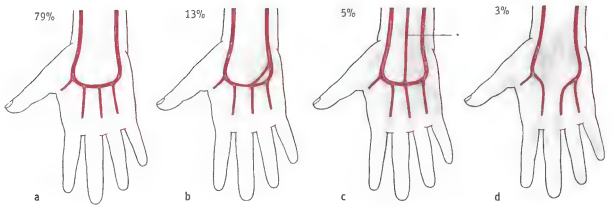

Рис. 433 a–d Варианты строения глубокой ладонной дуги, *Arcus palmaris profundus* • Variations of the deep palmar arch, *Arcus palmaris profundus*
a Замкнутая дуга — классический вариант. "Textbook case", simple, closed arch.
b Удвоение локтевой части. Doubling of the ulnar part.
c Анастомоз с передней межкостной артерией, *A. interossea anterior* (*). Anastomosis with the anterior interosseous artery, *A. interossea anterior* (*).
d Разомкнутая «дуга»: лучевая артерия, *A. radialis,* кровоснабжает два первых пальца, локтевая артерия, *A. ulnaris,* — три других. The radial artery, *A. radialis,* supplies both radial fingers, whereas the ulnar artery, *A. ulnaris,* supplies the three ulnar fingers; unclosed "arch".

Артерии и нервы кисти
Arteries and nerves of the hand

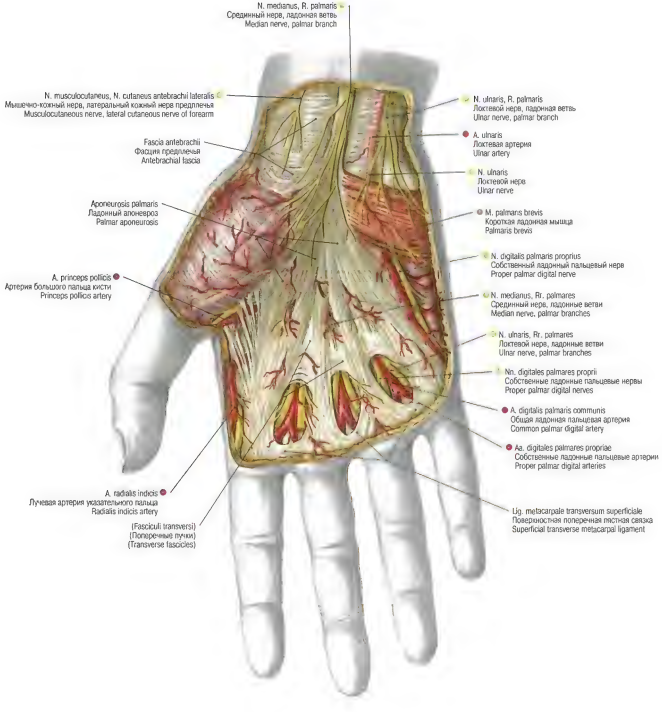

421 435

Рис. 434 Артерии и нервы ладони, *Palma*; поверхностный слой •
Arteries and nerves of the palm, *Palma*; superficial layer

Артерии и нервы кисти
Arteries and nerves of the hand

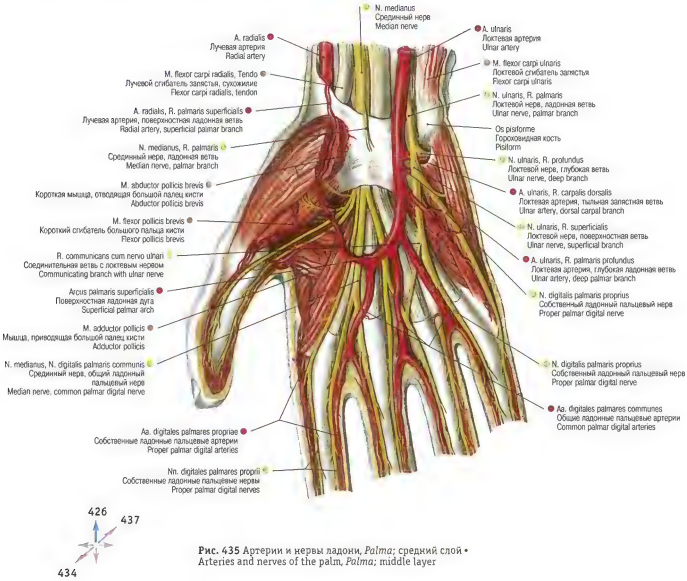

Рис. 435 Артерии и нервы ладони, *Palma*; средний слой • Arteries and nerves of the palm, *Palma*; middle layer

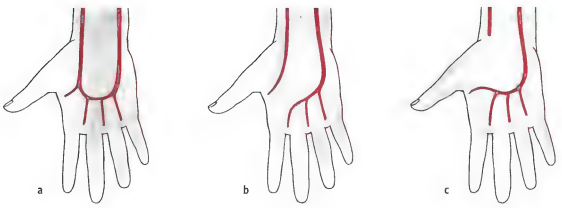

Рис. 436 a–d Варианты строения поверхностной ладонной дуги, *Arcus palmaris superficialis* • Variations of the superficial palmar arch, *Arcus palmaris superficialis*
a Замкнутая дуга — классический вариант. "Textbook case", closed arch.
b Локтевая артерия, *A. ulnaris*, кровоснабжает три последних пальца. The ulnar artery, *A. ulnaris*, supplies the three ulnar fingers.
c Все пальцы кровоснабжаются локтевой артерией, *A. ulnaris*. All the fingers are supplied by the ulnar artery, *A. ulnaris*.

Артерии и нервы кисти
Arteries and nerves of the hand

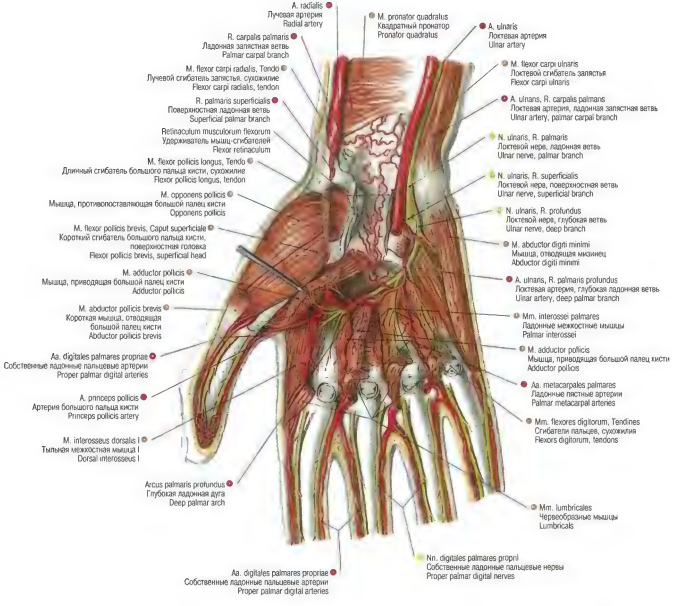

Рис. 437 Артерии и нервы ладони, *Palma;* глубокий слой •
Arteries and nerves of the palm, *Palma;* deep layer

427
435

Артерии и нервы кисти
Arteries and nerves of the hand

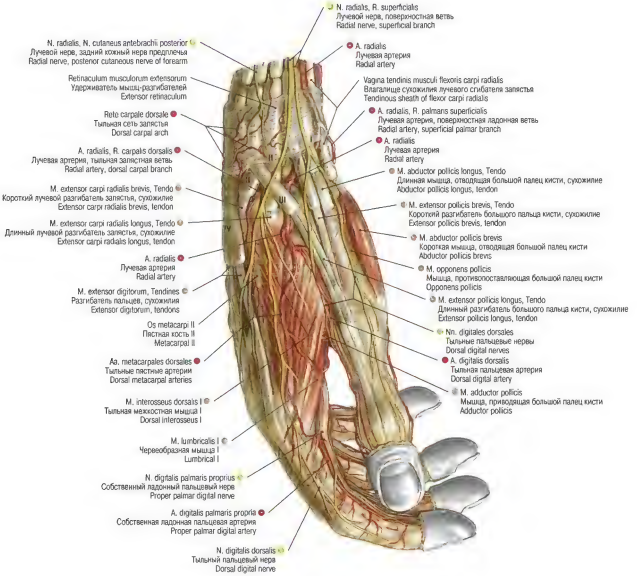

Vaginae tendinum musculorum extensorum

I – Vagina tendinum musculorum abductoris longi et extensoris pollicis brevis
II – Vagina tendinum musculorum extensorum carpi radialium
III – Vagina tendinis musculi extensoris pollicis longi
IV – Vagina tendinum musculorum extensoris digitorum et extensoris indicis

Влагалища сухожилий мышц-разгибателей

I – Влагалище сухожилий длинной отводящей мышцы и короткого разгибателя большого пальца кисти
II – Влагалище сухожилий лучевых разгибателей запястья
III – Влагалище сухожилия длинного разгибателя большого пальца кисти
IV – Влагалище сухожилий разгибателя пальцев и разгибателя указательного пальца

Tendinous sheaths of extensor muscles

I – Tendinous sheath of abductor longus and extensor pollicis brevis
II – Tendinous sheath of extensors carpi radialies
III – Tendinous sheath of extensor pollicis longus
IV – Tendinous sheath of extensor digitorum and extensor indicis

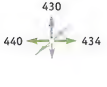

Рис. 438 Артерии и нервы кисти • Arteries and nerves of the hand

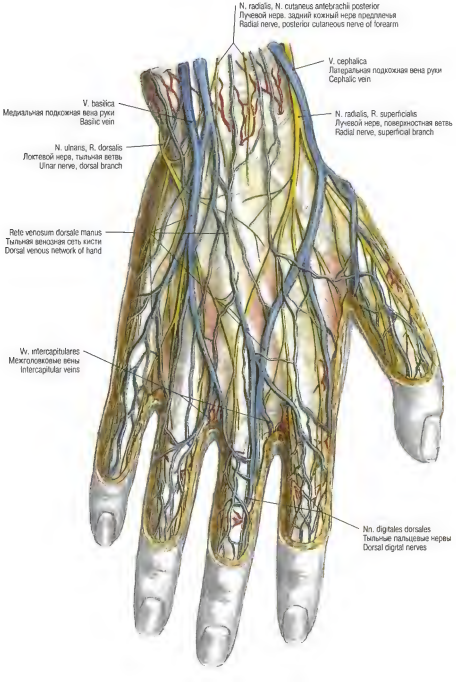

422 440

Рис. 439 Сосуды и нервы тыла кисти, *Dorsum manus*; поверхностный слой •
Vessels and nerves of the dorsum of the hand, *Dorsum manus*; superficial layer

Артерии и нервы кисти
Arteries and nerves of the hand

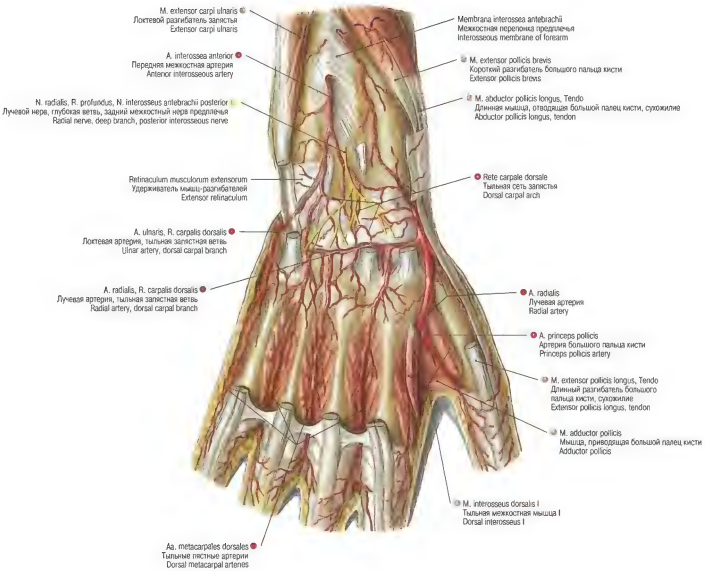

431
438
439

Рис. 440 Артерии и нервы тыла кисти. *Dorsum manus:* глубокий слой • Arteries and nerves of the dorsum of the hand, *Dorsum manus;* deep layer

Топографические образования кисти
Topographic spaces of the hand

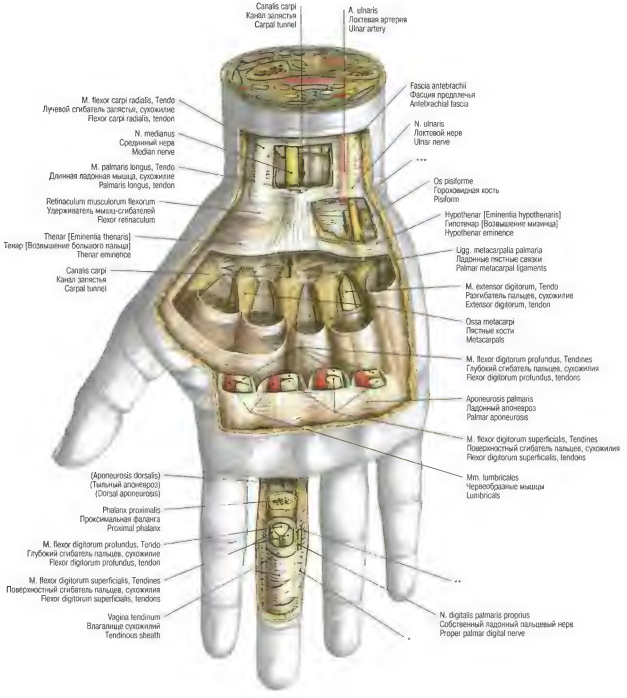

Рис. 441 Фасциальные ложа кисти • Fascial compartments of the hand

* Клинический термин: связка Грейсона. Clinical term: ligament of Grayson.
** Клинический термин: связка Кленланда. Clinical term: ligament of Cleland.
*** Клинический термин: локтевой канал [Гийонов канал], *Canalis ulnocarpalis*. Clinical term: ulnar canal [loge de Guyon], *Canalis ulnocarpalis*.

Кисть, сагиттальный срез
Hand, sagittal section

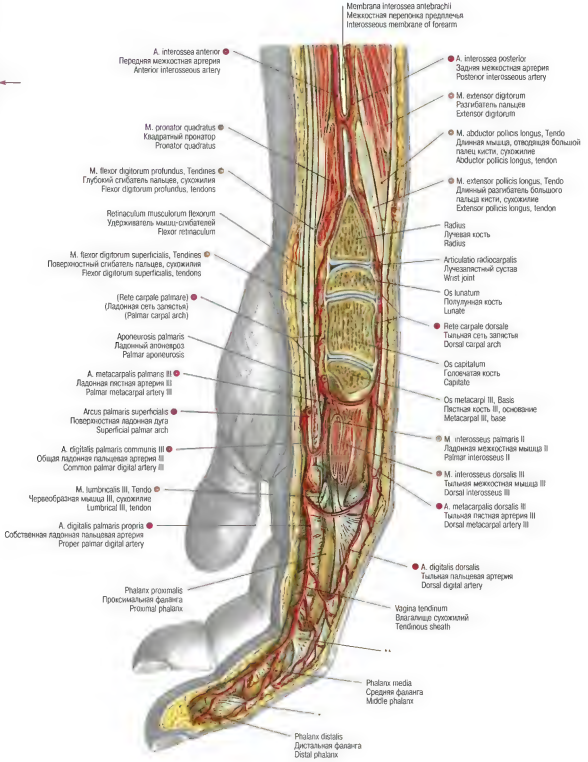

Рис. 442 Кисть, *Manus;* сагиттальный срез на уровне локтевой стороны среднего пальца • Hand, *Manus;* sagittal section at the level of the ulnar plane of the middle finger

* Клинический термин: связка Клеланда. Clinical term: ligament of Cleland.
** Клинический термин: связка Грейсона. Clinical term: ligament of Grayson.

Рис. 443 Точка инъекции для местной проводниковой анестезии среднего пальца • Point of injection for regional conduction anaesthesia at the middle finger

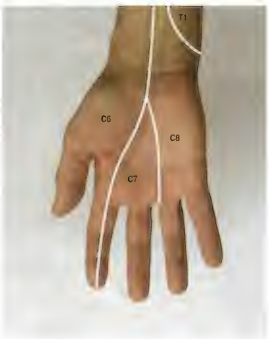

Рис. 444 Ладонь, *Palma*; зоны сегментарной кожной иннервации • Palm, *Palma*; segmental cutaneous innervation

Рис. 445 Тыл кисти, *Dorsum manus*; зоны сегментарной кожной иннервации • Dorsum of the hand, *Dorsum manus*; segmental cutaneous innervation

Плечо, поперечные срезы
Arm, transverse sections

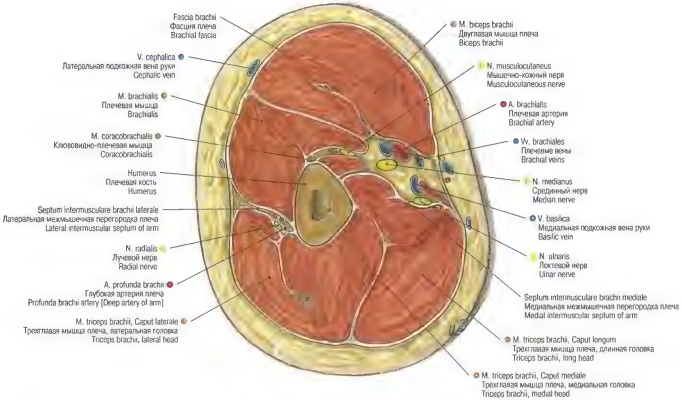

Рис. 446 Плечо, *Brachium*; поперечный срез • Arm, *Brachium*; transverse section

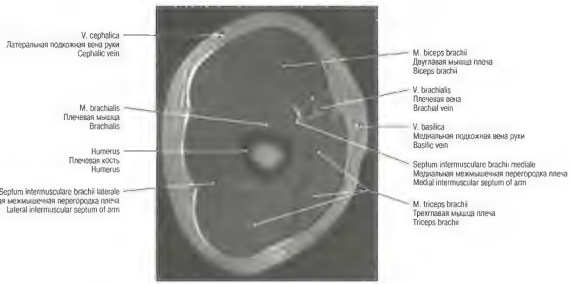

Рис. 447 Плечо, *Brachium*; магнитно-резонансная томограмма (МРТ): поперечное сечение плеча на уровне его середины; вид с дистальной стороны • Arm, *Brachium*; magnetic resonance tomographic image (MRI): cross-section at the level of the middle of the arm; distal view

Плечо, поперечные срезы
Arm, transverse sections

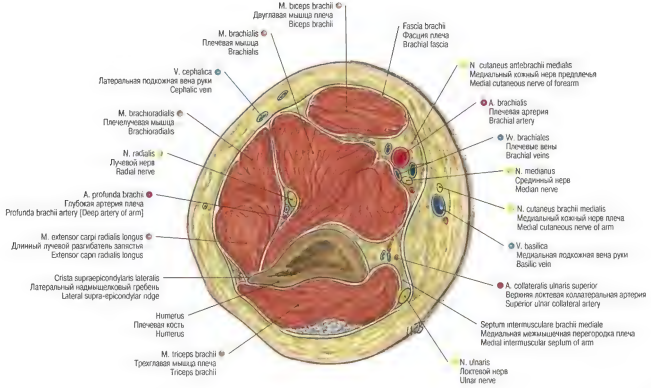

Рис. 448 Плечо, *Brachium*; поперечный срез нижней трети плеча • Arm, *Brachium*; transverse section through the lower third of the arm

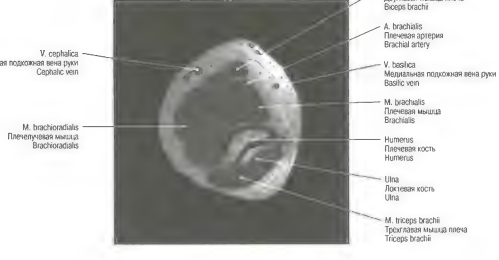

Рис. 449 Плечо, *Brachium*; магнитно-резонансная томограмма (МРТ); поперечное сечение плеча на уровне его нижней трети; вид с дистальной стороны • Arm, *Brachium*; magnetic resonance tomographic image (MRI); cross-section at the level of the lower third of the arm; distal view

Предплечье, поперечные срезы
Forearm, transverse sections

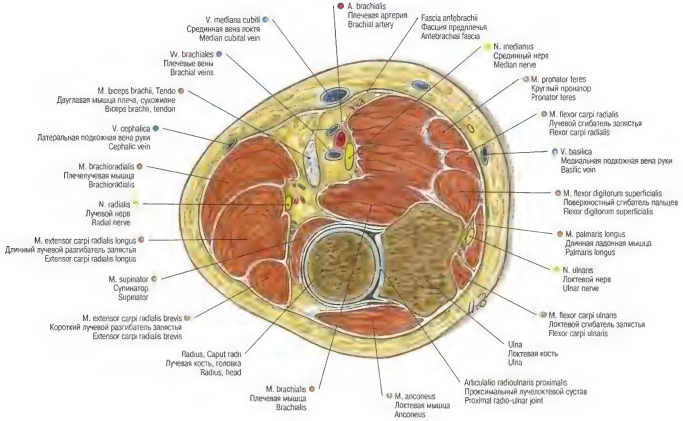

Рис. 450 Предплечье, *Antebrachium*; поперечный срез на уровне проксимального лучелоктевого сустава • Forearm, *Antebrachium*; transverse section at the level of the proximal radio-ulnar joint



Рис. 451 Предплечье, *Antebrachium*; магнитно-резонансная томограмма (МРТ); поперечное сечение на уровне локтевого сустава; вид с дистальной стороны • Forearm, *Antebrachium*; magnetic resonance tomographic image (MRI); cross-section at the level of the elbow joint; distal view

Предплечье, поперечные срезы
Forearm, transverse sections

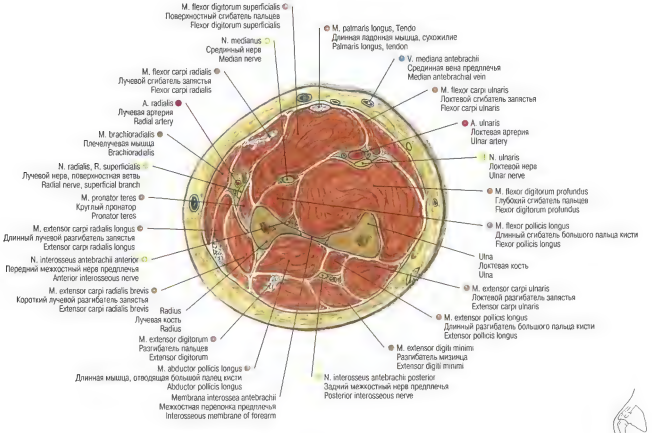

Рис. 452 Предплечье, *Antebrachium*; поперечный срез средней трети предплечья • Forearm, *Antebrachium*; transverse section through the middle third of the forearm

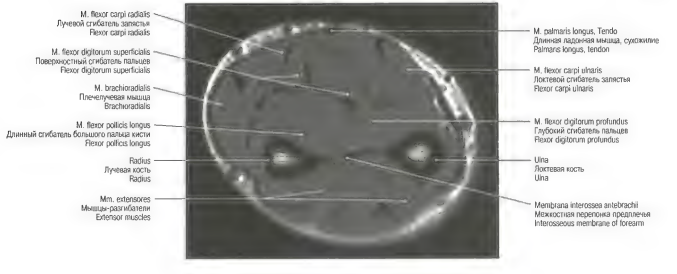

Рис. 453 Предплечье, *Antebrachium*; магнитно-резонансная томограмма (МРТ): поперечное сечение на уровне середины предплечья; вид с дистальной стороны • Forearm, *Antebrachium*; magnetic resonance tomographic image (MRI); cross-section at the level of the middle of the forearm; distal view

Предплечье и кисть, поперечные срезы
Forearm and hand, transverse sections

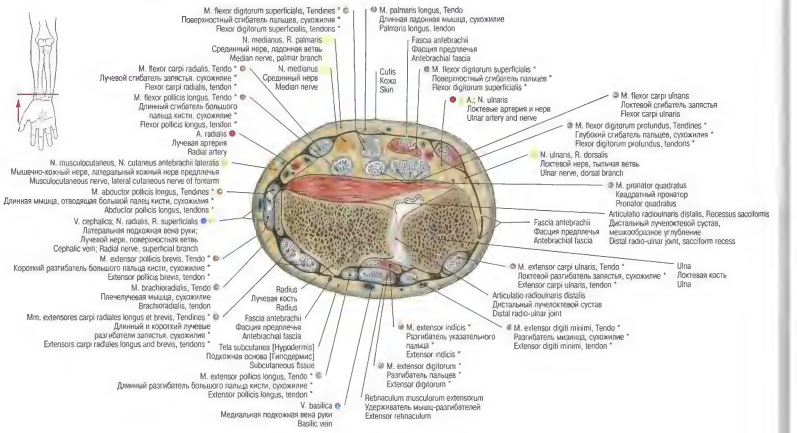

Рис. 454 Предплечье, *Antebrachium*; поперечный срез на уровне дистального лучелоктевого сустава. На этом уровне сухожилия мышц, отмеченные знаком (*), окружены влагалищами сухожилий, *Vaginae tendinum* • Forearm, *Antebrachium*; transverse section at the level of the distal radio-ulnar joint. At this level, the muscle tendons marked with (*) run within tendon sheaths, *Vaginae tendinum*

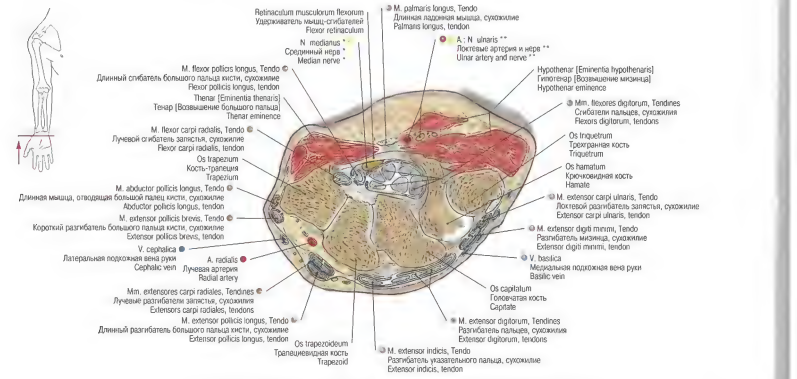

Рис. 455 Запястье, *Carpus*; поперечный срез на уровне крючка крючковидной кости, *Hamulus ossis hamati* • Wrist, *Carpus*; transverse section at the level of the hook of the hamate bone, *Hamulus ossis hamati*

* Канал запястья. Carpal tunnel.
** Локтевой канал [Гюнонов канал]. Ulnar canal [loge de Guyon].

Кисть, поперечные срезы
Hand, transverse sections

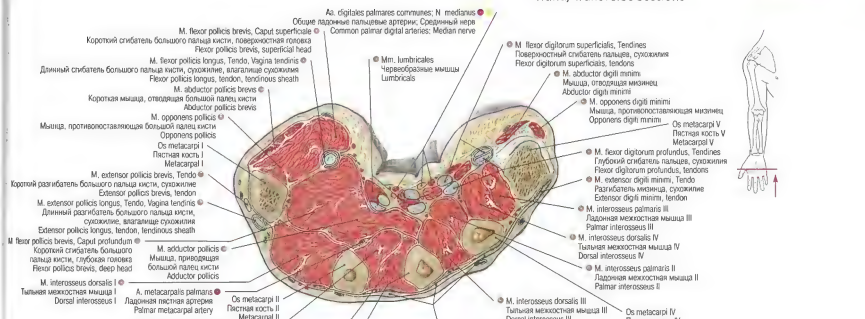

Рис. 456 Пясть. *Metacarpus*; поперечный срез на уровне верхней трети третьей пястной кости • Metacarpus, *Metacarpus*; transverse section at the level of the upper third of the third metacarpal bone

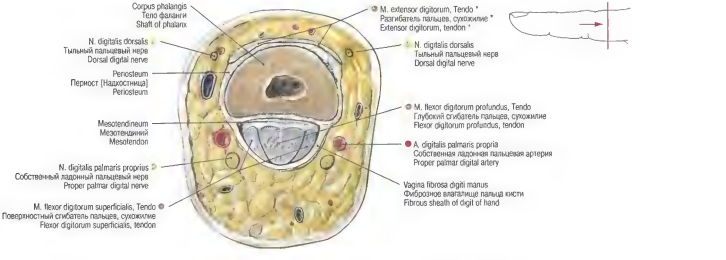

Рис. 457 Средний палец, *Digitus medius* [III]; поперечный срез через тело проксимальной фаланги • Middle finger, *Digitus medius* [III]; transverse section through the shaft of the proximal phalanx

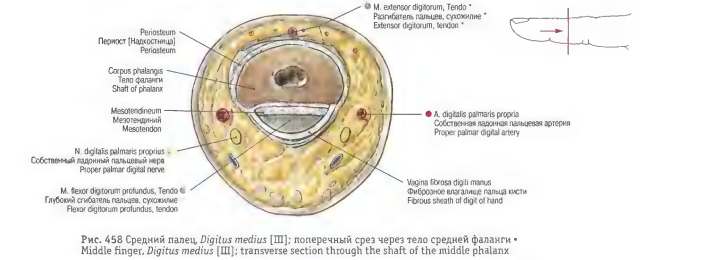

Рис. 458 Средний палец, *Digitus medius* [III]; поперечный срез через тело средней фаланги • Middle finger, *Digitus medius* [III]; transverse section through the shaft of the middle phalanx

* Это так называемый тыльный апоневроз, представляющий собой расширенное и уплощенное сухожилие разгибателя пальцев, в которое вплетаются и сухожилия межкостных и червеобразных мышц. So-called dorsal aponeurosis into which the branching tendon of the extensor digitorum muscle, as well as the tendons of the interosseous and lumbrical muscles radiate.

Артерии головы
Arteries of the head

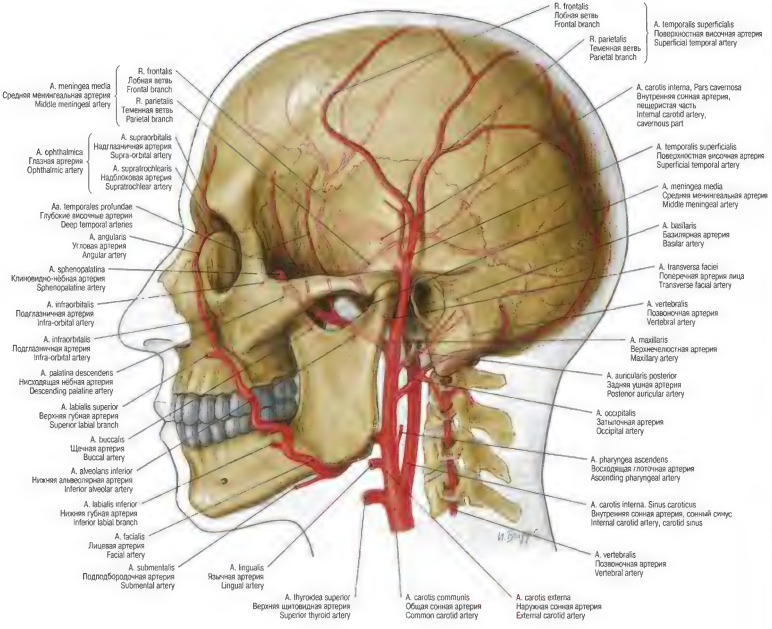

Рис. 459 Внечерепные артерии головы • External arteries of the head

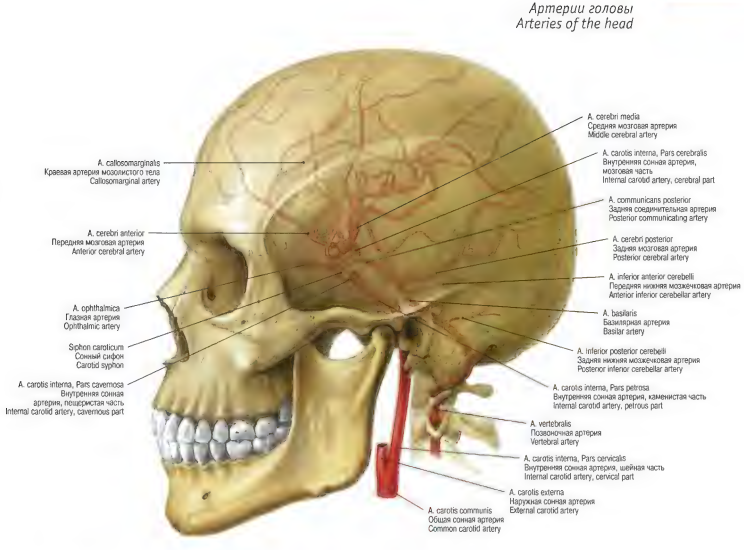

Рис. 460 Внутричерепные артерии головы • Internal arteries of the head

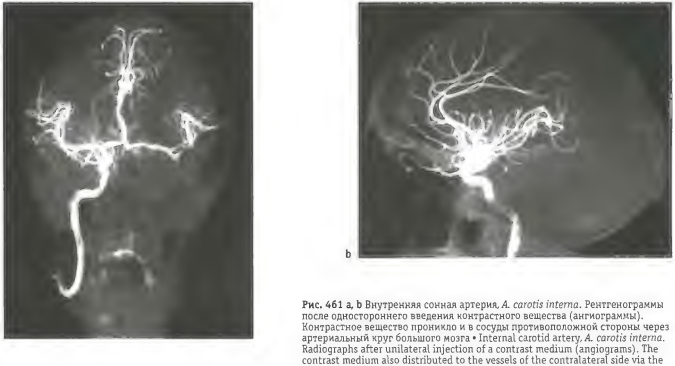

Рис. 461 a, b Внутренняя сонная артерия, *A. carotis interna*. Рентгенограммы после одностороннего введения контрастного вещества (ангиограммы). Контрастное вещество проникло и в сосуды противоположной стороны через артериальный круг большого мозга • Internal carotid artery, *A. carotis interna*. Radiographs after unilateral injection of a contrast medium (angiograms). The contrast medium also distributed to the vessels of the contralateral side via the arterial circle

a Переднезадняя рентгенограмма, цифровая субтракционная ангиография (ЦСА). AP-radiograph, digital subtraction angiography (DSA).

b Рентгенограмма в боковой проекции, цифровая субтракционная ангиография (ЦСА). Lateral radiograph, digital subtraction angiography (DSA).

Вены головы
Veins of the head

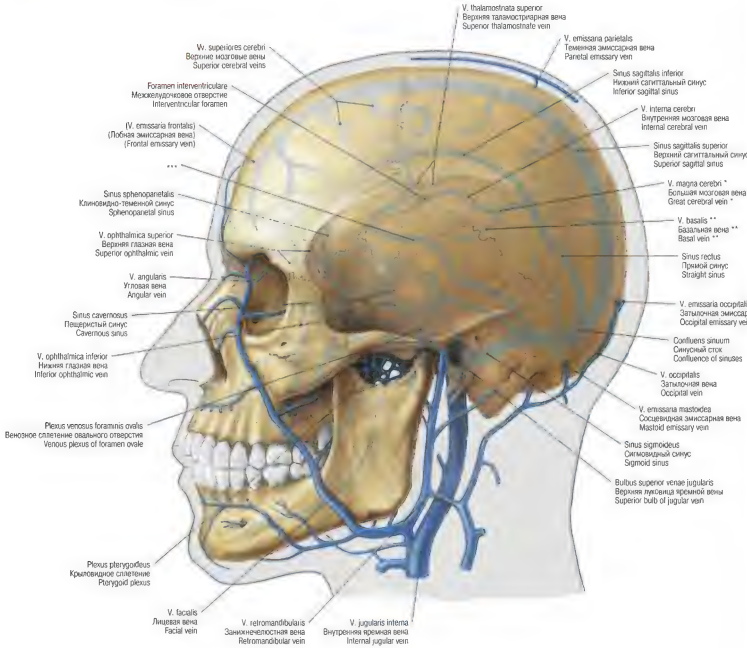

Рис. 462 Внутри- и внечерепные вены головы • Internal and external veins of the head

* Вена Галена. Vein of Galen.
** Вена Розенталя. Rosenthal's vein.
*** Вена Лаббе. Vein of Labbé.

Эмиссарные вены, *Vv. Emissariae*; локализация в костях черепа

Теменная эмиссарная вена, *V. emissaria parietalis* – Теменное отверстие, *Foramen parietale*
Сосцевидная эмиссарная вена, *V. emissaria mastoidea* – Сосцевидное отверстие, *Foramen mastoideum*
Затылочная эмиссарная вена, *V. emissaria occipitalis* – В области наружного затылочного выступа, *Protuberantia occipitalis externa*
Мыщелковая эмиссарная вена, *V. emissaria condylaris* – Мыщелковый канал, *Canalis condylaris*
Венозное сплетение канала подъязычного нерва, *Plexus venosus canalis nervi hypoglossi* – Канал подъязычного нерва, *Canalis nervi hypoglossi*
Венозное сплетение овального отверстия, *Plexus venosus foraminis ovalis* – Овальное отверстие, *Foramen ovale*
Венозное сплетение сонного канала, *Plexus venosus caroticus internus* – Сонный канал, *Canalis caroticus*

Emissary veins, *Vv. Emissariae*; passages through the skull

Parietal emissary vein, *V. emissaria parietalis* – Parietal foramen, *Foramen parietale*
Mastoid emissary vein, *V. emissaria mastoidea* – Mastoid foramen, *Foramen mastoideum*
Occipital emissary vein, *V. emissaria occipitalis* – Passage in the region of the external occipital protuberance, *Protuberantia occipitalis externa*
Condylar emissary vein, *V. emissaria condylaris* – Condylar canal, *Canalis condylaris*
Venous plexus of hypoglossal canal, *Plexus venosus canalis nervi hypoglossi* – Hypoglossal canal, *Canalis nervi hypoglossi*
Venous plexus of foramen ovale, *Plexus venosus foraminis ovalis* – Foramen ovale, *Foramen ovale*
Internal carotid venous plexus, *Plexus venosus caroticus internus* – Carotid canal, *Canalis caroticus*

Вены головы
Veins of the head

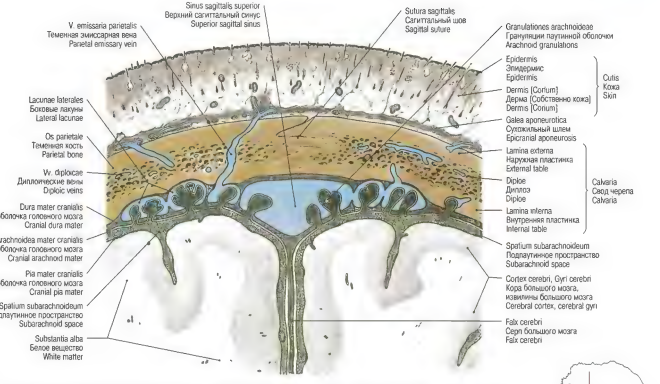

Рис. 463 Свод черепа, *Calvaria*, мозговые оболочки, *Meninges*, и венозные синусы твердой мозговой оболочки, *Sinus durae matris*. У взрослого спинномозговая жидкость реабсорбируется преимущественно в венозное русло посредством грануляций паутинной оболочки. Кроме того, реабсорбция частично осуществляется в лимфатические щели небольших сосудов мягкой оболочки головного мозга и по ходу периневральных пространств черепных и спинномозговых нервов* • Calvaria, *Calvaria*, meninges, *Meninges*, and dural venous sinuses, *Sinus durae matris*. In the adult, the cerebrospinal fluid is mainly reabsorbed into the venous system through the arachnoid granulations. Additionally, reabsorption occurs through the lymphatic sheaths of small vessels of the cranial pia mater and through the perineural sheaths of the cranial and the spinal nerves*

* Вопрос о путях оттока спинномозговой жидкости, их возможных соотношениях и динамике в онтогенезе человека остается одним из наименее ясных, несмотря на интенсивные исследования в этой области. — *Прим. научн. ред. перевода*. Remark of the russian editor: The pathways of the cerebrospinal fluid resorption, their possible interrelations in ontogenic dynamics remain to be one of the most unclear problems in spite of the intensive researches in this field.

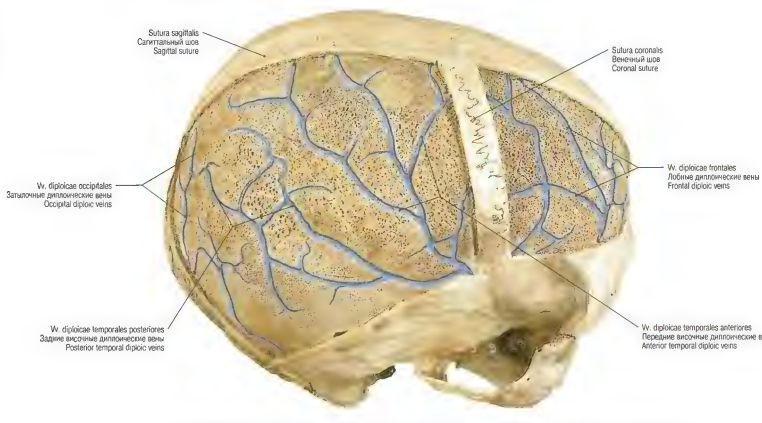

Рис. 464 Диплоические каналы и диплоические вены свода черепа, *Canales diploici et Vv. diploicae*; наружная пластинка компактного костного вещества удалена • Diploic canals and diploic veins of the calvaria, *Canales diploici et Vv. diploicae*; the external table of the compact bone has been removed from the calvaria

Венозные синусы твердой оболочки головного мозга
Dural venous sinuses

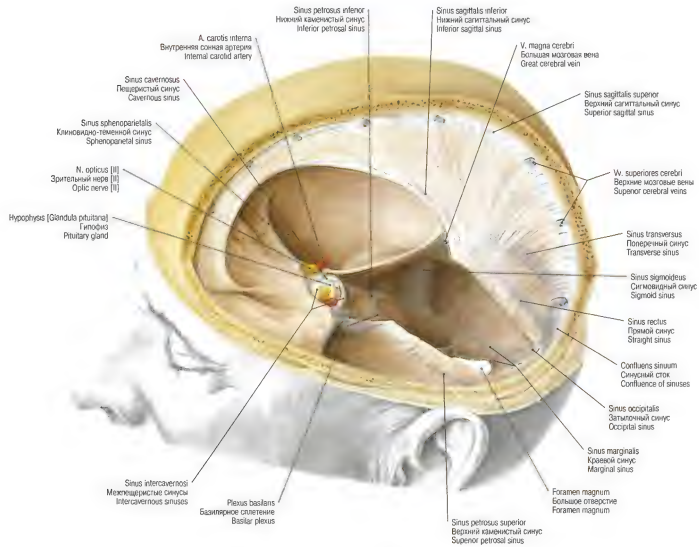

Рис. 465 Твердая оболочка головного мозга и ее венозные синусы, *Dura mater cranialis et Sinus durae matris*, после частичного удаления намета мозжечка • Cranial dura mater and dural venous sinuses, *Dura mater cranialis et Sinus durae matris*, after partial removal of the tentorium cerebelli

Твердая оболочка головного мозга, *Dura mater cranialis*

Твердая оболочка головного мозга полностью выстилает полость черепа, плотно срастаясь с костными поверхностями. Расположенный в сагиттальной плоскости серп большого мозга, по форме оправдывающий свое название, вдается в полость черепа и простирается от петушиного гребня до намета мозжечка, который перекрывает заднюю черепную ямку, прикрепляясь вдоль поперечных синусов и к верхним краям пирамид височных костей. Свободные внутренние края намета ограничивают его вырезку, они окружают средний мозг и, суживаясь, переходят на передние и задние наклоненные отростки. Серп большого мозга и намет мозжечка разделяют полость черепа на три не полностью изолированных пространства, содержащие полушария большого мозга и мозжечок.

Cranial dura mater, *Dura mater cranialis*

The cranial dura mater lines the cranial cavity completely and tightly adheres to the skull bone. The cerebral falx protrudes in the sagittal plane in a sickle-like shape and stretches from the crista galli to the ridge of the tentorium cerebelli, which, in turn, overstretches the posterior cranial fossa and is attached along the transverse sinuses and the pyramidal edges. The margins of the tentorial notch envelop the midbrain and taper off into the anterior and posterior clinoid process. The cerebral falx and the tentorium cerebelli divide the cranial cavity into three spaces that are incompletely separated from one another, containing the two cerebral hemispheres and the cerebellum.

Венозные синусы твердой оболочки головного мозга
Dural venous sinuses

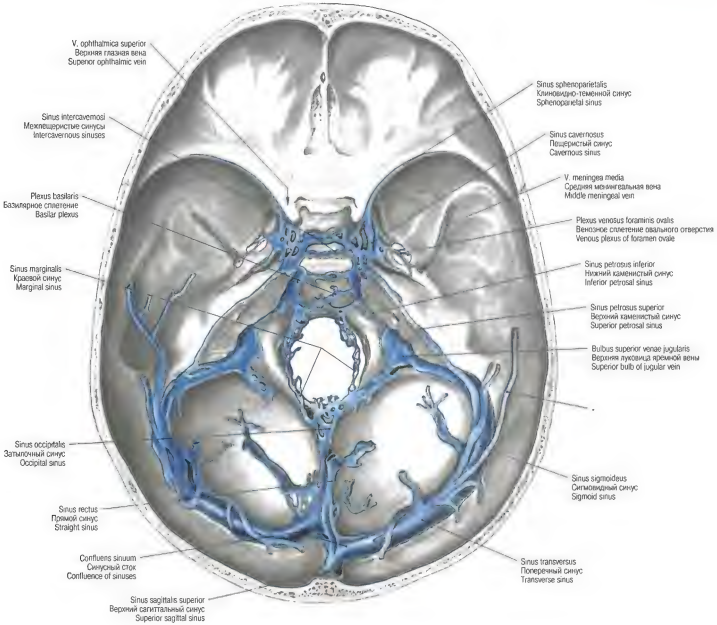

Рис. 466 Венозные синусы твердой мозговой оболочки, *Sinus durae matris,* коррозионный препарат. Синусы лишены клапанов и отличаются ригидностью стенок • Dural venous sinuses, *Sinus durae matris,* corrosion cast. The sinuses contain no valves and feature rigid walls

* Вена Лаббé, подключающаяся к поверхностным средним мозговым венам. Vein of Labbe to the superficial middle cerebral veins.

Венозные синусы твердой мозговой оболочки, *Sinus durae matris*

Венозные синусы твердой мозговой оболочки представляют собой бесклапанные венозные каналы с ригидными стенками, отводящие венозную кровь от мозга посредством поверхностных и глубоких мозговых вен. Основная масса крови выводится из полости черепа через сигмовидные синусы и внутренние яремные вены. Кроме того, существует система также бесклапанных венозных коммуникаций между внутри- и внечерепными венозными руслами, формируемая верхними глазными и крайне вариабельными эмиссариями венами. Центральное положение занимают два пещеристых синуса, локализующиеся справа и слева от турецкого седла. Они сообщаются друг с другом посредством межпещеристых синусов и обладают прямыми или непрямыми связями с большинством других синусов, венами глазниц и подвисочных ямок.

Dural venous sinuses, *Sinus durae matris*

The dural venous sinuses are rigid venous channels without valves draining the venous blood from the brain via so-called bridging veins. The main drainage from within the skull occurs via the sigmoid sinuses into the internal jugular veins. Additionally, the superior ophthalmic veins and the highly variable emissary veins form a series of smaller, likewise valveless, venous connections between the intra- and extracranial regions. The two cavernous sinuses assume a central position by being situated in the middle cranial fossa to the right and the left of the sella turcica. They communicate with each other through the intercavernous sinuses and either directly or indirectly with most other sinuses and with the veins of the orbits and the infratemporal fossae.

Наружное основание черепа
External surface of the cranial base

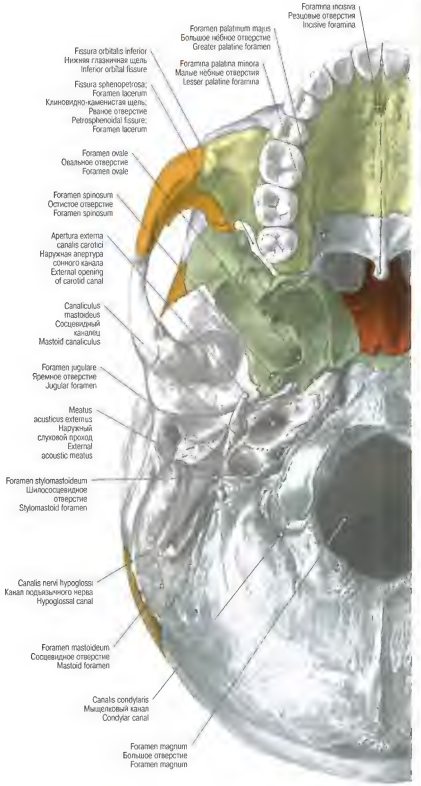

Содержимое отверстий наружного основания черепа.
Contents of the foramina of the external surface of the cranial base

Foramina incisiva
N. nasopalatinus (N. maxillaris [V_2])

Foramen palatinum majus
N. palatinus major (N. maxillaris [V_2])
A. palatina major (A. palatina descendens)

Foramina palatina minora
Nn. palatini minores (N. maxillaris [V_2])
Aa. palatinae minores (A. palatina descendens)

Fissura orbitalis inferior
A. infraorbitalis (A. maxillaris)
V. ophthalmica inferior
N. infraorbitalis (N. maxillaris [V_2])
N. zygomaticus (N. maxillaris [V_2])

Foramen rotundum (см. рис. 91, 93)
N. maxillaris [V_2]

Foramen ovale
N. mandibularis [V_3]
Plexus venosus foraminis ovalis

Foramen spinosum
R. meningeus (N. mandibularis [V_3])
A. meningea media (A. maxillaris)

Fissura sphenopetrosa et Foramen lacerum
N. petrosus minor (N. glossopharyngeus [IX])
N. petrosus major (N. facialis [VII])
N. petrosus profundus (Plexus caroticus internus)

Apertura externa canalis carotici → Canalis caroticus
A. carotis interna, Pars petrosa
Plexus venosus caroticus internus
Plexus caroticus internus (Truncus sympathicus, Ganglion cervicale superius)

Foramen stylomastoideum
N. facialis [VII]

Foramen jugulare
Pars anterior:
Sinus petrosus inferior
N. glossopharyngeus [IX]
Pars posterior:
A. meningea posterior (A. pharyngea ascendens)
Sinus sigmoideus (Bulbus superior venae jugularis)
N. vagus [X]
R. meningeus (N. vagus [X])
N. accessorius [XI]

Canaliculus mastoideus
R. auricularis nervi vagi (N. vagus [X])

Canalis nervi hypoglossi
N. hypoglossus [XII]
Plexus venosus canalis nervi hypoglossi

Canalis condylaris
V. emissaria condylaris

Foramen magnum
Meninges
Plexus venosus vertebralis internus (Sinus marginalis)
Aa. vertebrales (Aa. subclaviae)
A. spinalis anterior (Aa. vertebrales)
Medulla oblongata/Medulla spinalis
Radix spinalis (N. accessorius [XI])

Maxilla
Верхняя челюсть
Maxilla

Os frontale
Лобная кость
Frontal bone

Vomer
Сошник
Vomer

Os sphenoidale
Клиновидная кость
Sphenoid

Os temporale
Височная кость
Temporal bone

Os parietale
Теменная кость
Parietal bone

Os palatinum
Нёбная кость
Palatine bone

Os zygomaticum
Скуловая кость
Zygomatic bone

Os occipitale
Затылочная кость
Occipital bone

Рис. 467 Наружное основание черепа, *Basis cranii externa*, и его отверстия •
External surface of the cranial base, *Basis cranii externa*, and foramina

Внутреннее основание черепа
Internal surface of the cranial base

Содержимое отверстий внутреннего основания черепа. Contents of the foramina of the internal surface of the cranial base

Lamina cribrosa
Nn. olfactorii [I]
A. ethmoidalis anterior (A. ophthalmica)

Canalis opticus
N. opticus [II]
A. ophthalmica (A. carotis interna)
Meninges; Vaginae nervi optici

Fissura orbitalis superior
Pars medialis:
N. nasociliaris (N. ophthalmicus [V_1])
N. oculomotorius [III]
N. abducens [VI]
Pars lateralis:
N. trochlearis [IV]
Truncus communis:
– N. frontalis (N. ophthalmicus [V_1])
– N. lacrimalis (N. ophthalmicus [V_1])
R. orbitalis (A. meningea media)
V. ophthalmica superior

Foramen rotundum
N. maxillaris [V_2]

Foramen ovale
N. mandibularis [V_3]
Plexus venosus foraminis ovalis

Foramen spinosum
R. meningeus (N. mandibularis [V_3])
A. meningea media (A. maxillaris)

Fissura sphenopetrosa et Foramen lacerum
N. petrosus minor (N. glossopharyngeus [IX])
N. petrosus major (N. facialis [VII])
N. petrosus profundus (Plexus caroticus internus)

Apertura interna canalis carotici → Canalis caroticus
A. carotis interna, Pars petrosa
Plexus venosus caroticus internus
Plexus caroticus internus (Truncus sympathicus, Ganglion cervicale superius)

Porus → Meatus acusticus internus
N. facialis [VII]
N. vestibulocochlearis [VIII]
A. labyrinthi (A. basilaris)
Vv. labyrinthi

Foramen jugulare
Pars anterior:
Sinus petrosus inferior
N. glossopharyngeus [IX]
Pars posterior:
A. meningea posterior (A. pharyngea ascendens)
Sinus sigmoideus (Bulbus superior venae jugularis)
N. vagus [X]
N. accessorius [XI]
R. meningeus (N. vagus [X])

Canalis nervi hypoglossi
N. hypoglossus [XII]
Plexus venosus canalis nervi hypoglossi

Canalis condylaris
V. emissaria condylaris

Foramen magnum
Meninges
Plexus venosus vertebralis internus (Sinus marginalis)
Aa. vertebrales (Aa. subclaviae)
A. spinalis anterior (Aa. vertebrales)
Medulla oblongata/Medulla spinalis
Radix spinalis (N. accessorius [XI])

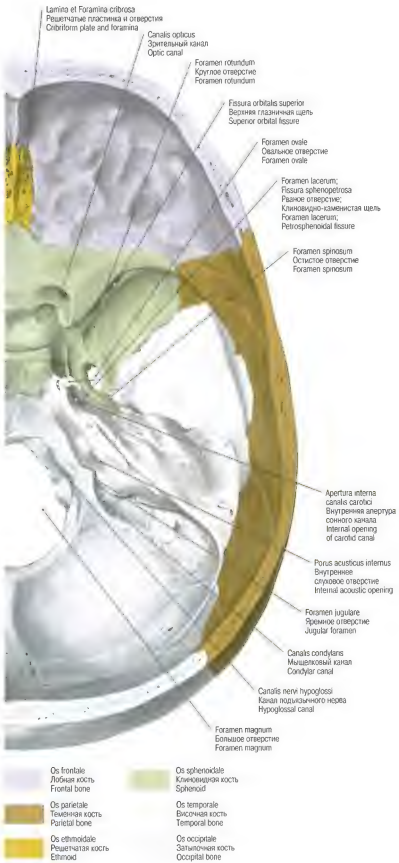

Рис. 468 Внутреннее основание черепа, *Basis cranii interna*, и его отверстия • Internal surface of the cranial base, *Basis cranii interna*, and foramina

Черепные нервы, обзор
Cranial nerves, overview

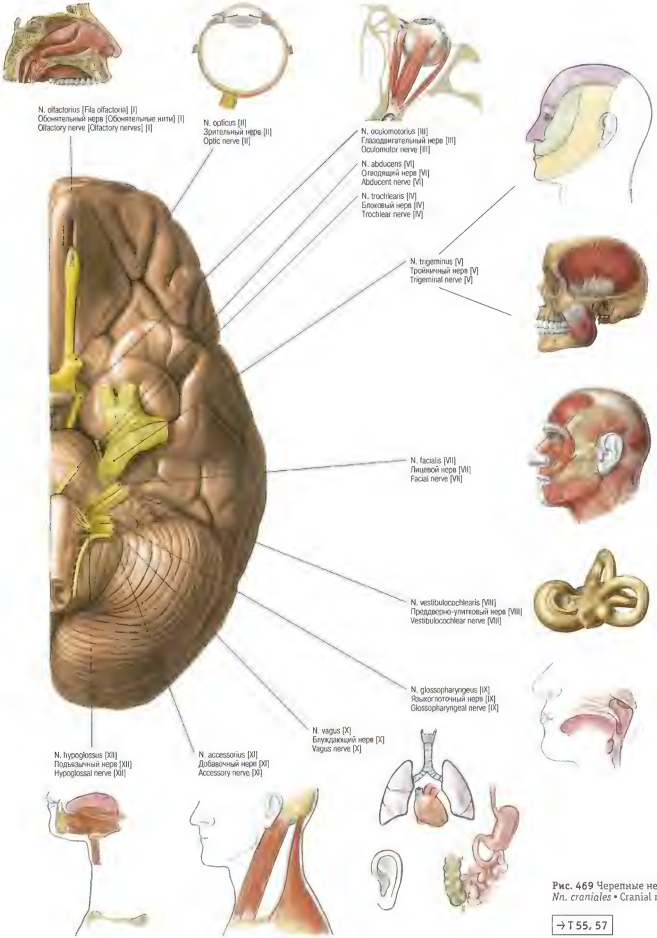

Рис. 469 Черепные нервы • *Nn. craniales* • Cranial nerves

→ T 55, 57

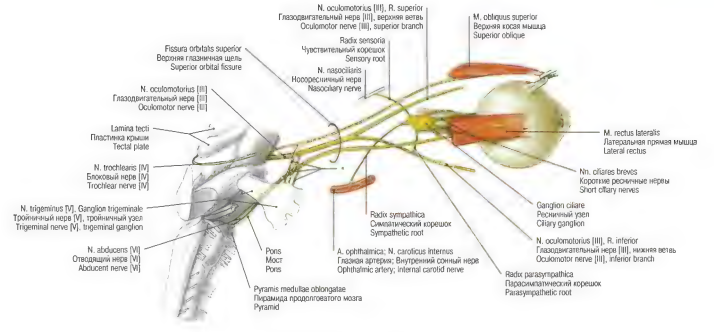

Рис. 470 Глазодвигательный нерв, *N. oculomotorius* [III], блоковый нерв, *N. trochlearis* [IV], и отводящий нерв, *N. abducens* [VI]; вид справа • Oculomotor nerve, *N. oculomotorius* [III], trochlear nerve, *N. trochlearis* [IV], and abducent nerve, *N. abducens* [VI]; viewed from the right

→ T 57 c, d, f

* Связи с тройничным узлом. Connections to the trigeminal ganglion.

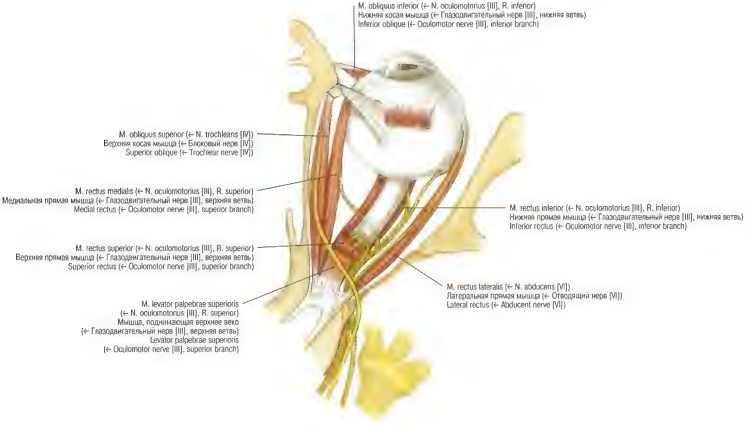

Рис. 471 Иннервация наружных мышц глазного яблока; вид сверху • Innervation of the extra-ocular muscles; superior view

Черепные нервы
Cranial nerves

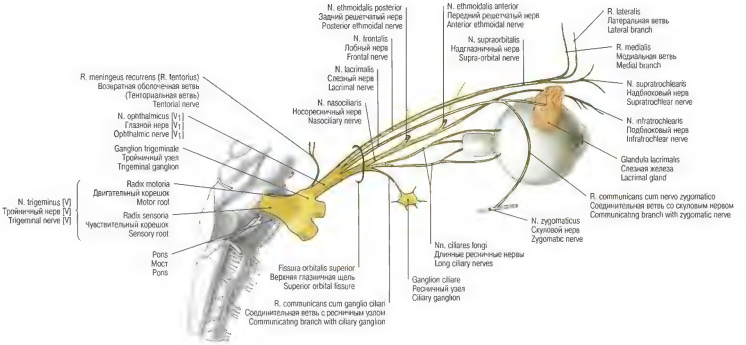

→T57e

Рис. 472 Глазной нерв, *N. ophthalmicus* [V1]; вид справа •
Ophthalmic nerve, *N. ophthalmicus* [V1]; viewed from the right

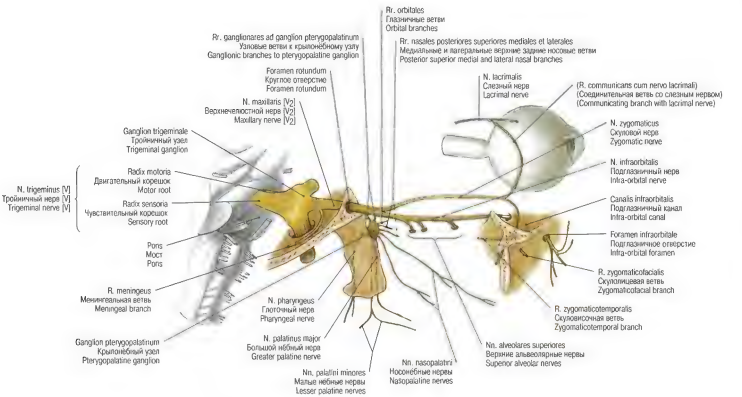

→T57e

Рис. 473 Верхнечелюстной нерв, *N. maxillaris* [V2]; вид справа •
Maxillary nerve, *N. maxillaris* [V2]; viewed from the right

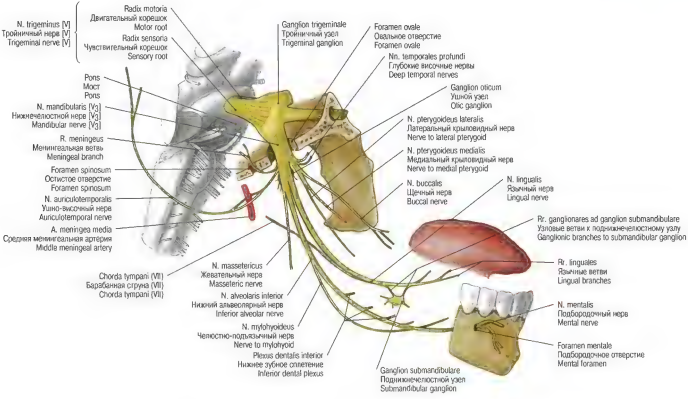

Рис. 474 Нижнечелюстной нерв, *N. mandibularis* [V3]; вид справа • Mandibular nerve, *N. mandibularis* [V3]; viewed from the right

→T57e

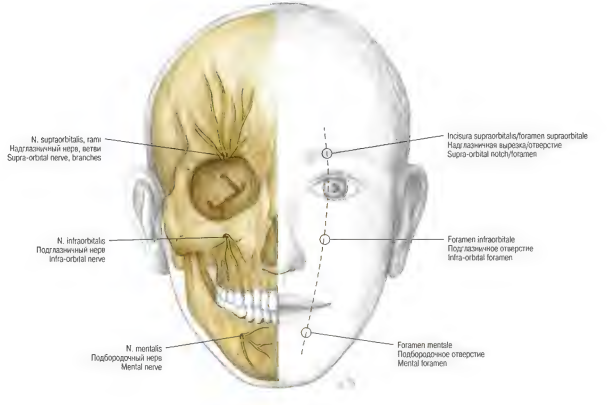

Рис. 475 Точки выхода кожных ветвей тройничного нерва, *N. trigeminus* [V] • Exit points of the cutaneous branches of the trigeminal nerve, *N. trigeminus* [V]

Черепные нервы
Cranial nerves

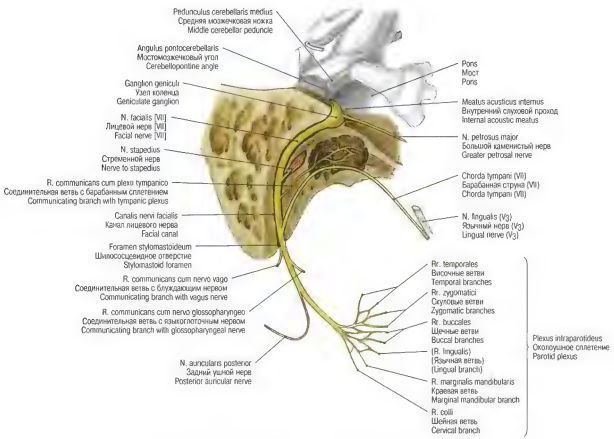

→ T 57 g

Рис. 476 Лицевой нерв, *N. facialis* [VII], вскрыты канал нерва и барабанная полость; вид справа • Facial nerve, *N. facialis* [VII], the facial canal and the tympanic cavity have been opened; viewed from the right

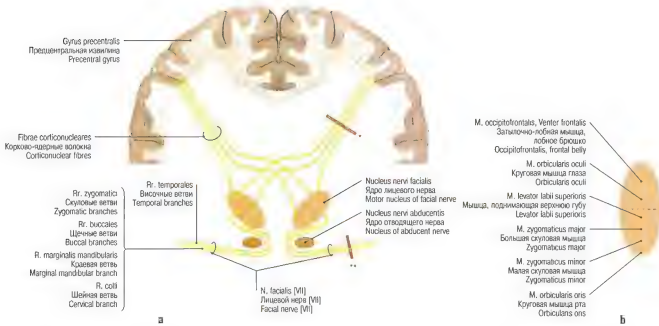

Рис. 477 a, b Нейрональная организация двигательной порции лицевого нерва, *N. facialis* [VII] • Neuronal structure of the motor part of the facial nerve, *N. facialis* [VII]

a Обзор. Overview.

b Представительство мышц лица в двигательном ядре лицевого нерва. Части этого ядра, иннервирующие верхние лицевые мышцы, контролируются обоими полушариями, тогда как его отделы, иннервирующие нижние лицевые мышцы, связаны с полушарием противоположной стороны. Вследствие этого больные с центральным параличом (*) сохраняют способность вполне эффективно поднять брови, зажмурить глаза. Вместе с тем у больных с периферическим параличом (**) оказываются парализованными все мышцы лица. Representation of the facial muscles in the motor nucleus of the facial nerve. Though the nuclei of the upper facial muscles receive innervations from both hemispheres, those of the lower facial muscles are only innervated from the contralateral side. Therefore, patients with central palsy (*) are still able to frown the brow and to close the eyelids just sufficiently. However, in patients with peripheral palsy (**) all facial muscles are paralysed.

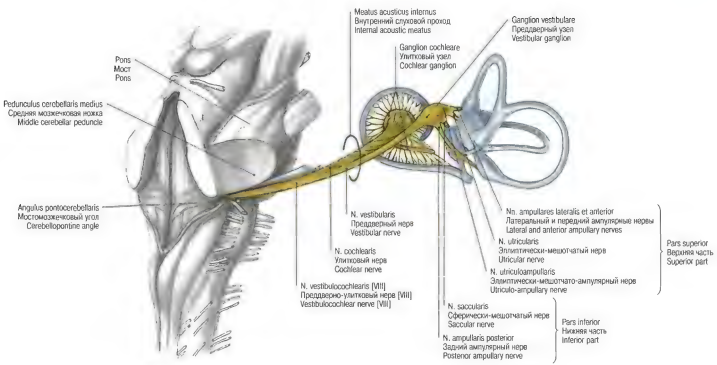

Рис. 478 Преддверно-улитковый нерв, *N. vestibulocochlearis* [VIII], перепончатый лабиринт значительно увеличен; вид справа сзади • Vestibulocochlear nerve, *N. vestibulocochlearis* [VIII], the membranous labyrinth is greatly enlarged; posterior view from the right

→ T 57 h

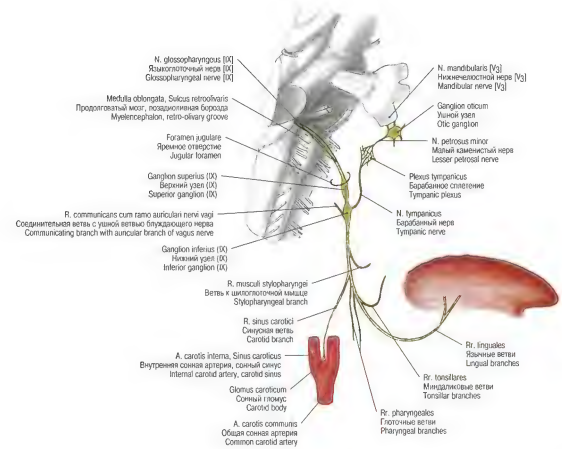

Рис. 479 Языкоглоточный нерв, *N. glossopharyngeus* [IX]; вид справа • Glossopharyngeal nerve, *N. glossopharyngeus* [IX]; viewed from the right

→ T 57 i

Черепные нервы
Cranial nerves

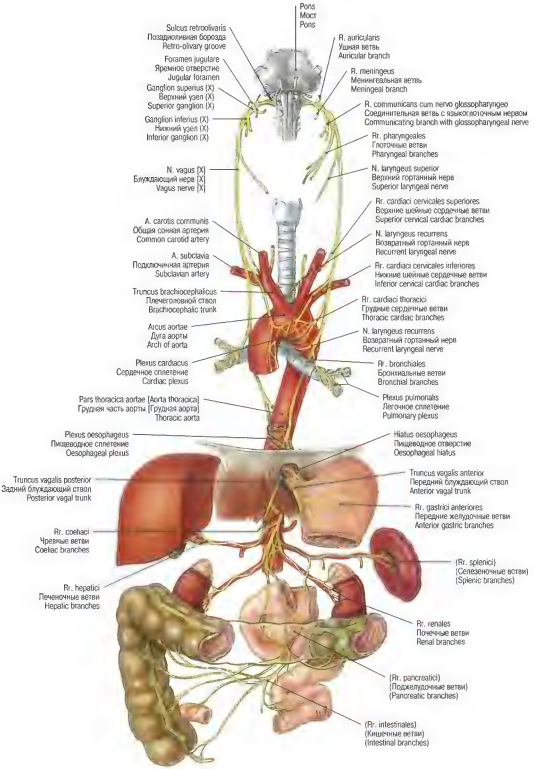

→ T 57j

Рис. 480 Блуждающий нерв, *N. vagus* [X], правый и левый нервы; полусхематично; вид спереди • Vagus nerve, *N. vagus* [X], both nerves; semi-schematic; anterior view

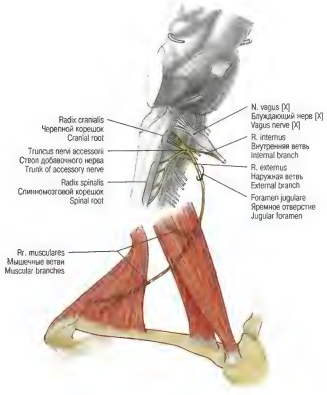

Рис. 481 Добавочный нерв, *N. accessorius* [XI]; вид справа • Accessory nerve, *N. accessorius* [XI]; viewed from the right

→T57k

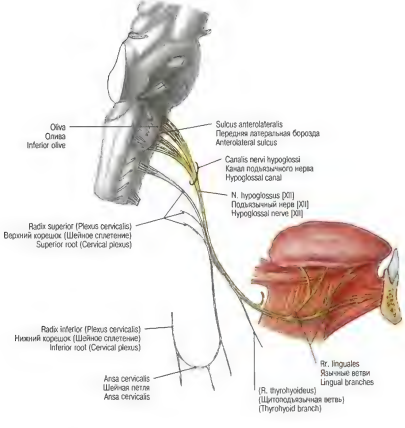

Рис. 482 Подъязычный нерв, *N. hypoglossus* [XII]; вид справа • Hypoglossal nerve, *N. hypoglossus* [XII]; viewed from the right

→T57l

Черепные нервы
Cranial nerves

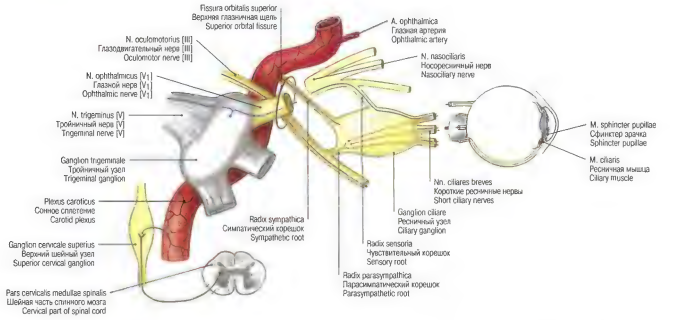

Рис. 483 Ресничный узел, *Ganglion ciliare;* обзор •
Ciliary ganglion, *Ganglion ciliare;* overview

Ядерный центр. Nuclear region
Добавочное ядро глазодвигательного нерва. *Nucleus accessorius nervi oculomotorii.* Accessory nucleus of oculomotor nerve

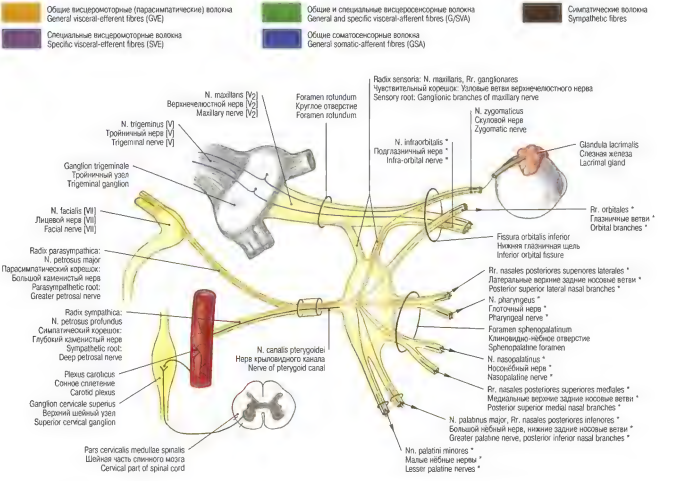

Рис. 484 Крылонёбный узел, *Ganglion pterygopalatinum;* обзор •
Pterygopalatine ganglion, *Ganglion pterygopalatinum;* overview

* Иннервация желез слизистых полости носа и нёба. Innervation of the glands of the nose and the palate.

Ядерный центр. Nuclear region
Верхнее слюноотделительное ядро. *Nucleus salivatorius superior.* Superior salivatory nucleus

Черепные нервы
Cranial nerves

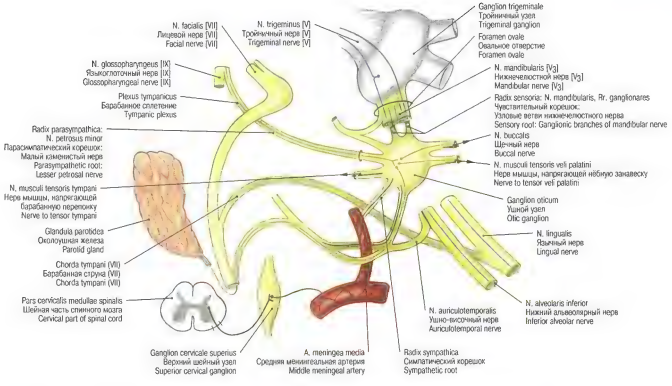

Рис. 485 Ушной узел, *Ganglion oticum*; обзор •
Otic ganglion, *Ganglion oticum;* overview

Ядерный центр. Nuclear region
Нижнее слюноотделительное ядро. *Nucleus salivatorius inferior.*
Inferior salivatory nucleus

Общие висцеромоторные (парасимпатические) волокна
General visceral-efferent fibres (GVE)

Общие и специальные висцеросенсорные волокна
General and specific visceral-afferent fibres (G_1SVA)

Симпатические волокна
Sympathetic fibres

Специальные висцеромоторные волокна
Specific visceral-efferent fibres (SVE)

Общие соматосенсорные волокна
General somatic-afferent fibres (GSA)

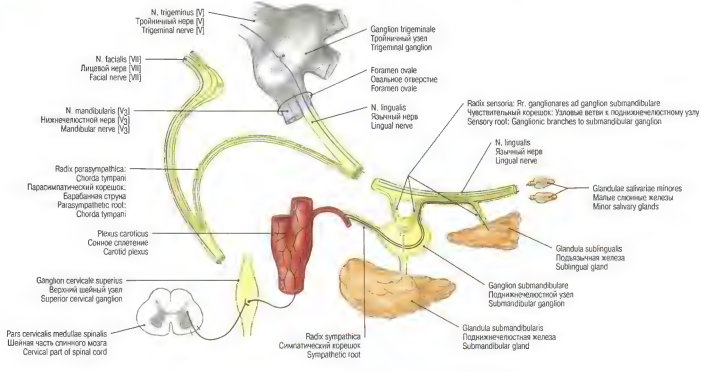

Рис. 486 Подчелюстной узел, *Ganglion submandibulare;* обзор •
Submandibular ganglion, *Ganglion submandibulare;* overview

Ядерный центр. Nuclear region
Верхнее слюноотделительное ядро. *Nucleus salivatorius superior.*
Superior salivatory nucleus

Черепные нервы, топография
Cranial nerves, topography

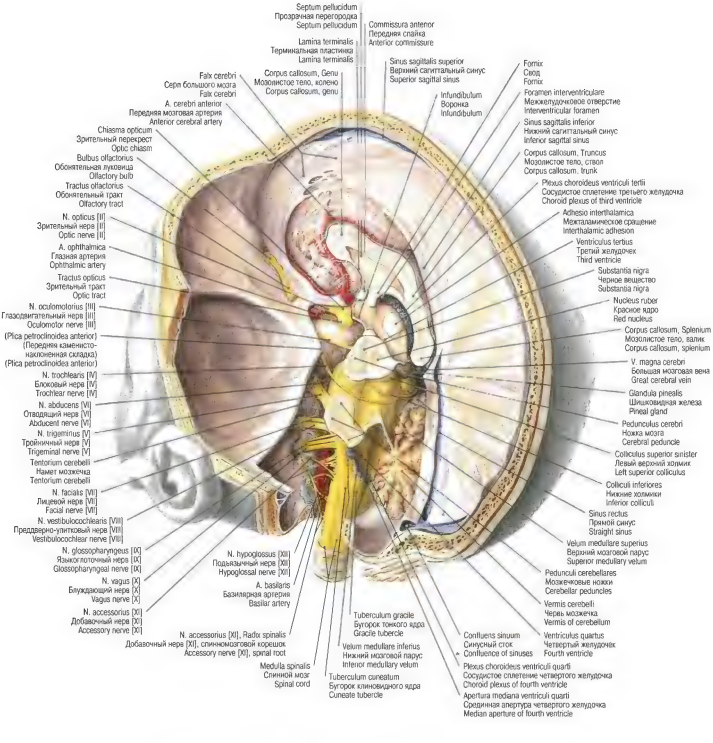

Рис. 487 Ход черепных нервов, *Nn. craniales*, в подпаутинном пространстве; удалены левые полушария большого мозга и мозжечка с наметом мозжечка • Course of the cranial nerves, *Nn. craniales*, in the subarachnoid space; the left hemispheres of the cerebrum and the cerebellum as well as the tentorium cerebelli have been removed

Черепные нервы, топография
Cranial nerves, topography

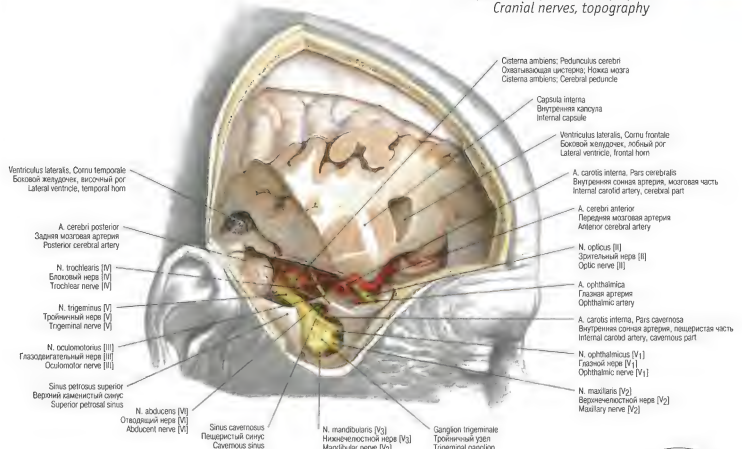

Рис. 488 Ход черепных нервов, *Nn. craniales*, в средней черепной ямке, *Fossa crania media* • Course of the cranial nerves, *Nn. craniales*, in the middle cranial fossa, *Fossa crania media*

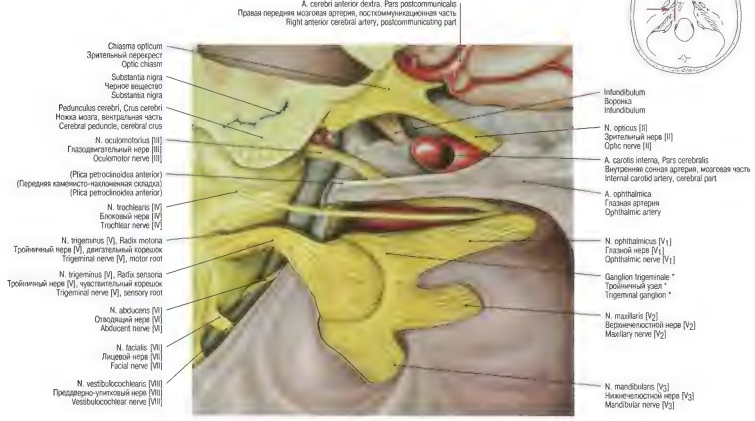

Рис. 489 Артерии и нервы области турецкого седла, *Sella turcica*, и пещеристого синуса, *Sinus cavernosus* • Arteries and nerves in the region of the sella turcica, *Sella turcica*, and the cavernous sinus, *Sinus cavernosus*

* Клинический термин: гассеров узел. Clinical term: Gasserian ganglion [Gasser].

Сосуды и нервы основания черепа
Vessels and nerves of the cranial base

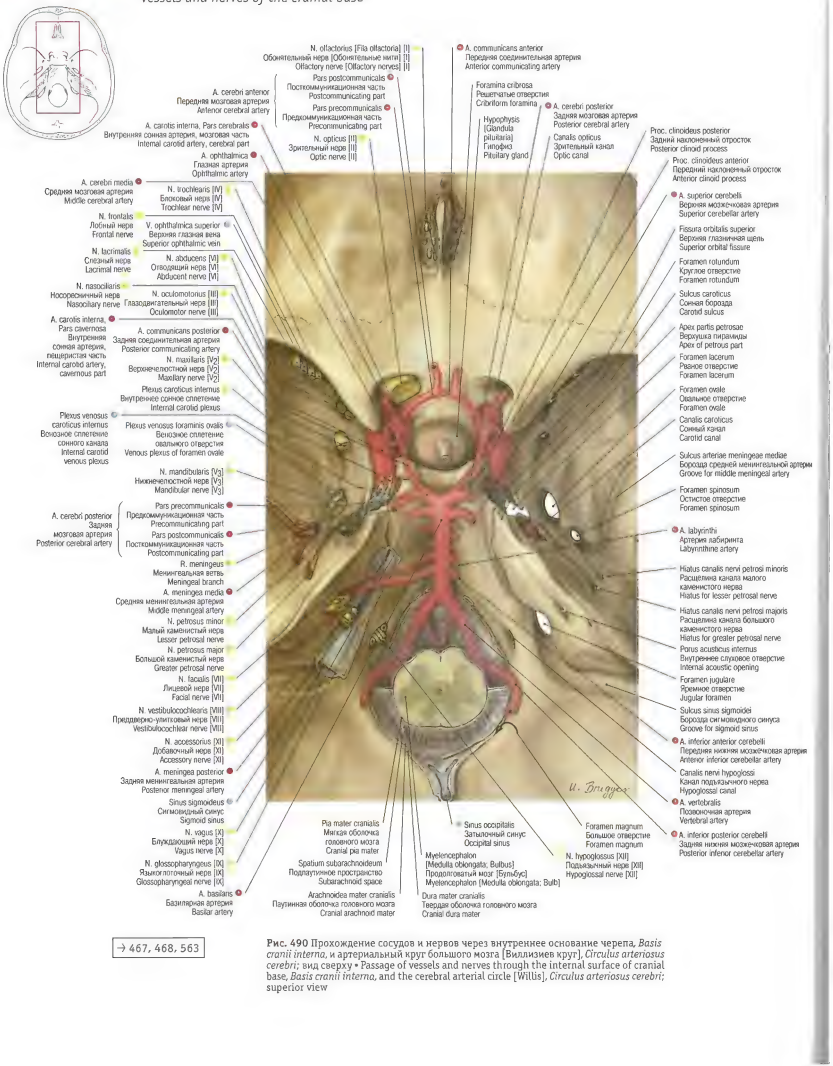

→ 467, 468, 563

Рис. 490 Прохождение сосудов и нервов через внутреннее основание черепа, *Basis cranii interna*, и артериальный круг большого мозга [Виллизиев круг], *Circulus arteriosus cerebri*; вид сверху • Passage of vessels and nerves through the internal surface of cranial base, *Basis cranii interna*, and the cerebral arterial circle [Willis], *Circulus arteriosus cerebri*; superior view

Пещеристый синус и гипофиз
Cavernous sinus and pituitary gland

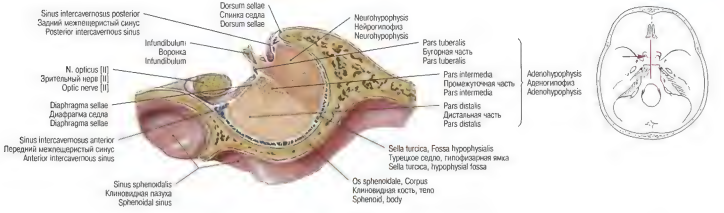

Рис. 491 Гипофиз • *Hypophysis [Glandula pituitaria]* • Pituitary gland

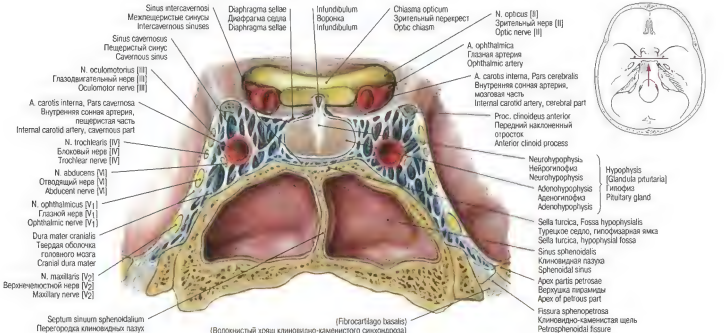

Рис. 492 Гипофиз и пещеристый синус • *Hypophysis [Glandula pituitaria] et Sinus cavernosus* • Pituitary gland and cavernous sinus

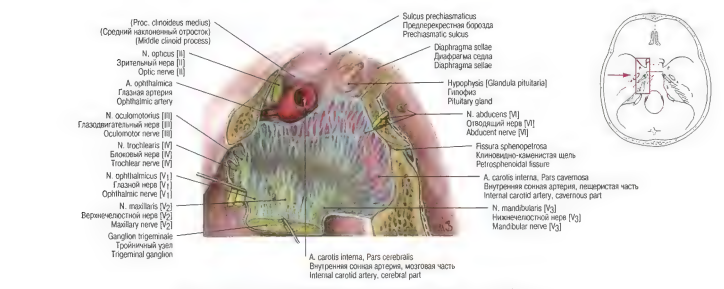

Рис. 493 Пещеристый синус, *Sinus cavernosus*; удалена часть твердой оболочки головного мозга, формирующая латеральную стенку пещеристого синуса; тройничный узел отвернут в сторону • Cavernous sinus, *Sinus cavernosus*; the part of the cranial dura mater forming the lateral wall of the cavernous sinus has been removed; the trigeminal ganglion has been reflected to the side

Твердая оболочка головного мозга и верхний сагиттальный синус
Cranial dura mater and superior sagittal sinus

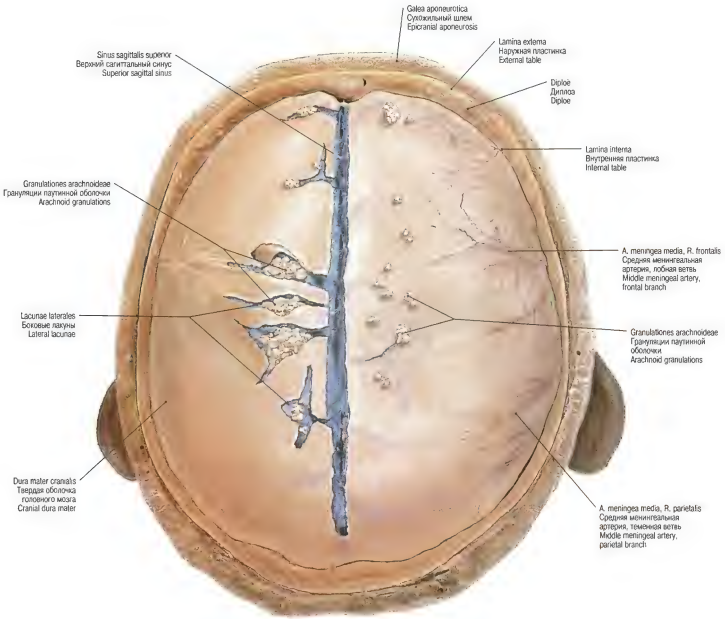

Рис. 494 Твердая оболочка головного мозга, *Dura mater cranialis*, и верхний сагиттальный синус, *Sinus sagittalis superior*, с некоторыми боковыми лакунами, *Lacunae laterales* • Cranial dura mater, *Dura mater cranialis*, and superior sagittal sinus, *Sinus sagittalis superior*, with some lateral lacunae, *Lacunae laterales*

Поверхностные сосуды головного мозга
Superficial vessels of the brain

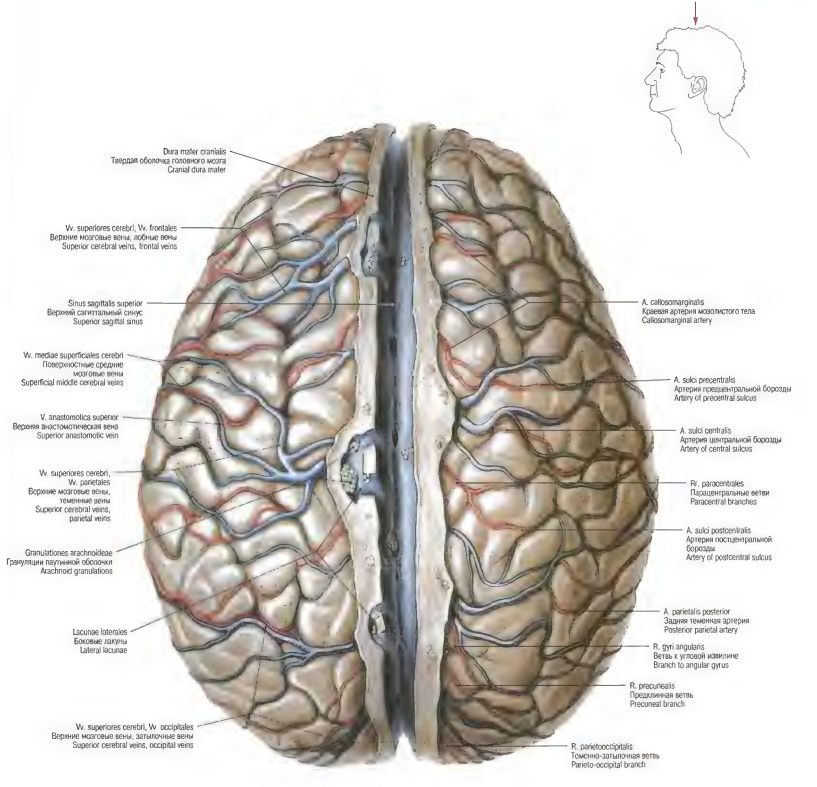

Рис. 495 Поверхностные артерии и вены мозга; удалена твердая оболочка головного мозга, кроме околосрединной части и серпа большого мозга, вскрыты верхний сагиттальный синус и некоторые из его левых боковых лакун, удалена паутинная оболочка головного мозга • Superficial arteries and veins of the brain, the cranial dura mater has been removed excepting the paramedian part and falx cerebri, the superior sagittal sinus and some of its left lateral lacunae have been sectioned, after removal of the cranial arachnoid mater

Паутинная оболочка головного мозга
Cranial arachnoid mater

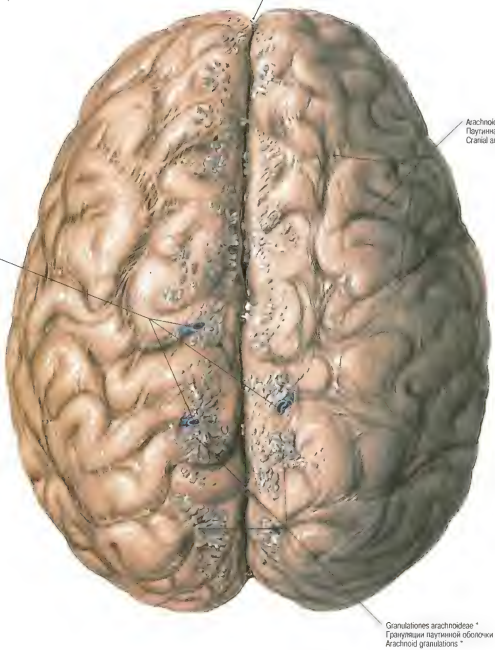

Рис. 496 Головной мозг, *Encephalon*, с паутинной оболочкой, *Arachnoidea mater cranialis*; вид сверху • Brain, *Encephalon*, with cranial arachnoid mater, *Arachnoidea mater cranialis*; superior view

* Также: пахионовы грануляции. Also: PACCHIONIan granulations.

Паутинная оболочка головного мозга
Cranial arachnoid mater

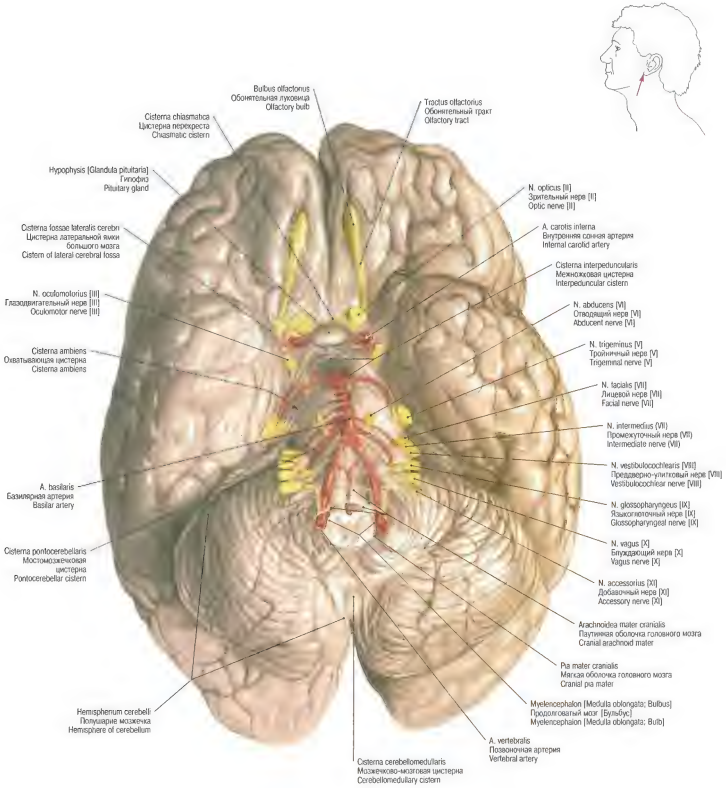

Рис. 497 Головной мозг, *Encephalon*, с паутинной оболочкой, *Arachnoidea mater cranialis* • Brain, *Encephalon*, with cranial arachnoid mater, *Arachnoidea mater cranialis*

Организация головного мозга
Organization of the brain

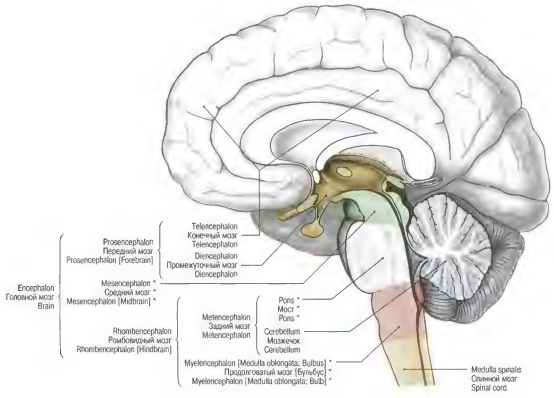

Рис. 498 Состав центральной нервной системы; срединный срез, схема. Части, отмеченные знаком (*), составляют ствол мозга, *Truncus encephali* • Composition of the central nervous system; median section, schema. Parts marked with (*) together form the brainstem, *Truncus encephali*

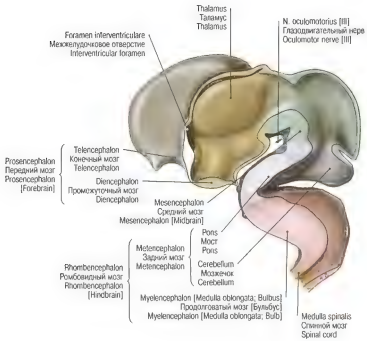

Рис. 499 Развитие головного мозга; модель мозга примерно 2-месячного эмбриона; срединный срез • Development of the brain; model of the brain of an approx. 2-month-old embryo, median section

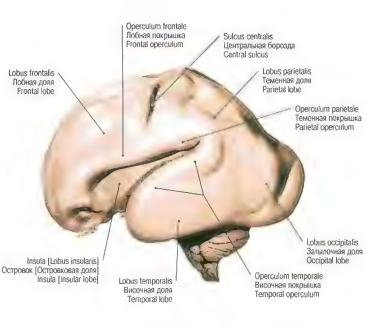

Рис. 500 Развитие головного мозга; мозг примерно 4-месячного плода (теменно-копчиковая длина 20 см); вид слева • Development of the brain; brain of an approx. 4-month-old foetus (crown-rump length 20 cm); viewed from the left

Кора
Cortex

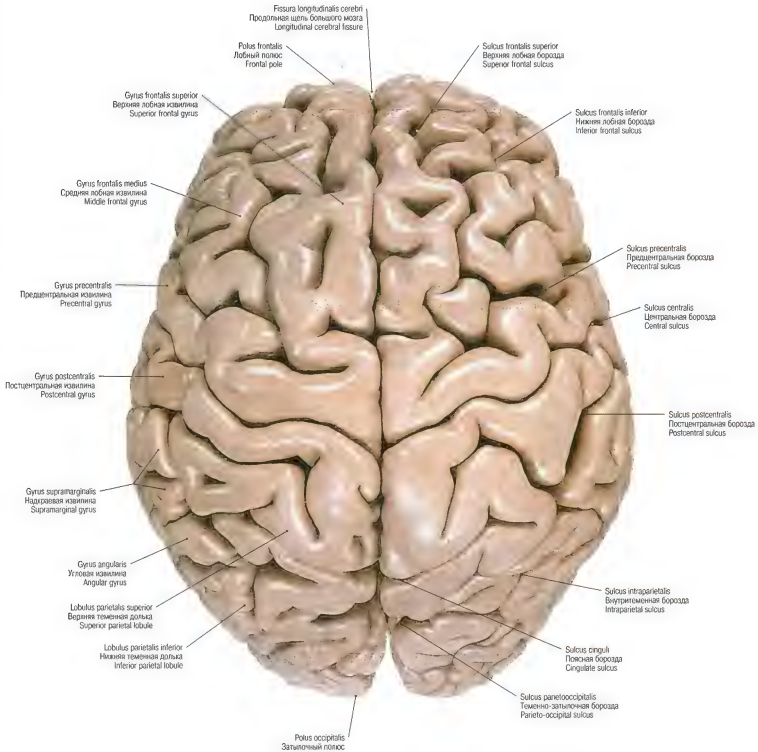

Рис. 501 Большой мозг [Конечный мозг], *Cerebrum* [*Telencephalon*], после удаления паутинной оболочки головного мозга; вид сверху. Геометрия извилин в значительной мере вариабельна • Cerebrum [Telencephalon], *Cerebrum* [*Telencephalon*], after removal of the cranial arachnoid mater; superior view. Formation of the gyri varies considerably

Основание головного мозга
Base of the brain

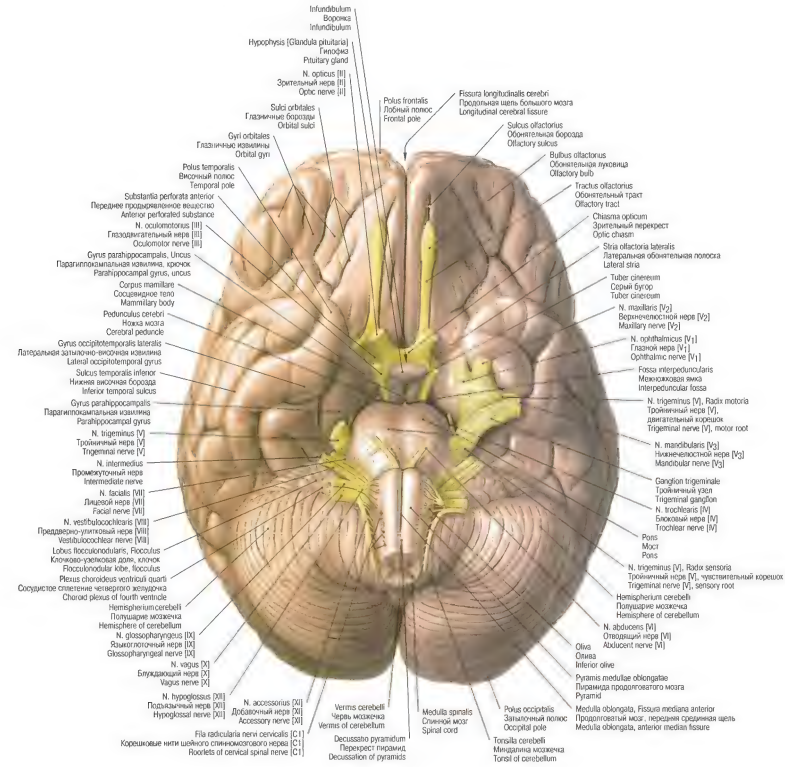

Рис. 502 Головной мозг, *Encephalon*, с черепными нервами, *Nn. craniales*; вид снизу • Brain, *Encephalon*, with the cranial nerves, *Nn. craniales*; inferior view

Основание головного мозга
Base of the brain

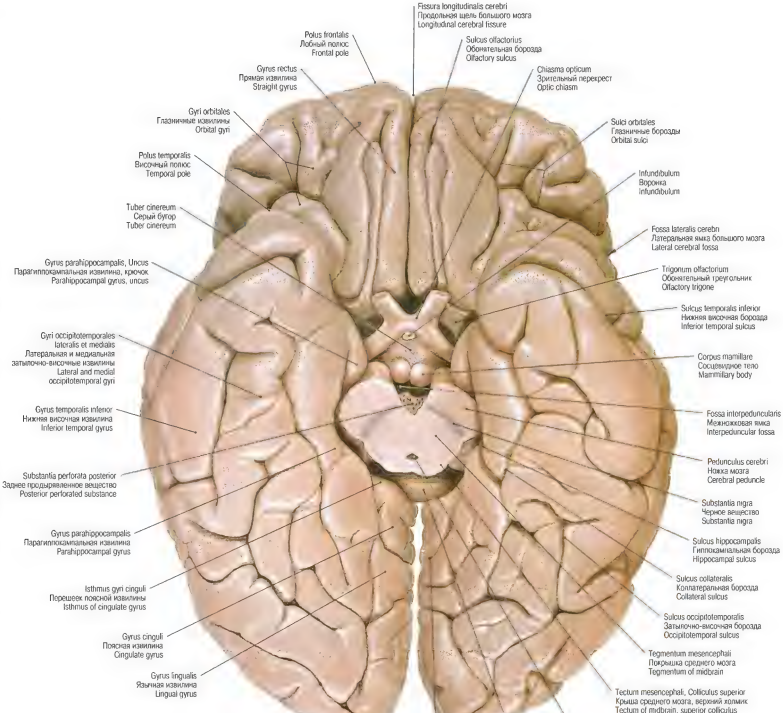

Рис. 503 Извилины полушарий большого мозга, *Gyri cerebri*, и борозды полушарий большого мозга, *Sulci cerebri*; средний мозг пересечен • Gyri of the cerebral hemispheres, *Gyri cerebri*, and grooves of the cerebral hemispheres, *Sulci cerebri*; the midbrain has been sectioned

Доли конечного мозга
Lobes of the telencephalon

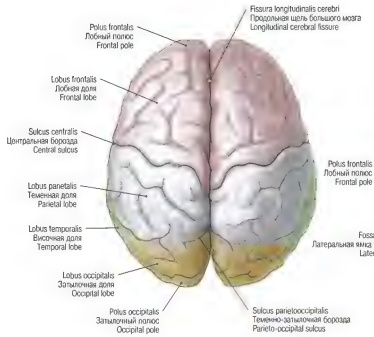

Рис. 504 Доли большого мозга, *Lobi cerebri*; вид сверху • Lobes of the cerebrum, *Lobi cerebri*; superior view

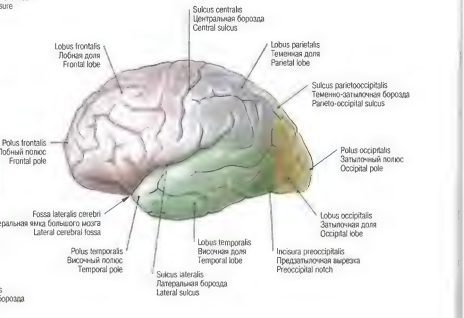

Рис. 505 Доли большого мозга, *Lobi cerebri*; вид слева • Lobes of the cerebrum, *Lobi cerebri*; viewed from the left

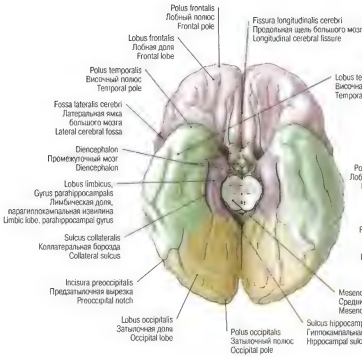

Рис. 506 Доли большого мозга, *Lobi cerebri*; вид снизу • Lobes of the cerebrum, *Lobi cerebri*; inferior view

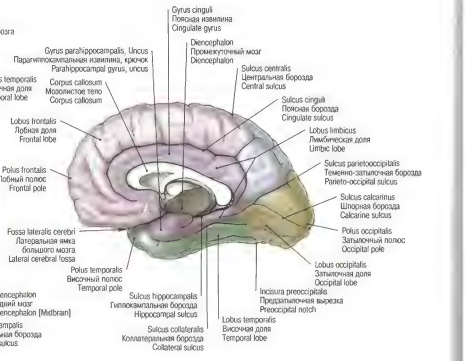

Рис. 507 Доли большого мозга, *Lobi cerebri*; вид с медиальной стороны • Lobes of the cerebrum, *Lobi cerebri*; medial view

Извилины большого мозга
Cerebral gyri

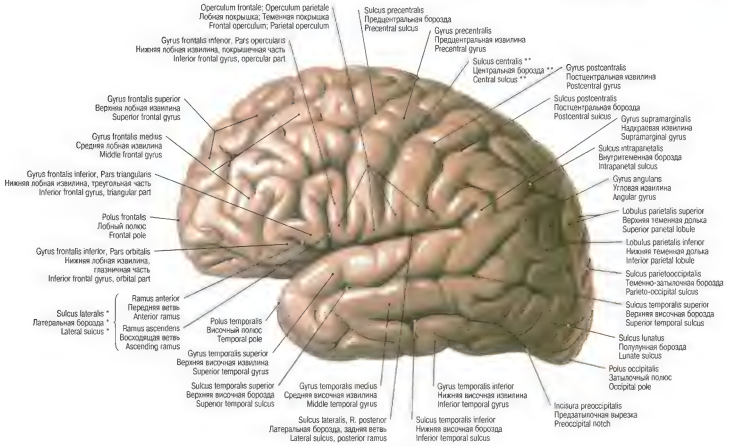

Рис. 508 Извилины полушарий большого мозга, *Gyri cerebri*, и борозды полушарий большого мозга, *Sulci cerebri*; вид слева • Gyri of the cerebral hemispheres, *Gyri cerebri*, and grooves of the cerebral hemispheres, *Sulci cerebri*; viewed from the left

* Сильвиева борозда. Sulcus of SYLVIUS.
** Роландова борозда. Sulcus of ROLANDO.

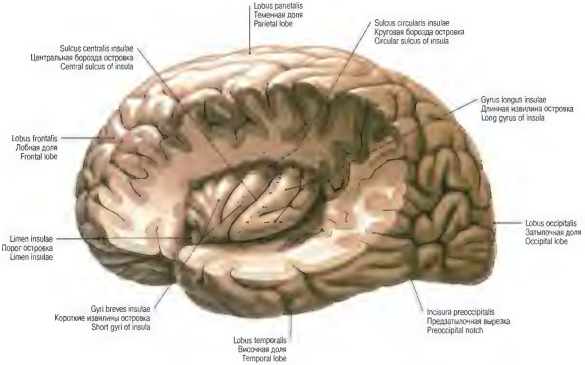

Рис. 509 Извилины полушарий большого мозга, *Gyri cerebri*, и борозды полушарий большого мозга, *Sulci cerebri*; вид островка после удаления лобной, теменной и височной покрышек; вид слева • Gyri of the cerebral hemispheres, *Gyri cerebri*, and grooves of the cerebral hemispheres, *Sulci cerebri*; exposure of the insula after removal of the frontal, parietal and temporal opercula; viewed from the left

Извилины полушарий большого мозга
Gyri of the cerebral hemispheres

1 Gyrus frontalis superior
Верхняя лобная извилина
Superior frontal gyrus
2 Gyrus frontalis medius
Средняя лобная извилина
Middle frontal gyrus
3 Gyrus frontalis inferior
Нижняя лобная извилина
Inferior frontal gyrus
4 Gyri orbitales
Глазничные извилины
Orbital gyri
5 Gyrus precentralis
Предцентральная извилина
Precentral gyrus
6 Gyrus postcentralis
Постцентральная извилина
Postcentral gyrus
7 Gyrus temporalis superior
Верхняя височная извилина
Superior temporal gyrus
8 Gyrus temporalis medius
Средняя височная извилина
Middle temporal gyrus
9 Gyrus temporalis inferior
Нижняя височная извилина
Inferior temporal gyrus
10 Lobulus parietalis superior
Верхняя теменная долька
Superior parietal lobule
11 Lobulus parietalis inferior
Нижняя теменная долька
Inferior parietal lobule
12 Gyrus supramarginalis
Надкраевая извилина
Supramarginal gyrus
13 Gyrus angularis
Угловая извилина
Angular gyrus

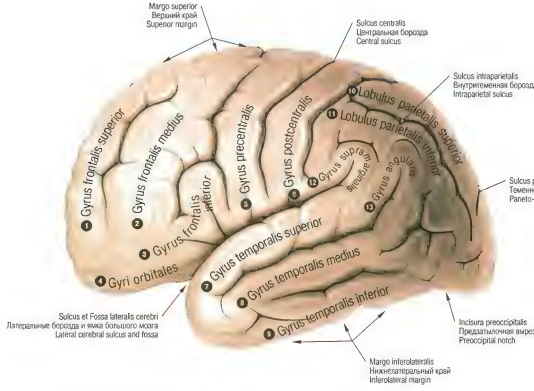

Рис. 510 Извилины полушарий большого мозга, *Gyri cerebri*; вид слева • Gyri of the cerebral hemispheres, *Gyri cerebri*; viewed from the left

1 Gyrus frontalis superior
Верхняя лобная извилина
Superior frontal gyrus
2 Gyrus cinguli
Поясная извилина
Cingulate gyrus
3 Uncus
Крючок
Uncus
4 Gyrus parahippocampalis
Парагиппокампальная извилина
Parahippocampal gyrus
5 Gyrus occipitotemporalis medialis
Медиальная затылочно-височная извилина
Medial occipitotemporal gyrus
6 Cuneus
Клин
Cuneus
7 Precuneus
Предклинье
Precuneus
8 Lobulus paracentralis
Парацентральная долька
Paracentral lobule

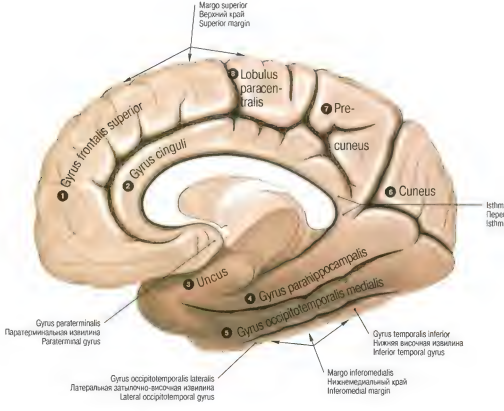

Рис. 511 Извилины полушарий большого мозга, *Gyri cerebri*; вид с медиальной стороны • Gyri of the cerebral hemispheres, *Gyri cerebri*; medial view

Области коры
Cortical areas

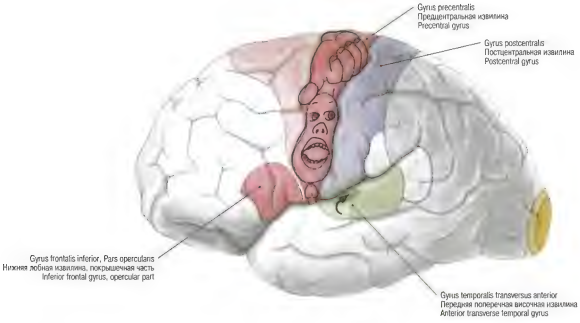

Рис. 512 Функционально различающиеся области коры полушарий большого мозга по Форстеру, вид слева. Схематично представлена их соматотопическая организация. Первичная слуховая сенсорная кора (стрелка) занимает верхний край височной доли, простираясь далее на ее внутреннюю поверхность • Functional cortical areas of the cerebral hemispheres according to FOERSTER, viewed from the left. The somatotopic organization is illustrated schematically. The primary receiving areas for auditory impulses (arrow) extends over the upper edge of the temporal lobe onto its inner surface

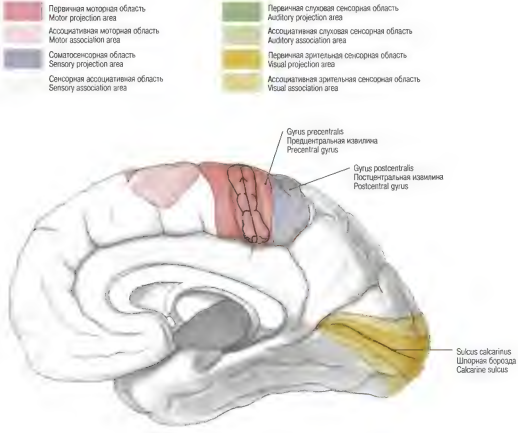

Рис. 513 Функционально различающиеся области коры полушарий большого мозга по Форстеру; вид с медиальной стороны. Схематично представлена их соматотопическая организация • Functional cortical areas of the cerebral hemispheres according to FOERSTER; medial view. The somatotopic organization is illustrated schematically

Свод
Fornix

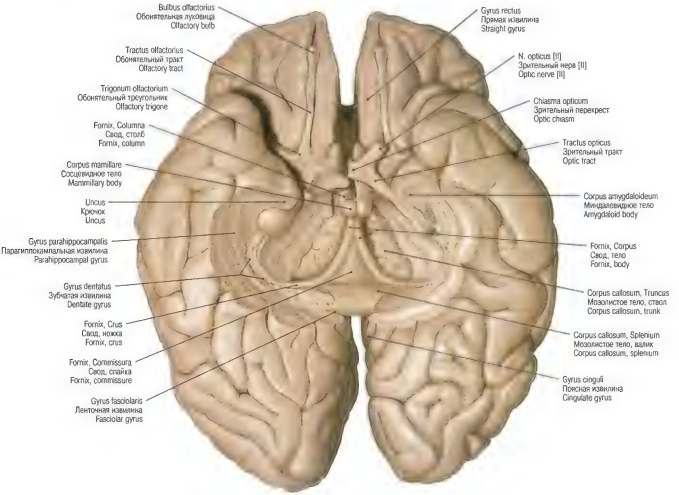

Рис. 514 Свод, *Fornix*, после удаления базальных частей головного мозга; вид снизу • *Fornix*, after removal of the basal parts of the brain; inferior view

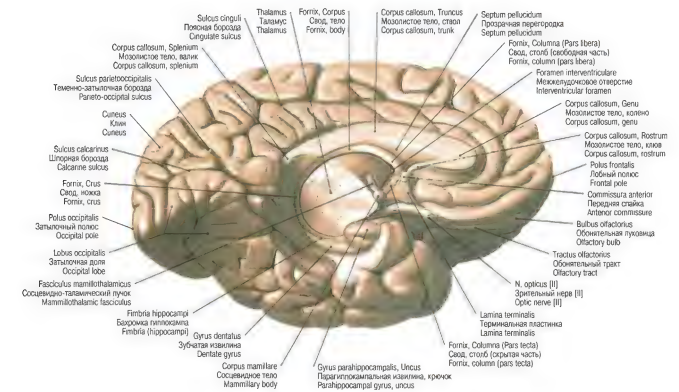

Рис. 515 Свод, *Fornix*, вид с нижнемедиальной стороны • *Fornix*, inferomedial view

Свод и передняя спайка
Fornix and anterior commissure

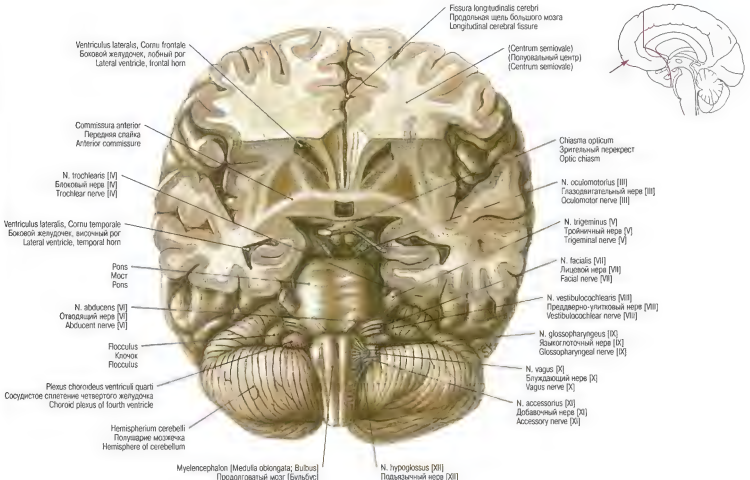

Рис. 516 Передняя спайка, *Commissura anterior*, и ствол головного мозга, *Truncus encephali*, после частичного удаления базальных частей конечного мозга; вид спереди снизу • Anterior commissure, *Commissura anterior*, and brainstem, *Truncus encephali*, after partial removal of the basal parts of the cerebrum; anterior-inferior

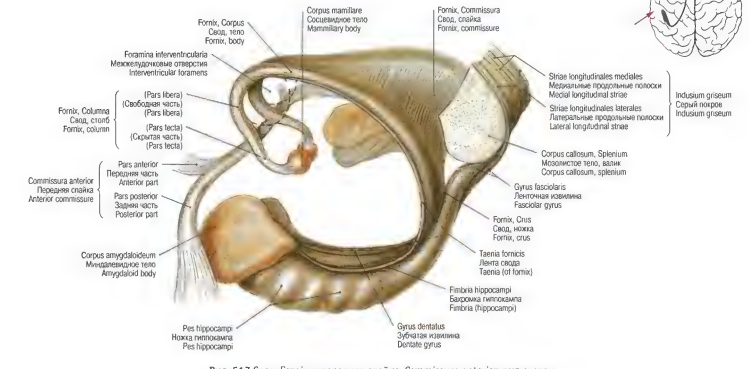

Рис. 517 Свод, *Fornix*, и передняя спайка, *Commissura anterior*; вид слева • Fornix, *Fornix*, and anterior commissure, *Commissura anterior*; viewed from the left

Базальные ядра
Basal nuclei

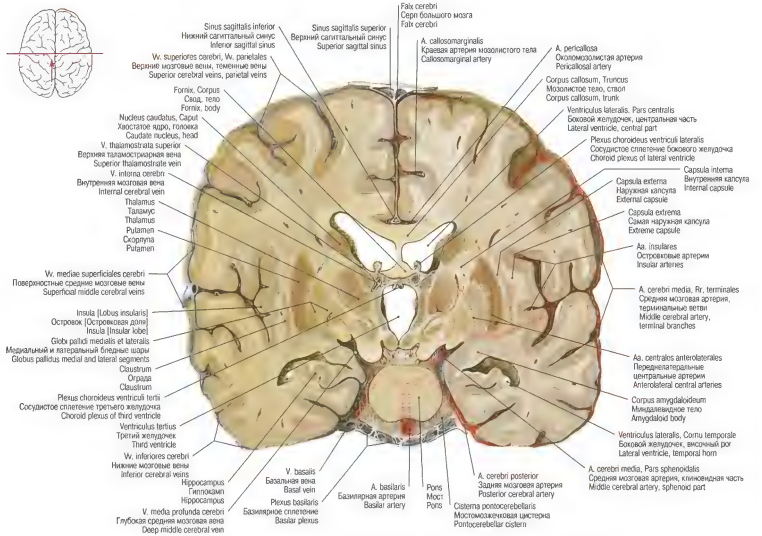

Рис. 518 Кровоснабжение базальных ядер, фронтальный срез; артерии показаны на правой стороне, вены — на левой; вид сзади • Blood supply of the basal nuclei, frontal section; the arteries are shown on the right and the veins on the left; posterior view

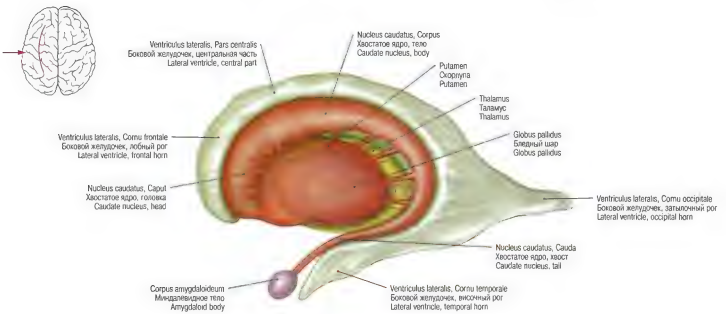

Рис. 519 Базальные ядра и таламус, *Thalamus*; вид слева • Basal nuclei and thalamus, *Thalamus*; viewed from the left

Промежуточный мозг / Diencephalon

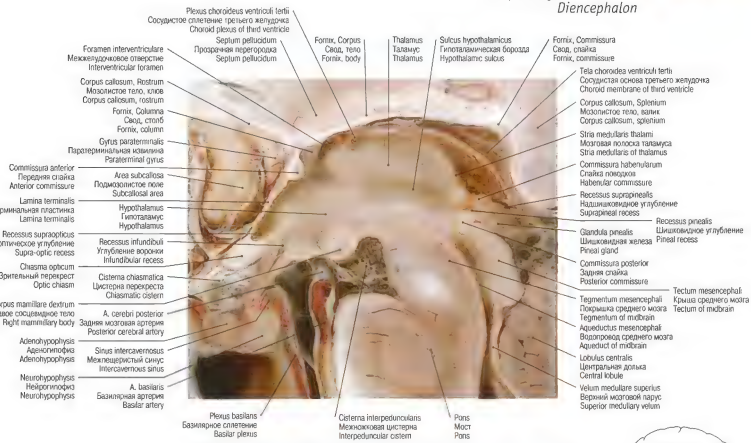

Рис. 520 Третий желудочек, *Ventriculus tertius*; срединный срез • Third ventricle, *Ventriculus tertius*; median section

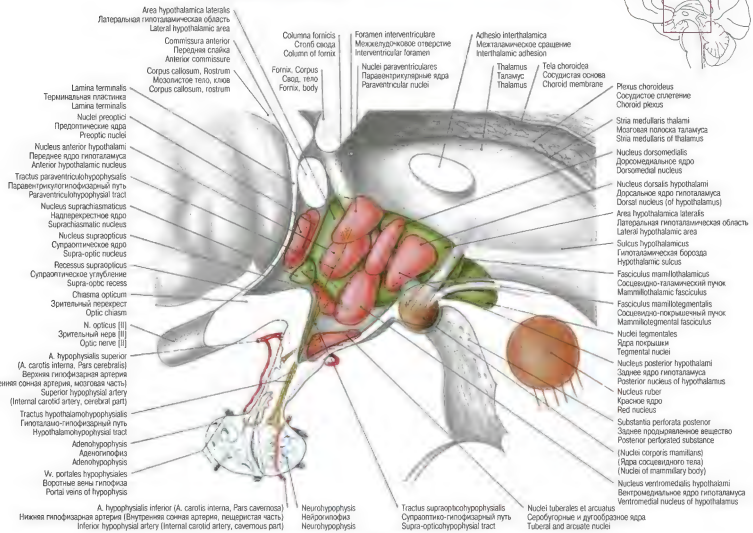

Рис. 521 Гипоталамус, *Hypothalamus*, обзор; ядра показаны в виде проекций; вид с медиальной стороны • Hypothalamus, *Hypothalamus*, overview; nuclei are illustrated translucently; medial view

Ядра таламуса
Thalamic nuclei

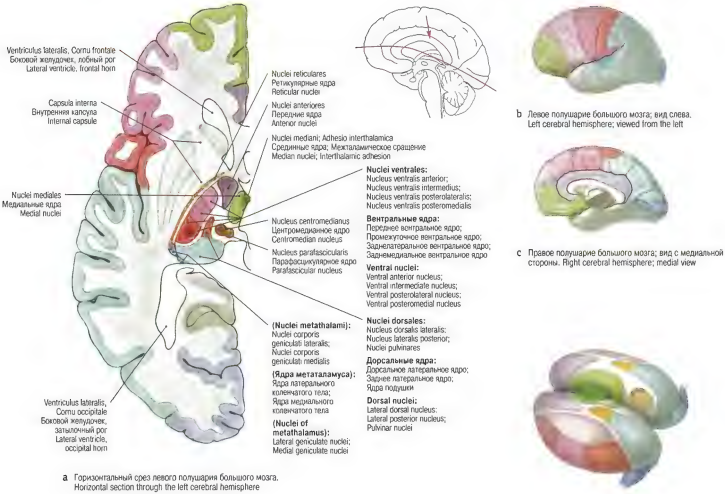

a Горизонтальный срез левого полушария большого мозга.
Horizontal section through the left cerebral hemisphere

b Левое полушарие большого мозга; вид слева.
Left cerebral hemisphere; viewed from the left

c Правое полушарие большого мозга; вид с медиальной стороны. Right cerebral hemisphere; medial view

Рис. 522 a–c Ядра и корковые проекции таламуса. Ядра и присущие им корковые проекции показаны одинаковыми цветами • Nuclei and cortical projections of the thalamus. Corresponding nuclei and cortical projections are indicated by the same colour

Рис. 523 Ядра таламуса, косой вид сзади. Цветовые обозначения соответствуют рис. 522 • Thalamic nuclei, oblique view from posterior. For colour coding see Fig. 522

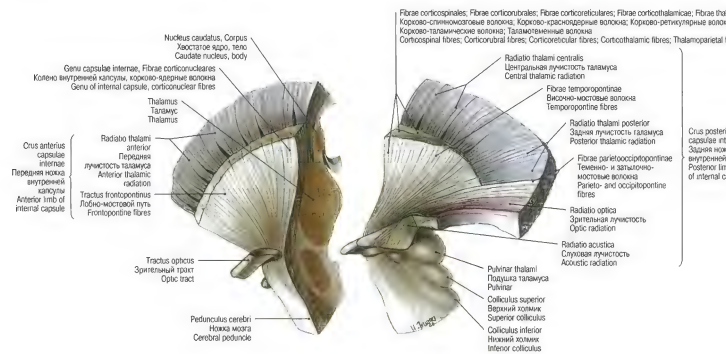

Рис. 524 Лучистости таламуса, *Radiationes thalami*, и внутренняя капсула, *Capsula interna*, пересеченные фронтальным разрезом; вид слева • Thalamic radiations, *Radiationes thalami*, and internal capsule, *Capsula interna*, have been divided by a frontal section; viewed from the left

Средний мозг
Midbrain

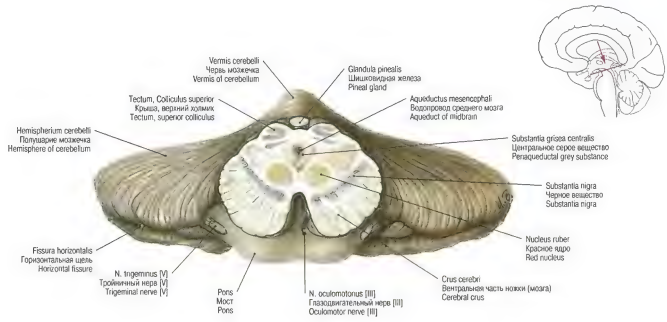

Рис. 525 Средний мозг, *Mesencephalon;* поперечный срез на уровне верхних холмиков; вид спереди • Midbrain, *Mesencephalon;* cross-section at the level of the superior colliculi; anterior view

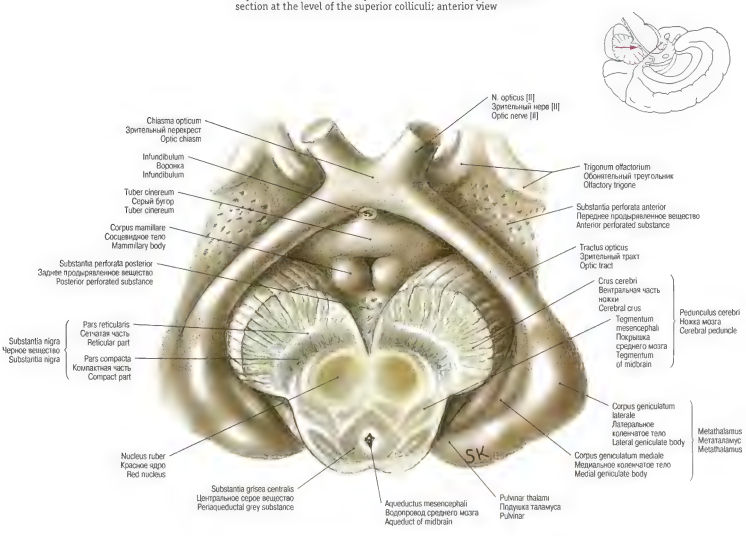

Рис. 526 Средний мозг, *Mesencephalon,* и промежуточный мозг, *Diencephalon,* после косого пересечения среднего мозга; вид снизу • Midbrain, *Mesencephalon,* and diencephalons, *Diencephalon,* after oblique section of the midbrain; inferior view

Средний и продолговатый мозг
Midbrain and medulla oblongata

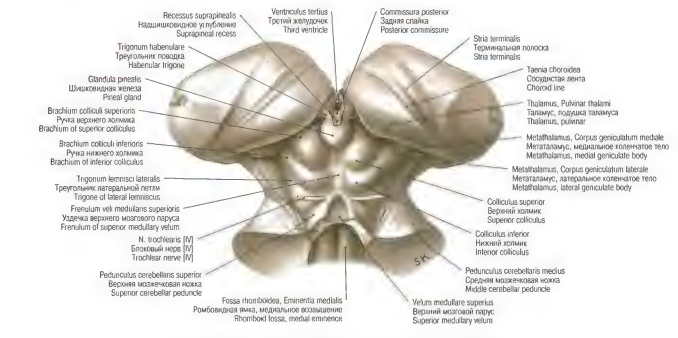

Рис. 527 Средний мозг, *Mesencephalon*, и шишковидная железа, *Glandula pinealis*; вид сзади сверху • Midbrain, *Mesencephalon*, and pineal gland, Glandula pinealis; posterior-superior view

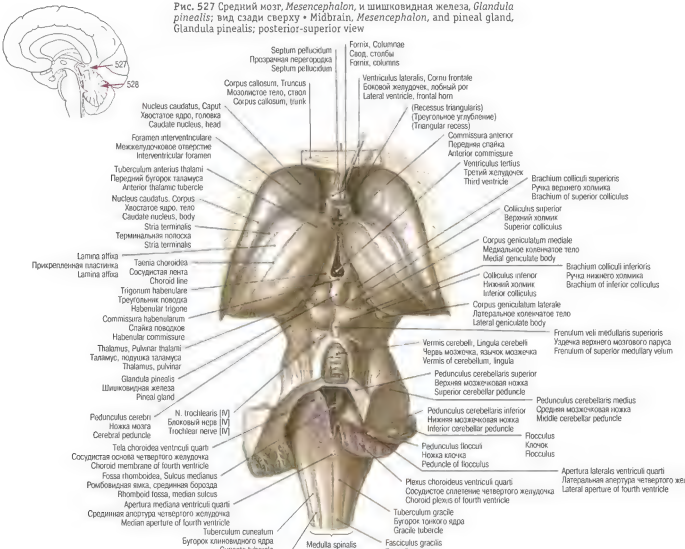

Рис. 528 Ствол головного мозга, *Truncus encephali*; мост и большая часть мозжечка удалены; сосудистая основа четвертого желудочка рассечена по срединной линии и отвернута вправо; вид сзади сверху • Brainstem, *Truncus encephali*; the pons and major part of the cerebellum have been removed; the tela choroidea of the fourth ventricle has been sectioned in the median plane and reflected to the right; posterior-superior view

Средний и продолговатый мозг
Midbrain and medulla oblongata

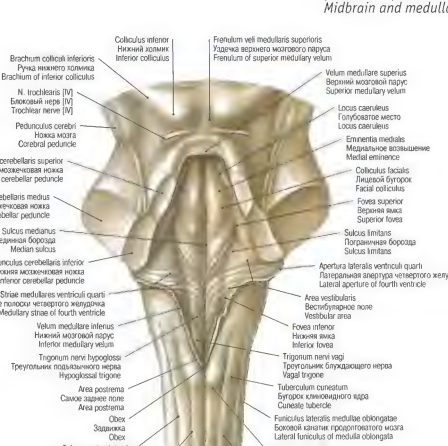

Рис. 529 Ромбовидная ямка. *Fossa rhomboidea*; вид дна четвертого желудочка после пересечения мозжечковых ножек; вид сзади сверху • Rhomboid fossa, *Fossa rhomboidea*, view of the floor of the fourth ventricle after section of the cerebellar peduncles; posterior-superior view

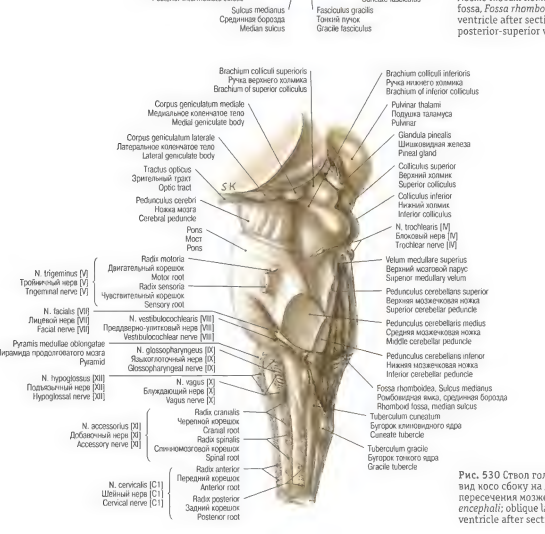

Рис. 530 Ствол головного мозга, *Truncus encephali*; вид косо сбоку на дно четвертого желудочка после пересечения мозжечковых ножек • Brainstem, *Truncus encephali*; oblique lateral view on the floor of the fourth ventricle after section of the cerebellar peduncles

Ядра черепных нервов
Nuclei of the cranial nerves

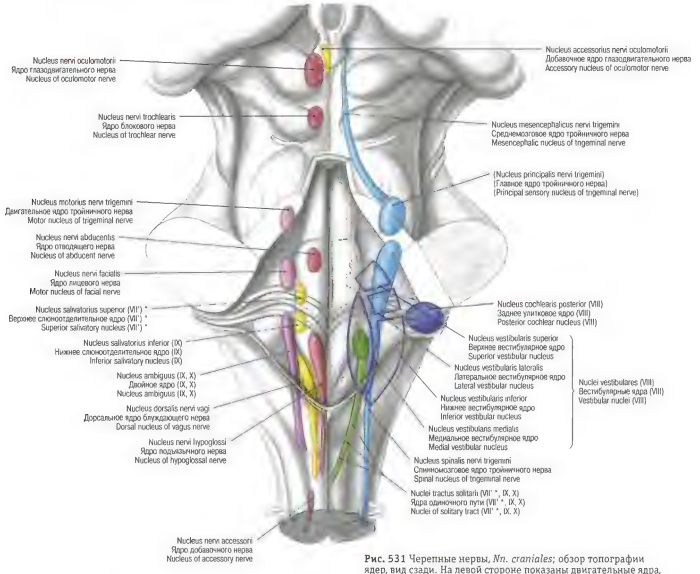

Рис. 531 Черепные нервы, *Nn. craniales;* обзор топографии ядер, вид сзади. На левой стороне показаны двигательные ядра, на правой — чувствительные • Cranial nerves, *Nn. craniales;* topographic overview of the nuclei, posterior view. On the left the motor nuclei and on the right the sensory nuclei are shown

* VII' – Промежуточный нерв. *N. intermedius.* Intermediate nerve.



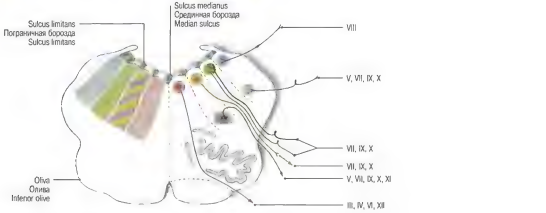

Рис. 532 Черепные нервы, *Nn. craniales;* схематический поперечный срез через ромбовидную ямку, демонстрирующий общее положение ядер и их периферические связи; без учета точной топографии ядер и нервов • Cranial nerves, *Nn. craniales;* scheinatic cross-section through the rhomboid fossa demonstrating the nuclei and their peripheral connections; without the exact presentation of the nerves and nuclei topography

Ядра черепных нервов
Nuclei of the cranial nerves

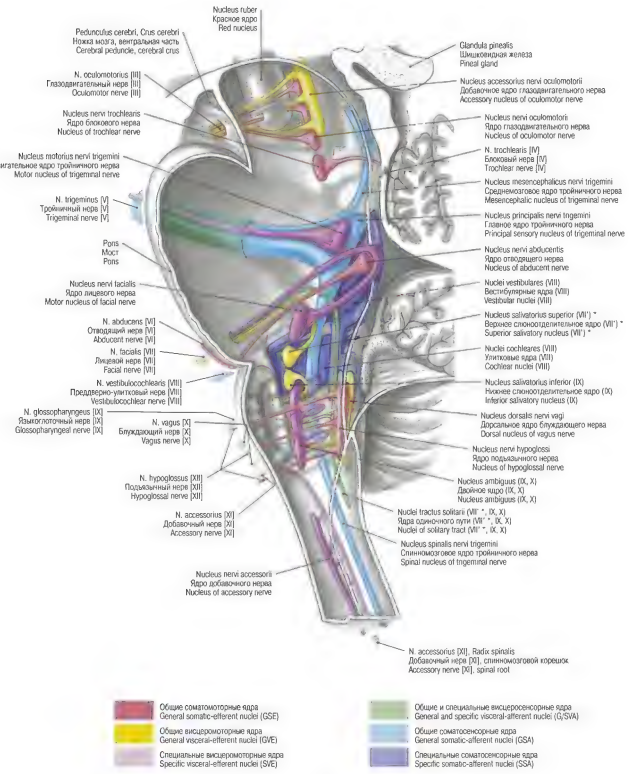

Рис. 533 Черепные нервы, *Nn. craniales*; обзор топографии ядер в срединной плоскости • Cranial nerves, *Nn. craniales*; topographic overview of the nuclei in the median plane

* VII* – Промежуточный нерв. *N. intermedius*. Intermediate nerve.

Мозжечок
Cerebellum

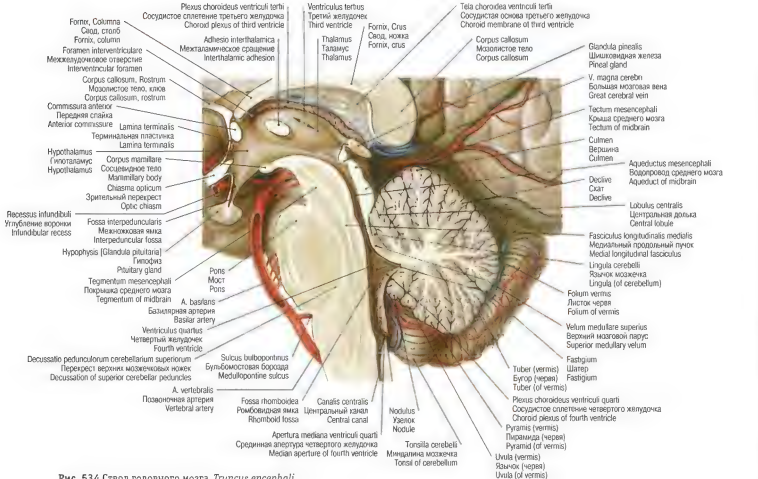

Рис. 534 Ствол головного мозга, *Truncus encephali*, с мозжечком, *Cerebellum*, и четвертым желудочком, *Ventriculus quartus*; срединный срез • Brainstem, *Truncus encephali*, with the cerebellum, *Cerebellum*, and the fourth ventricle, *Ventriculus quartus*; median section

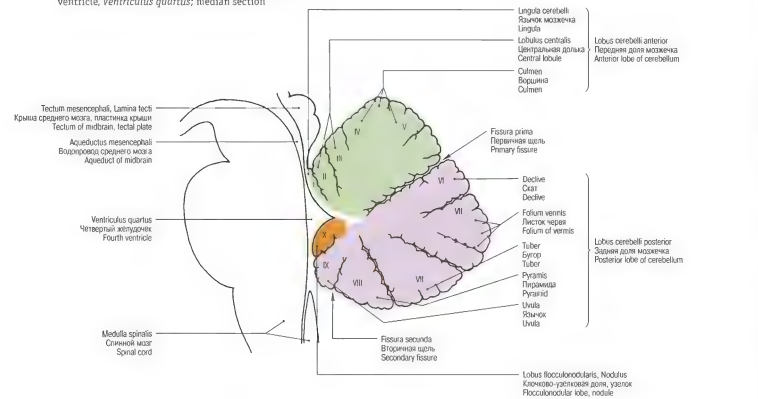

Рис. 535 Части червя мозжечка, *Vermis cerebelli*; срединный срез, обзор • Parts of the cerebellar vermis, *Vermis cerebelli*; median section, overview

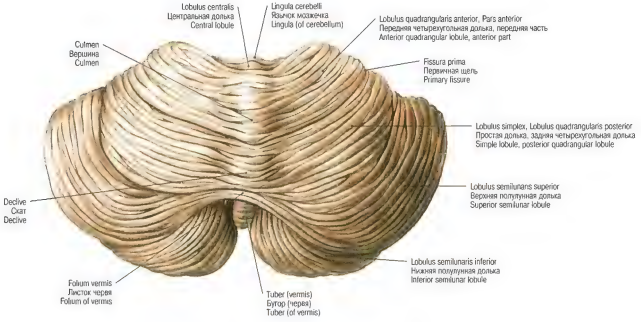

Рис. 536 Мозжечок, *Cerebellum*; вид сзади сверху • Cerebellum, *Cerebellum*; posterior-superior view

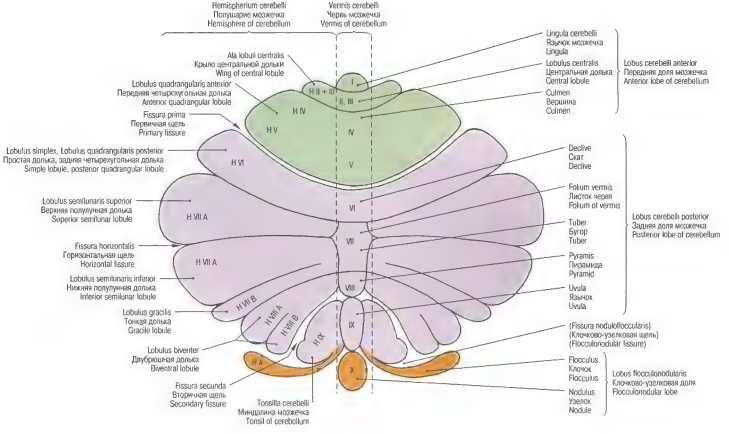

Рис. 537 Мозжечок, *Cerebellum*; диаграмма развернутой коры мозжечка, обзор • Cerebellum, *Cerebellum*; diagram of the cerebellar cortex outstretched, overview

Мозжечок
Cerebellum

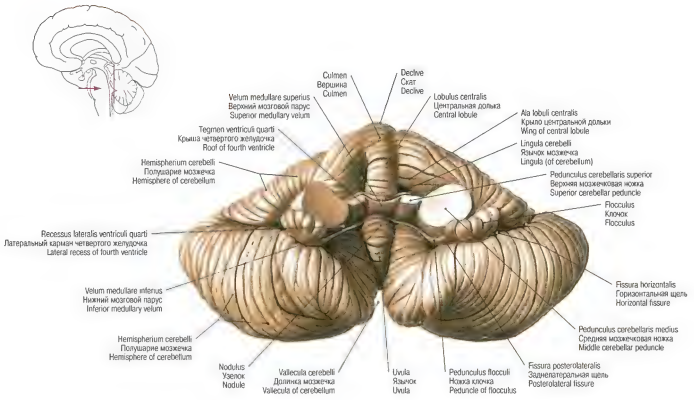

Рис. 538 Мозжечок, *Cerebellum*; после пересечения мозжечковых ножек, вид спереди • Cerebellum, *Cerebellum*; after section of the cerebellar peduncles, anterior view

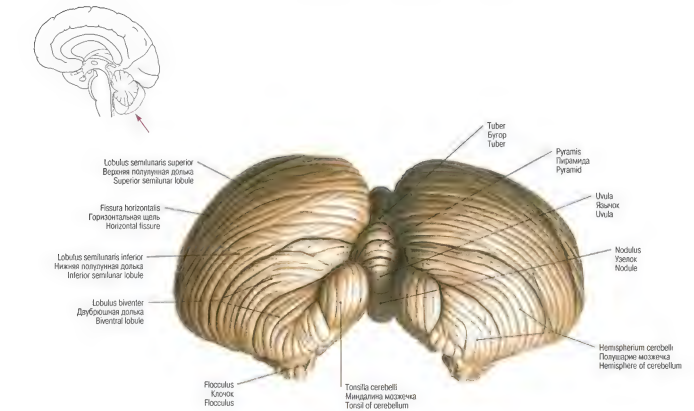

Рис. 539 Мозжечок, *Cerebellum*, вид сзади снизу • Cerebellum, *Cerebellum*, posterior-inferior view

Ядра мозжечка
Cerebellar nuclei

Lamina tecti
Пластинка крыши
Tectal plate

Frenulum veli medullaris superioris
Уздечка верхнего мозгового паруса
Frenulum of superior medullary velum

Tegmen ventriculi quarti
Крыша четвертого желудочка
Roof of fourth ventricle

Velum medullare superius
Верхний мозговой парус
Superior medullary velum

Pedunculus cerebellaris superior
Верхняя мозжечковая ножка
Superior cerebellar peduncle

Lingula cerebelli
Язычок мозжечка
Lingula (of cerebellum)

Plexus choroideus ventriculi quarti
Сосудистое сплетение четвертого желудочка
Choroid plexus of fourth ventricle

Ventriculus quartus
Четвертый желудочек
Fourth ventricle

Nucleus dentatus
Зубчатое ядро
Dentate nucleus

Hilum nuclei dentati
Ворота зубчатого ядра
Hilum of dentate nucleus

Velum medullare inferius
Нижний мозговой парус
Inferior medullary velum

Cortex cerebelli
Кора мозжечка
Cerebellar cortex

Nodulus
Узелок
Nodule

Corpus medullare cerebelli
Белое вещество мозжечка
White substance of cerebellum

Myelencephalon [Medulla oblongata; Bulbus]
Продолговатый мозг [Бульбус]
Myelencephalon [Medulla oblongata; Bulb]

Tonsilla cerebelli
Миндалина мозжечка
Tonsil of cerebellum

Рис. 540 Мозжечок, *Cerebellum;* косой срез, вид сзади • Cerebellum, *Cerebellum;* oblique section, posterior view

Decussatio pedunculorum cerebellarium superiorum
Перекрест верхних мозжечковых ножек
Decussation of superior cerebellar peduncles

Ventriculus quartus
Четвертый желудочек
Fourth ventricle

Fasciculus longitudinalis medialis
Медиальный продольный пучок
Medial longitudinal fasciculus

Velum medullare superius
Верхний мозговой парус
Superior medullary velum

Lingula cerebelli
Язычок мозжечка
Lingula (of cerebellum)

Pedunculus cerebellaris superior
Верхняя мозжечковая ножка
Superior cerebellar peduncle

Nucleus fastigii
Ядро шатра
Fastigial nucleus

Cortex cerebelli
Кора мозжечка
Cerebellar cortex

Nucleus interpositus posterior [globosus]
Заднее межпозиционное ядро [шаровидное]
Posterior interpositus nucleus [globosus]

Stratum moleculare
Молекулярный слой
Molecular layer

Nuclei cerebelli
Ядра мозжечка
Cerebellar nuclei

Stratum granulosum
Зернистый слой
Granular layer

Nucleus interpositus anterior [emboliformis]
Переднее межпозиционное ядро [пробковидное]
Anterior interpositus nucleus [emboliform]

(Laminae albae)
(Белые пластинки)
(Laminae albae)

Nucleus dentatus
Зубчатое ядро
Dentate nucleus

Fissurae cerebelli
Щели мозжечка
Cerebellar fissures

Hilum nuclei dentati
Ворота зубчатого ядра
Hilum of dentate nucleus

Corpus medullare cerebelli
Белое вещество мозжечка
White substance of cerebellum

Nodulus
Узелок
Nodule

Рис. 541 Мозжечок, *Cerebellum;* косой срез по верхним мозжечковым ножкам, вид сзади • Cerebellum, *Cerebellum;* oblique section through the upper cerebellar peduncles, posterior view

Ассоциативные и комиссуральные пути
Association and commissural tracts

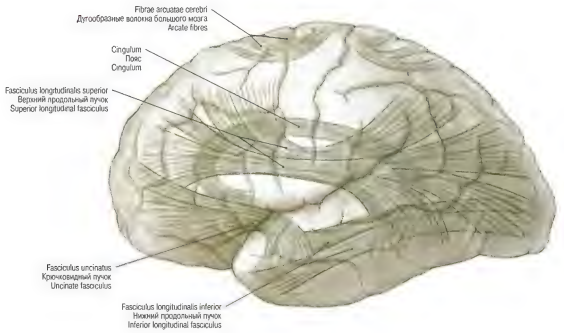

Рис. 542 Ассоциативные волокна конечного мозга, *Fibrae associationis telencephali*; проекция на поверхность полушария большого мозга; обзор, вид слева • Association fibres of telencephalon, *Fibrae associationis telencephali*; projection onto the cerebral hemisphere; overview, viewed from the left

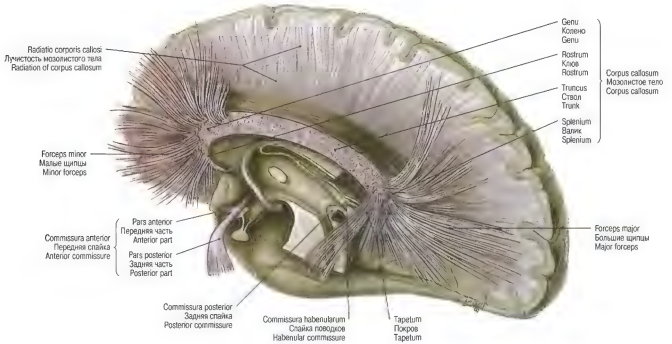

Рис. 543 Комиссуральные волокна конечного мозга, *Fibrae commissurales telencephali*; обзор топографии после удаления в околосрединной плоскости большей части левой половины мозолистого тела: оставлены немногие волокна левой половины, вид слева • Commissural fibres of telencephalon, *Fibrae commissurales telencephali*; topographic overview after extensive removal of the left half of the corpus callosum in the paramedian plane; its single fibres are shown, viewed from the left

Проекционные пути
Projection tracts

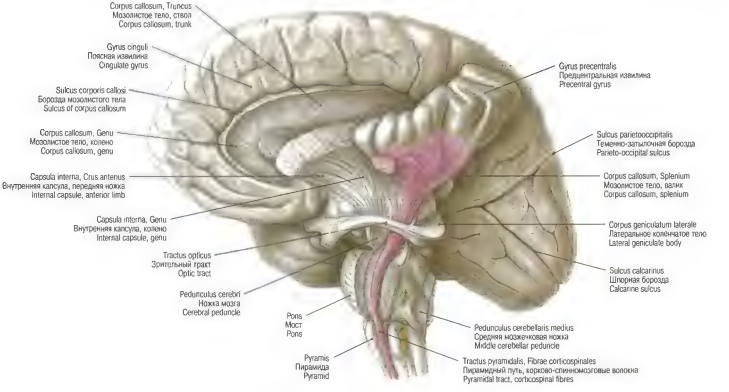

Рис. 544 Проекционные волокна. *Fibrae projectionis*; показаны внутренняя капсула и пирамидный путь, вид слева • Projection fibres, *Fibrae projectionis*; the internal capsule and pyramidal tract have been exposed, viewed from the left

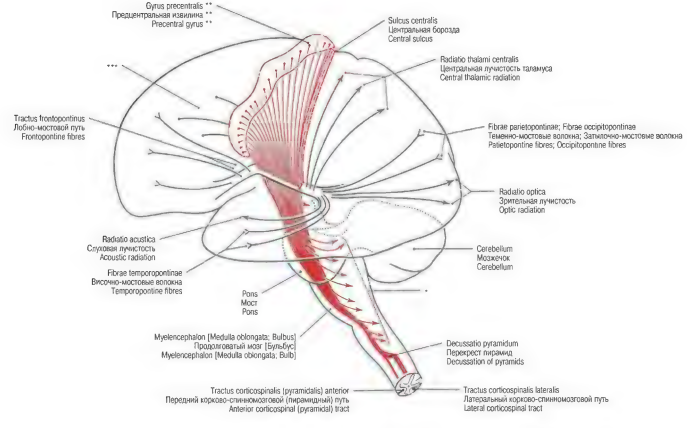

Рис. 545 Внутренняя капсула. *Capsula interna*, и пирамидный путь, *Tractus pyramidalis*; обзор морфофункциональных связей, вид слева • Internal capsule, *Capsula interna*, and pyramidal tract, *Tractus pyramidalis*; functional overview, viewed from the left

* Волокна к ядрам ствола головного мозга. Fibres to the nuclei of the brainstem.
** Тела нейронов пирамидного пути. Pericaria of the pyramidal tract.
*** Тела нейронов корковых полей 6 и 8 (премоторная кора). Pericaria of areas 6 and 8 (premotor cortex).

Внутренняя капсула
Internal capsule

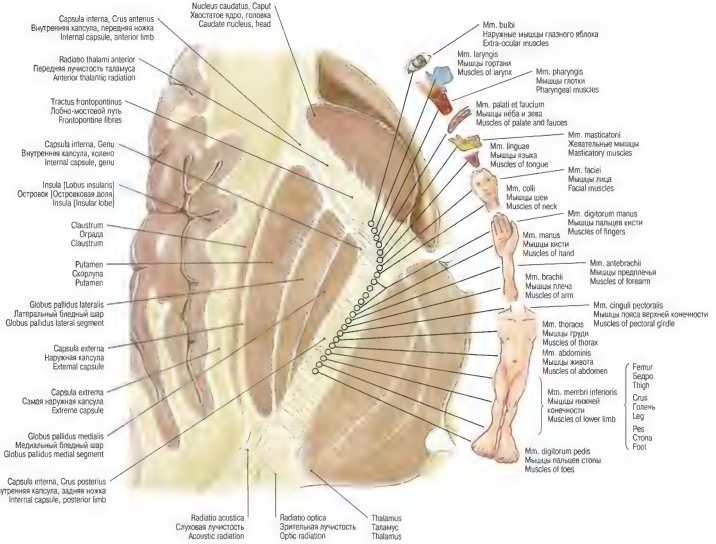

Crus posterius:

Fibrae corticospinales; Fibrae corticorubrales; Fibrae corticoreticulares; Fibrae corticothalamicae. Fibrae thalamoparietales; Radiatio thalami centralis

Задняя ножка:

Корково-спинномозговые волокна; Корково-красноядерные волокна; Корково-ретикулярные волокна; Корково-таламические волокна; Таламотеменные волокна; Центральная лучистость таламуса

Posterior limb:

Corticospinal fibres; Corticorubral fibres; Corticoreticular fibres; Corticothalamic fibres; Thalamoparietal fibres; Central thalamic radiation

Рис. 546 Внутренняя капсула, *Capsula interna*; морфофункциональная организация; горизонтальный срез левого полушария • Internal capsule, *Capsula interna*; functional organization; horizontal section of the left cerebral hemisphere

Пирамидный путь
Pyramidal tract

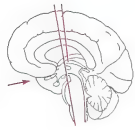

Fornix, Columnae
Свод, столбы
Fornix, columns

Fissura longitudinalis cerebri
Продольная щель большого мозга
Longitudinal cerebral fissure

Gyrus frontalis superior
Верхняя лобная извилина
Superior frontal gyrus

Corpus callosum, Truncus
Мозолистое тело, ствол
Corpus callosum, trunk

Radiatio corporis callosi
Лучистость мозолистого тела
Radiation of corpus callosum

Ventriculus lateralis, Pars centralis
Боковой желудочек, центральная часть
Lateral ventricle, central part

Nucleus caudatus, Caput
Хвостатое ядро, головка
Caudate nucleus, head

Ventriculus tertius
Третий желудочек
Third ventricle

Globus pallidus lateralis
Латеральный бледный шар
Globus pallidus lateral segment

Gyri insulae
Извилины островка
Insular gyri

Sulcus lateralis
Латеральная борозда
Lateral sulcus

Putamen
Скорлупа
Putamen

Globus pallidus medialis
Медиальный бледный шар
Globus pallidus medial segment

Ventriculus lateralis, Cornu temporale
Боковой желудочек, височный рог
Lateral ventricle, temporal horn

Pes hippocampi
Ножка гиппокампа
Pes (hippocampi)

Corpora mamillaria
Сосцевидные тела
Mammillary bodies

Pedunculus cerebellaris medius
Средняя мозжечковая ножка
Middle cerebellar peduncle

N. facialis [VII]
Лицевой нерв [VII]
Facial nerve [VII]

N. vestibulocochlearis [VIII]
Преддверно-улитковый нерв [VIII]
Vestibulocochlear nerve [VIII]

N. glossopharyngeus [IX]
Языкоглоточный нерв [IX]
Glossopharyngeal nerve [IX]

N. vagus [X]
Блуждающий нерв [X]
Vagus nerve [X]

Septum pellucidum
Прозрачная перегородка
Septum pellucidum

Fasciculus mamillothalamicus
Сосцевидно-таламический пучок
Mammillothalamic fasciculus

Nucleus subthalamicus
Субталамическое ядро
Subthalamic nucleus

Lobus parietalis
Теменная доля
Parietal lobe

Capsula interna
Внутренняя капсула
Internal capsule

Nucleus lentiformis
Чечевицеобразное ядро
Lentiform nucleus

Lamina medullaris lateralis
Латеральная мозговая пластинка
Lateral medullary lamina

Capsula externa
Наружная капсула
External capsule

Claustrum
Ограда
Claustrum

Capsula extrema
Самая наружная капсула
Extreme capsule

Lamina medullaris medialis
Медиальная мозговая пластинка
Medial medullary lamina

Nucleus caudatus, Cauda
Хвостатое ядро, хвост
Caudate nucleus, tail

Tractus opticus
Зрительный тракт
Optic tract

Lobus temporalis
Височная доля
Temporal lobe

Substantia nigra, Pars compacta
Черное вещество, компактная часть
Substantia nigra, compact part

Pedunculus cerebri, Crus cerebri
Ножка мозга, вентральная часть
Cerebral peduncle, cerebral crus

Fasciculus longitudinalis medialis
Медиальный продольный пучок
Medial longitudinal fasciculus

Flocculus
Клочок
Flocculus

Plexus choroideus ventriculi quarti
Сосудистое сплетение четвертого желудочка
Choroid plexus of fourth ventricle

Hemisphaerium cerebelli
Полушарие мозжечка
Hemisphere of cerebellum

Nucleus olivaris inferior
Нижнее оливное ядро
Inferior olivary nucleus
Hilum nuclei olivaris inferioris
Ворота нижнего оливного ядра
Hilum of inferior olivary nucleus

Decussatio pyramidum
Перекрест пирамид
Decussation of pyramids

Amiculum olivae
Оливный плащ
Amiculum of olive

Medulla spinalis
Спинной мозг
Spinal cord

Fossa interpeduncularis
Межножковая ямка
Interpeduncular fossa

Ядра таламуса. Nuclei thalami. Thalamic nuclei

I – Срединные ядра. Nuclei mediani. Median nuclei
II – Передние ядра. Nuclei anteriores. Anterior nuclei
III – Вентральные ядра. Nuclei ventrales. Ventral nuclei

Рис. 547 Пирамидный путь, *Tractus pyramidalis*, и базальные ядра, *Nuclei basales*; косой зигзагообразный срез, проходящий по задним ножкам внутренних капсул, ножкам мозга и продолговатому мозгу • Pyramidal tract, *Tractus pyramidalis*, and basal nuclei, *Nuclei basales*; obliquely staggered section through the posterior limbs of the internal capsules, the cerebral peduncles, and the medulla oblongata

Желудочки, проекция
Ventricles, projection

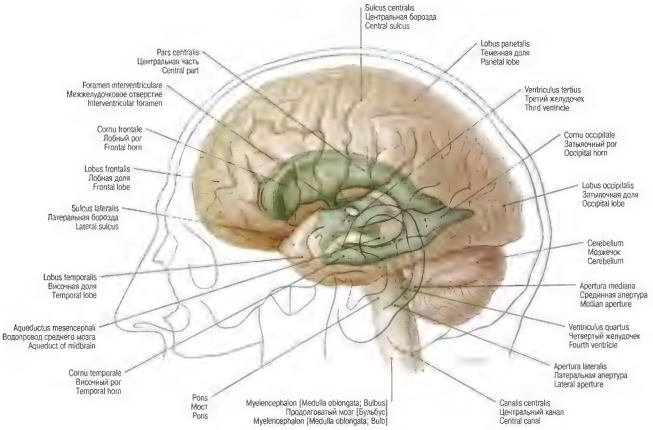

Рис. 548 Желудочки головного мозга • *Ventriculi encephali* • Ventricles of the brain

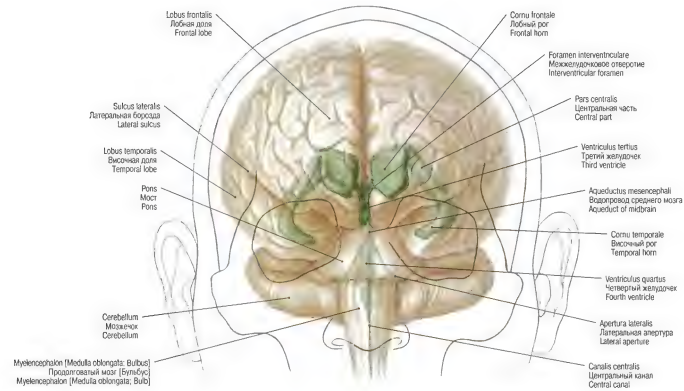

Рис. 549 Желудочки головного мозга, *Ventriculi encephali*; вид спереди • Ventricles of the brain, *Ventriculi encephali*; anterior view

Наружные и внутренние ликворные пространства
Inner and outer liquor spaces

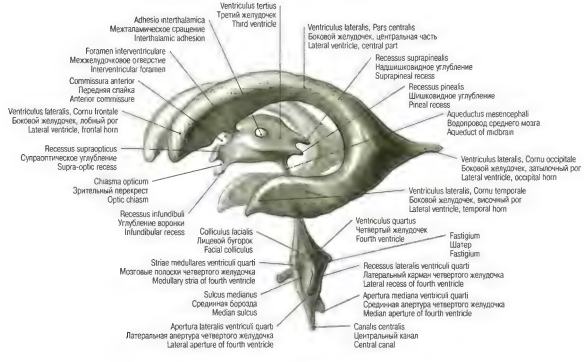

Рис. 550 Внутренние ликворные пространства; коррозионный препарат, вид косо слева • Inner liquor spaces; corrosion cast specimen, oblique view from the left

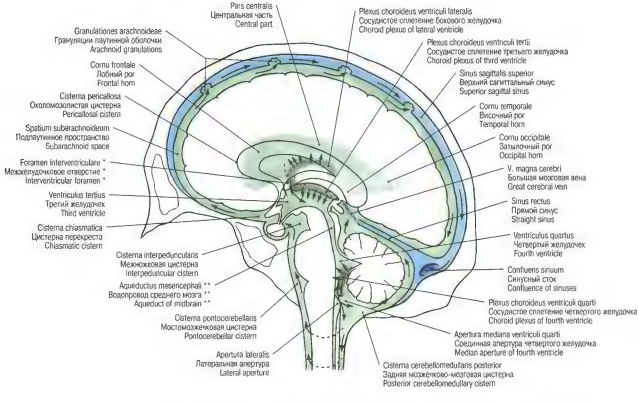

Рис. 551 Желудочки головного мозга, *Ventriculi encephali*, и подпаутинное пространство, *Spatium subarachnoideum*; схема потоков (стрелки) спинномозговой жидкости, *Liquor cerebrospinalis*, из внутреннего ликворного пространства к наружному • Ventricles of the brain, *Ventriculi encephali*, and subarachnoid space, *Spatium subarachnoideum*; schema of the circulation (arrows) of the cerebrospinal fluid, *Liquor cerebrospinalis*, from the inner to the outer liquor spaces

* Клинический термин: монроево отверстие. Clinical term: foramen of MONRO.
** Клинический термин: сильвиев водопровод мозга. Clinical term: cerebral aqueduct of SYLVIUS.

Головной мозг, топография
Brain, topography

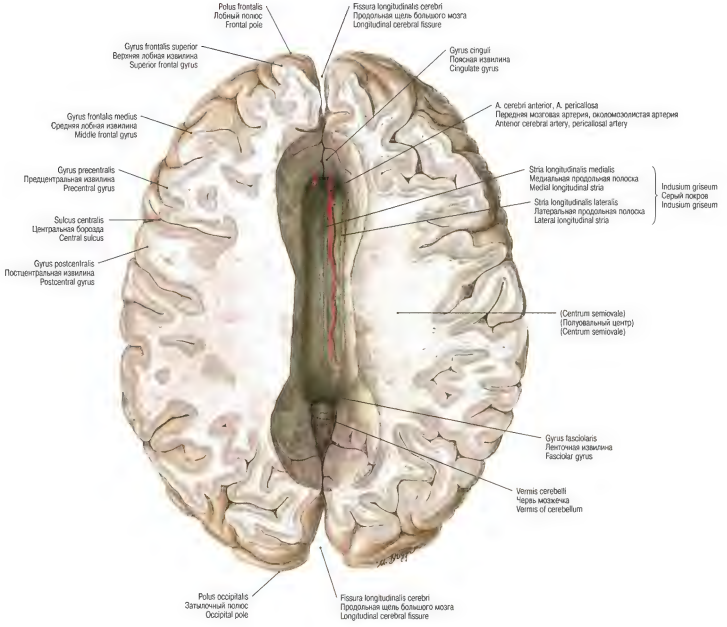

553

Рис. 552 Мозолистое тело, *Corpus callosum*; после удаления верхних частей полушарий большого мозга, вид сверху • Corpus callosum, *Corpus callosum*; after removal of the upper parts of the cerebral hemispheres, superior view

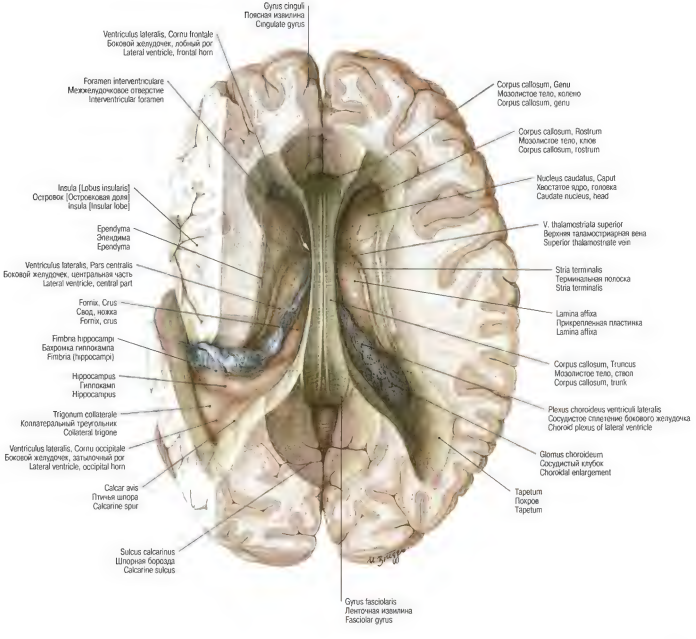

554

552

Рис. 553 Боковые желудочки, *Ventriculi laterales*; после удаления верхних частей полушарий большого мозга, вид сверху • Lateral ventricles, *Ventriculi laterales*; after removal of the upper parts of the cerebral hemispheres, superior view

Головной мозг, топография
Brain, topography

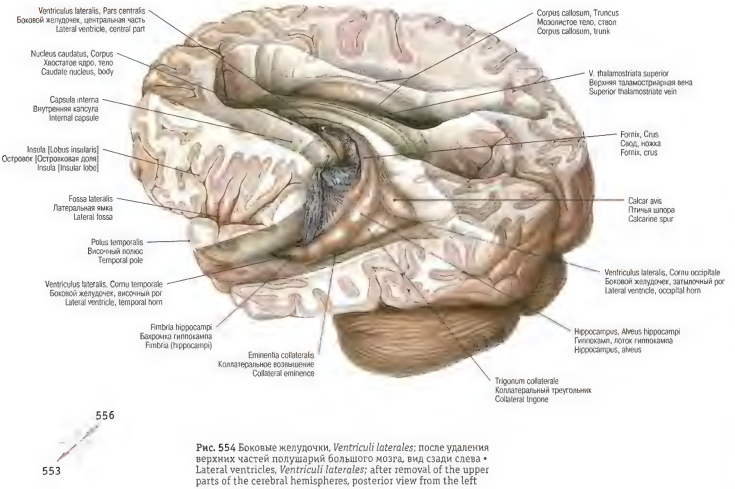

Рис. 554 Боковые желудочки, *Ventriculi laterales*; после удаления верхних частей полушарий большого мозга, вид сзади слева • Lateral ventricles, *Ventriculi laterales*; after removal of the upper parts of the cerebral hemispheres, posterior view from the left

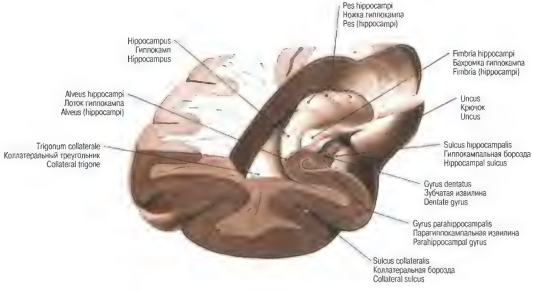

Рис. 555 Левый височный рог, *Cornu temporale*, бокового желудочка, *Ventriculus lateralis*; фронтальный срез после удаления части височной доли полушария, вид сзади сверху • Left temporal horn, *Cornu temporale*, of the lateral ventricle, *Ventriculus lateralis*; frontal section after removal of the temporal wall, posterior-superior view

Головной мозг, топография
Brain, topography

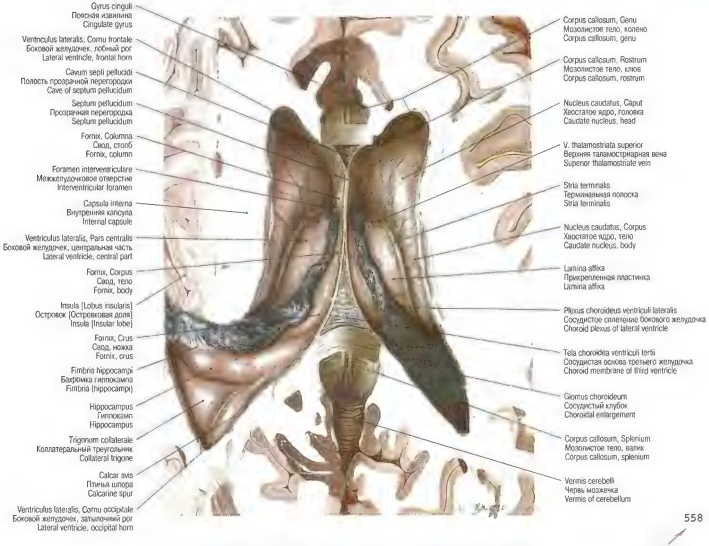

558
554

Рис. 556 Боковые желудочки, *Ventriculi laterales*; после удаления верхних частей полушарий большого мозга, центральной части мозолистого тела и спайки свода, вид сверху • Lateral ventricles, *Ventriculi laterales*; after removal of the upper parts of the cerebral hemispheres, the central part of the corpus callosum and commissure of the fornix, superior view

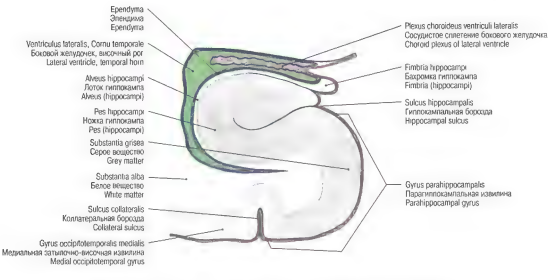

Рис. 557 Височный рог, *Cornu temporale*, бокового желудочка, *Ventriculus lateralis*, схематический фронтальный срез • Temporal horn, *Cornu temporale*, of the lateral ventricle, *Ventriculus lateralis*, schematic frontal section

Головной мозг, топография
Brain, topography

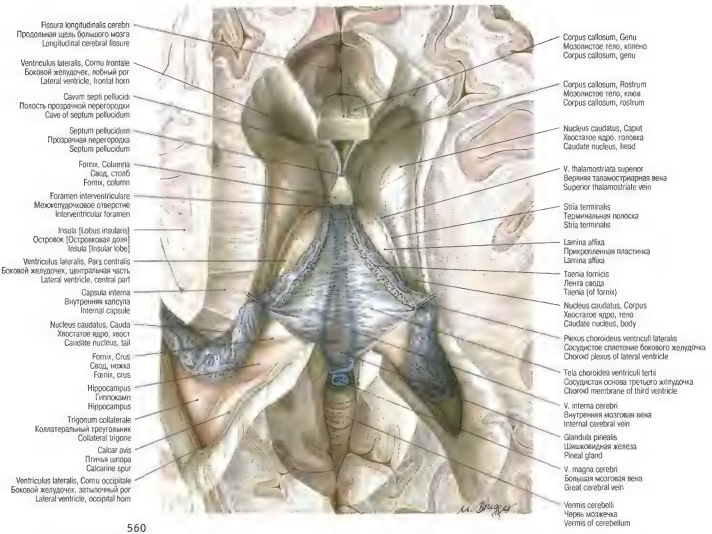

Рис. 558 Боковые желудочки, *Ventriculi laterales*, после удаления центральной части мозолистого тела и тела свода; вид сверху • Lateral ventricles, *Ventriculi laterales*, after removal of the central part of the corpus callosum and the body of the fornix; superior view

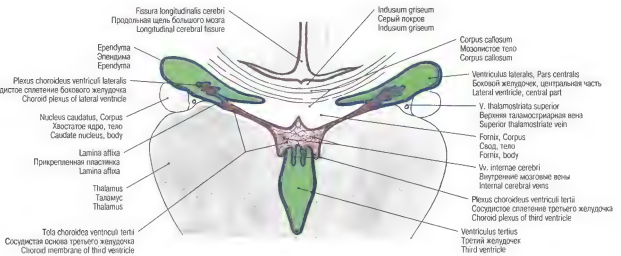

Рис. 559 Центральные части боковых желудочков и третий желудочек; схематический фронтальный срез • Central parts of the lateral ventricles and third ventricle; schematic frontal section

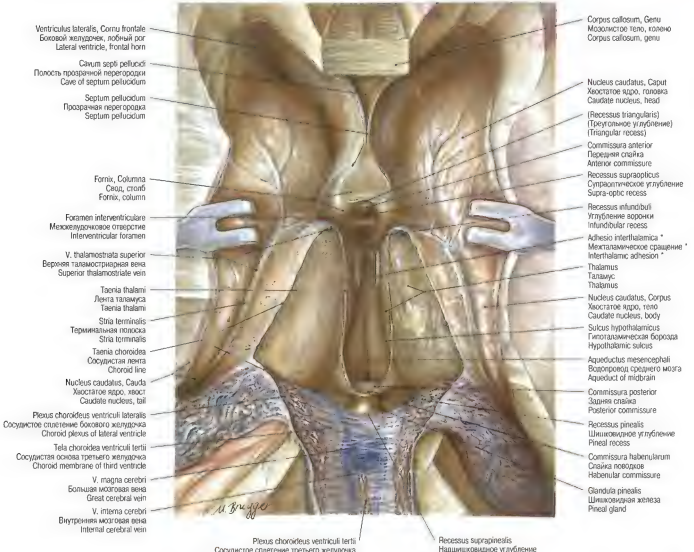

Рис. 560 Боковые желудочки, *Ventriculi laterales*, и третий желудочек, *Ventriculus tertius*; удалены части полушарий большого мозга, центральная часть мозолистого тела и тело свода, сосудистые сплетения и сосудистая основа третьего желудочка отвернуты кзади; вид сверху • Lateral ventricles, *Ventriculi laterales*, and third ventricle, *Ventriculus tertius*; parts of the cerebral hemispheres, the central part of the corpus callosum and the body of fornix have been removed, the choroid plexus and the tela choroidea of the third ventricle have been reflected backwards; superior view

558

* Межталамическое сращение рассечено в срединной плоскости. The interthalamic adhesion has been sectioned in the median plane.

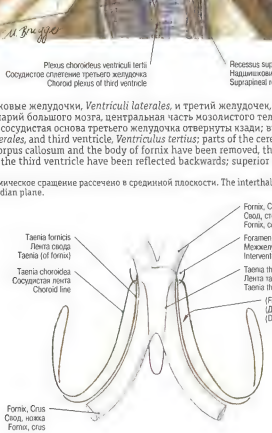

Рис. 561 Ленты, *Taeniae*, сосудистых сплетений, *Plexus choroidei*, боковых и третьего желудочков головного мозга; вид сверху • Taeniae, *Taeniae*, of the choroid plexuses, *Plexus choroidei*, of the lateral and third ventricles of the cerebrum; superior view

Артерии основания головного мозга
Arteries of the base of the brain

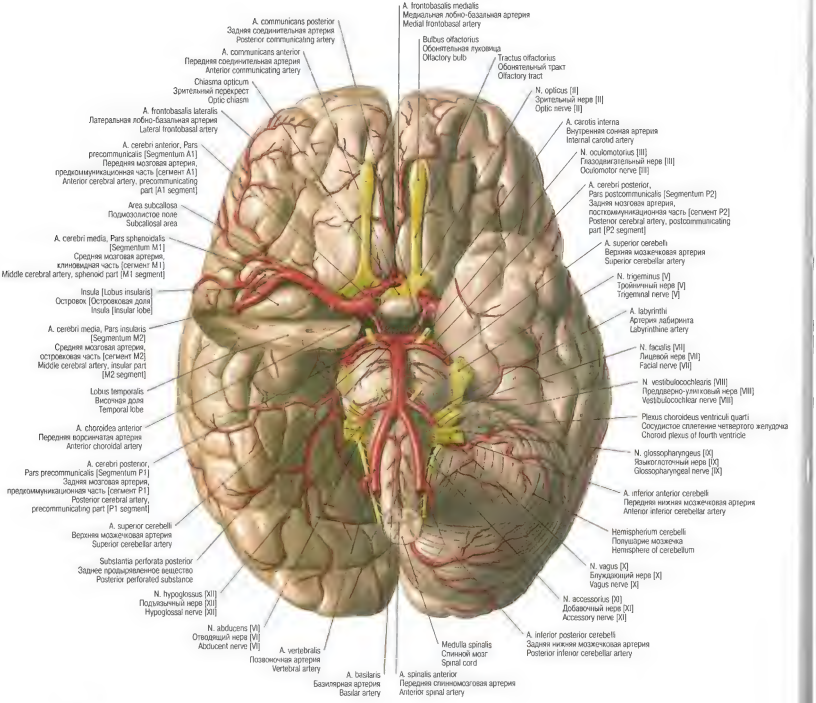

→ 566, 567

Рис. 562 Артерии головного мозга • Arteries of the brain

Артериальный круг
Arterial circle

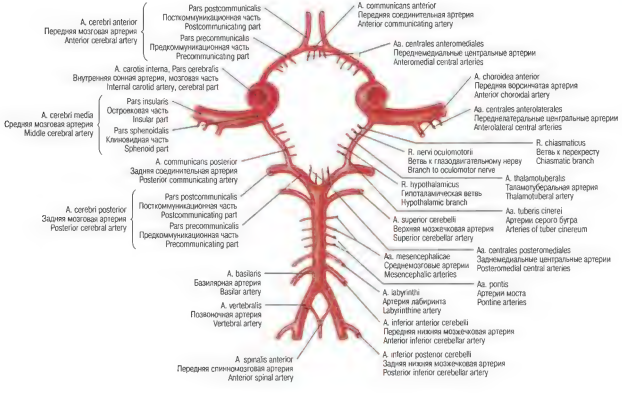

Рис. 563 Артериальный круг большого мозга [виллизиев круг], *Circulus arteriosus cerebri* • Arterial circle of the brain [WILLIS], *Circulus arteriosus cerebri*

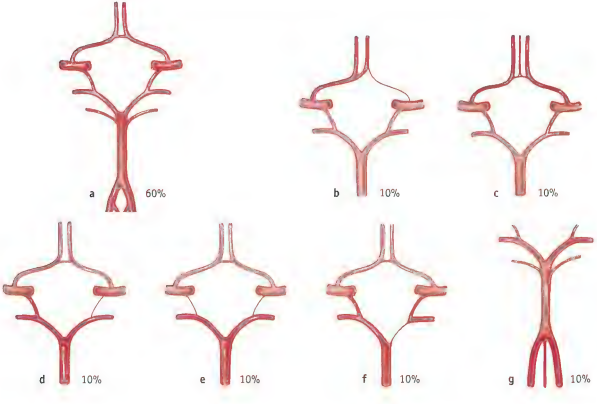

Рис. 564 a–g* Артериальный круг большого мозга, *Circulus arteriosus cerebri* • Arterial circle of the brain, *Circulus arteriosus cerebri*
a–c Варианты переднего отдела. Variations of the anterior portion.
d–f Варианты заднего отдела. Variations of the posterior portion.
g Очень низкое положение точки слияния позвоночных артерий. Very far inferior union of the vertebral arteries.

* По уточненным данным [Гладилин Ю.А., 2004], по крайней мере, в Российской Федерации, цифры иные: **a** — 70–74%; **b** — 45–55%; **e** — 2–3% (*Прим. научн. ред. перевода*).

Артерии головного мозга
Arteries of the brain

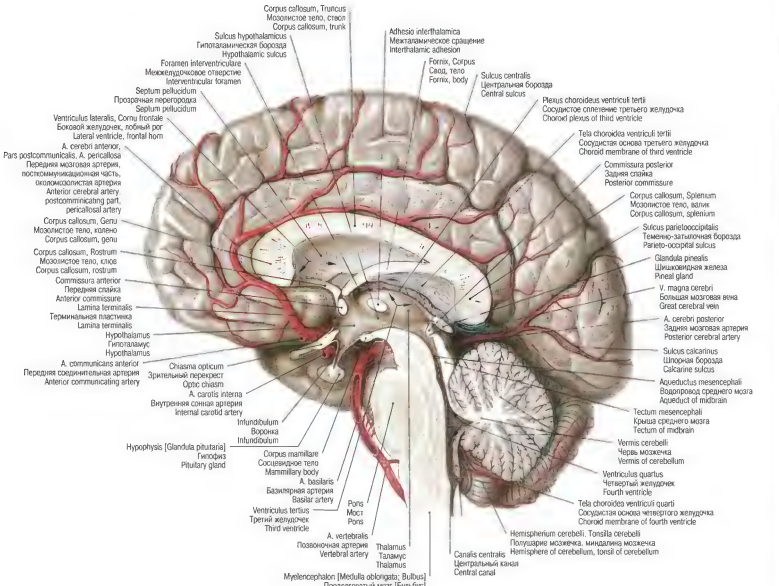

Рис. 565 Медиальная поверхность полушария большого мозга, *Facies medialis hemispherii cerebri*, промежуточный мозг, *Diencephalon*, и ствол головного мозга, *Truncus encephali*; зигзагообразный срединный срез, вид слева • Medial surface of the cerebral hemisphere, Facies medialis hemispherii cerebri; diencephalon, *Diencephalon*, and brainstem, *Truncus encephali*; staggered median section, viewed from the left

Рис. 566 Артериальное кровоснабжение головного мозга; вид слева • Arterial supply of the brain; viewed from the left

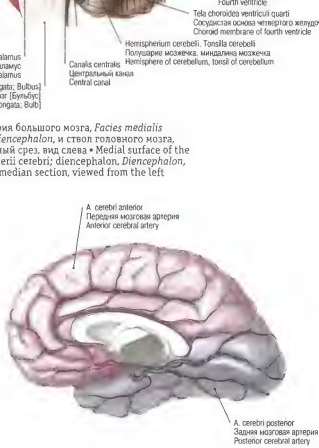

Рис. 567 Артериальное кровоснабжение головного мозга; вид с медиальной стороны • Arterial supply of the brain; medial view

Артерии и вены головного мозга
Arteries and veins of the brain

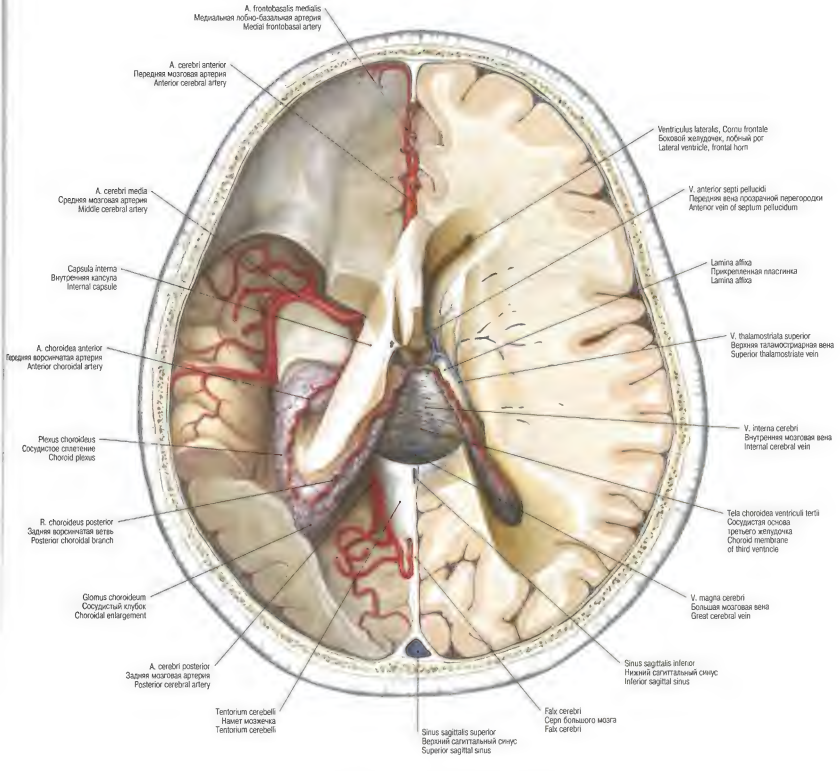

Рис. 568 Артерии и вены головного мозга • *Arteriae et Venae cerebri* • Arteries and veins of the brain

Вены головного мозга
Veins of the brain

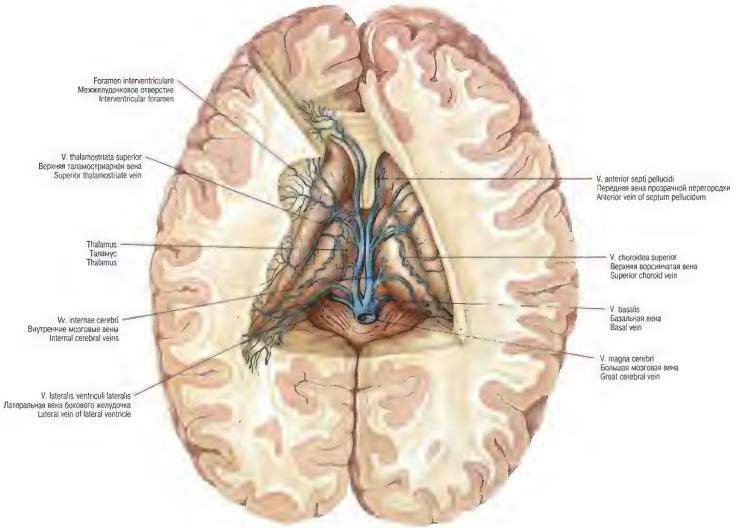

Рис. 569 Глубокие вены головного мозга, *Vv. profundae cerebri*. Внутренние мозговые вены расположены в толще сосудистой основы третьего желудочка • Deep veins of the brain, *Vv. profundae cerebri*. The internal cerebral veins run within the tela choroidea of the third ventricle

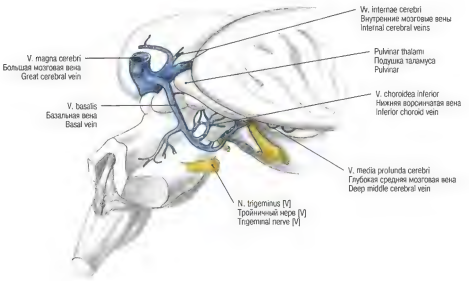

Рис. 570 Глубокие вены головного мозга, *Vv. profundae cerebri*; вид сзади справа • Deep veins of the brain, *Vv. profundae cerebri*; posterior view from the right

Головной мозг, срезы
Brain, sections

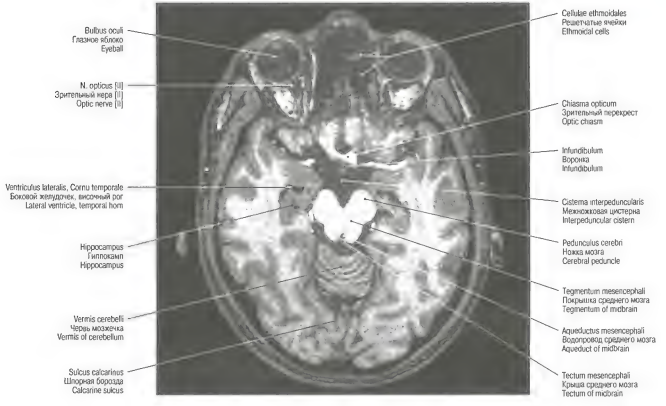

Рис. 571 Головной мозг, *Encephalon*; магнитно-резонансная томограмма (МРТ): горизонтальный срез на уровне среднего мозга и височных рогов боковых желудочков, вид сверху • Brain, *Encephalon*; magnetic resonance tomographic image (MRI); horizontal section at the level of the midbrain and the temporal horns of the lateral ventricles, superior view

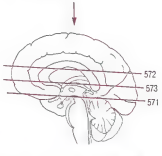

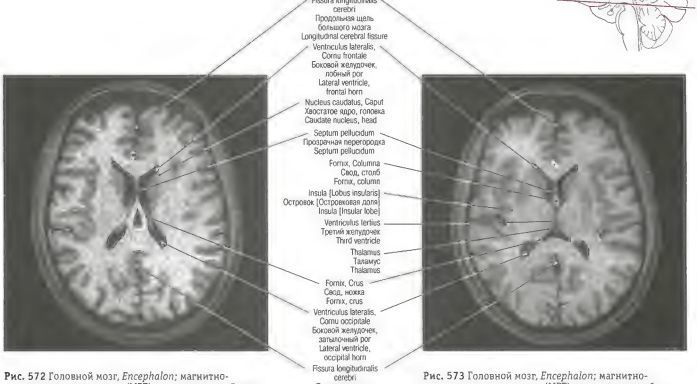

Рис. 572 Головной мозг, *Encephalon*; магнитно-резонансная томограмма (МРТ); горизонтальный срез на уровне центральных частей боковых желудочков, вид сверху • Brain, *Encephalon*; magnetic resonance tomographic image (MRI); horizontal section at the level of the central parts of the lateral ventricles, superior view

Рис. 573 Головной мозг, *Encephalon*; магнитно-резонансная томограмма (МРТ); горизонтальный срез на уровне третьего желудочка и начал височных рогов боковых желудочков, вид сверху • Brain, *Encephalon*; magnetic resonance tomographic image (MRI); horizontal section at the level of the third ventricle and the openings of the temporal horns of the lateral ventricles, superior view

Головной мозг, срезы
Brain, sections

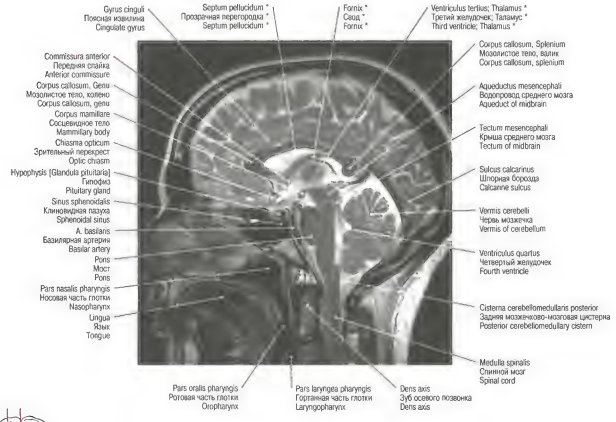

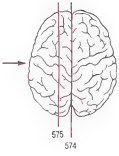

Рис. 574 Головной мозг, *Encephalon;* магнитно-резонансная томограмма (МРТ), срединный срез. Образования, отмеченные знаком (*), выглядят не вполне точно в результате «эффекта усреднения» • Brain, *Encephalon;* magnetic resonance tomographic image (MRI), median section. The structures marked with (*) appear partly falsified as a consequence of the "partial-volume-effect"

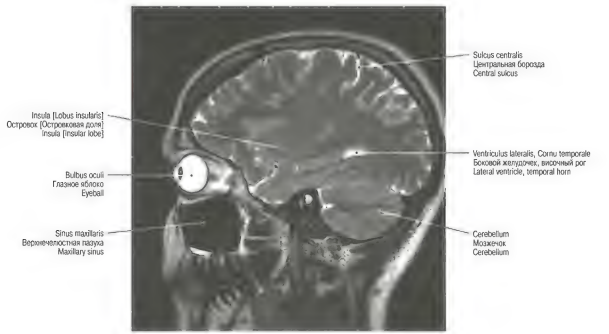

Рис. 575 Головной мозг, *Encephalon;* магнитно-резонансная томограмма (МРТ), сагиттальный срез • Brain, *Encephalon;* magnetic resonance tomographic image (MRI), sagittal section

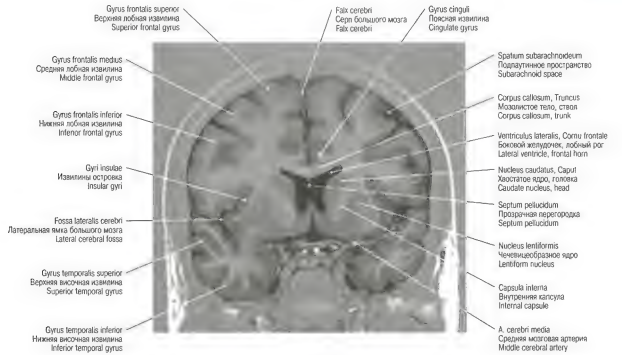

Рис. 576 Головной мозг, *Encephalon*; магнитно-резонансная томограмма (МРТ), фронтальный срез • Brain, *Encephalon*; magnetic resonance tomographic image (MRI), frontal section

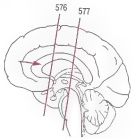

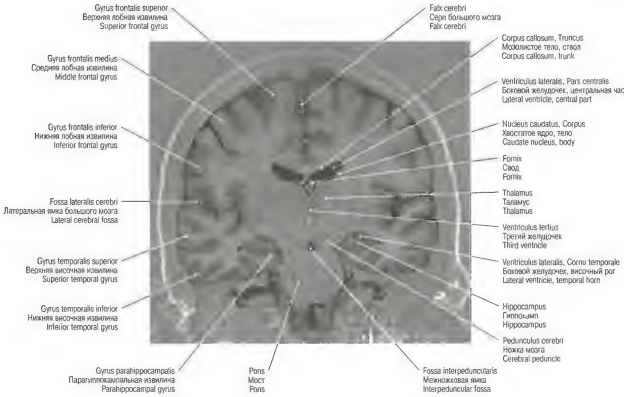

Рис. 577 Головной мозг, *Encephalon*; магнитно-резонансная томограмма (МРТ), фронтальный срез • Brain, *Encephalon*; magnetic resonance tomographic image (MRI), frontal section

Головной мозг, фронтальные срезы
Brain, frontal sections

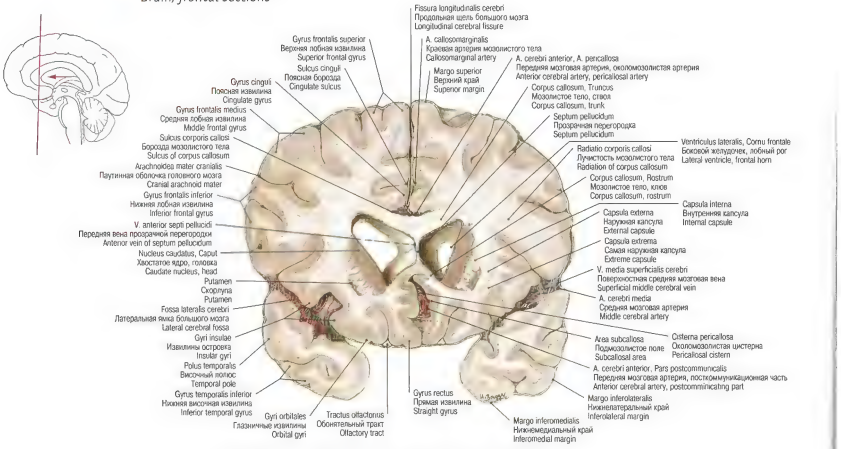

Рис. 578 Головной мозг, *Encephalon*, фронтальный срез на уровне передних отделов лобных рогов боковых желудочков • Brain, *Encephalon*, frontal section at the level of the anterior parts of the frontal horns of the lateral ventricles

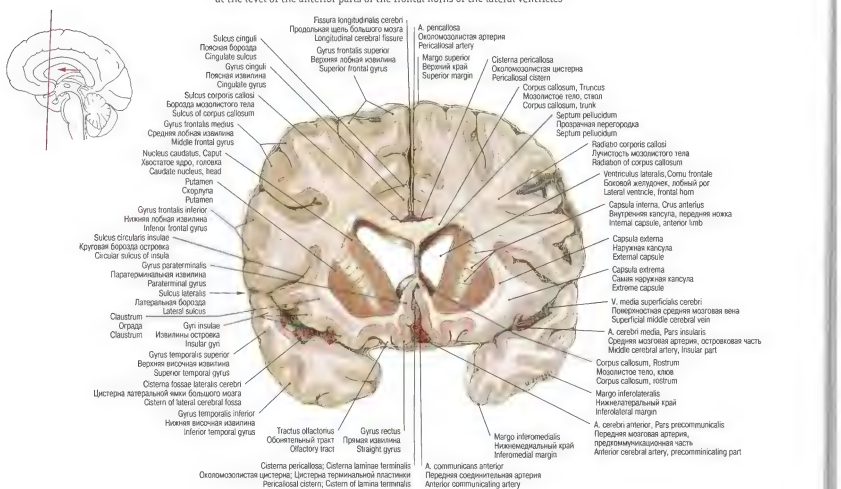

Рис. 579 Головной мозг, *Encephalon*, фронтальный срез на уровне задних отделов лобных рогов боковых желудочков • Brain, *Encephalon*, frontal section at the level of the posterior parts of the frontal horns of the lateral ventricles

Головной мозг, фронтальные срезы
Brain, frontal sections

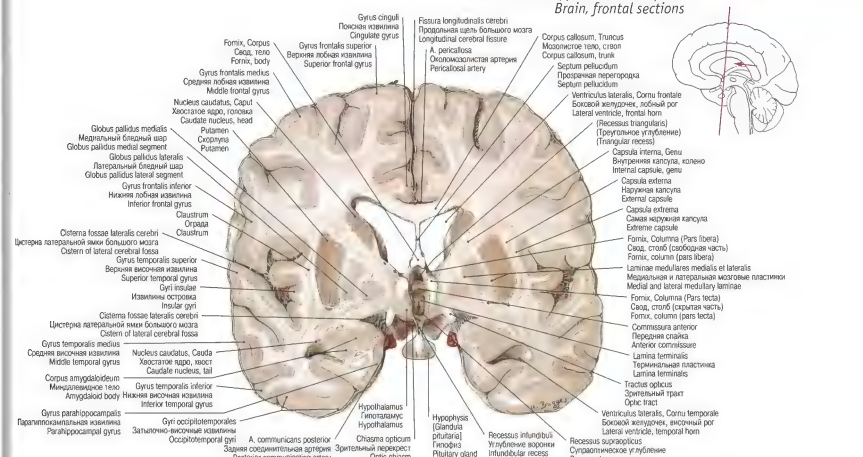

Рис. 580 Головной мозг, *Encephalon*, фронтальный срез на уровне межжелудочковых отверстий • Brain, *Encephalon*, frontal section at the level of the interventricular foramina

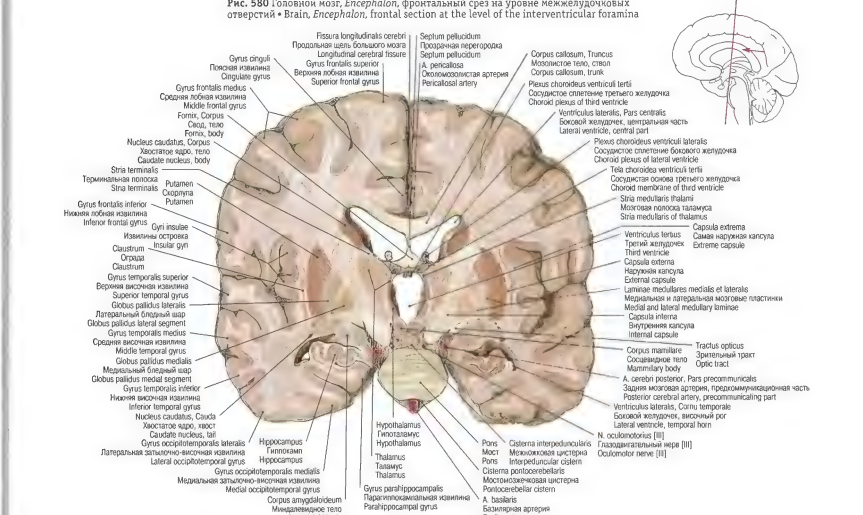

Рис. 581 Головной мозг, *Encephalon*, фронтальный срез на уровне сосцевидных тел • Brain, *Encephalon*, frontal section at the level of the mammillary bodies

Головной мозг, фронтальные срезы
Brain, frontal sections

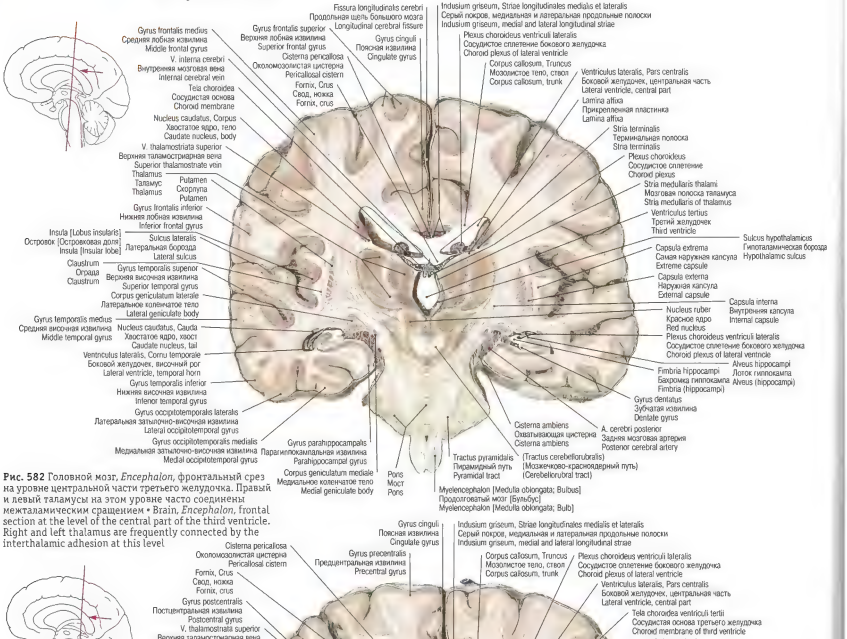

Рис. 582 Головной мозг, *Encephalon*, фронтальный срез на уровне центральной части третьего желудочка. Правый и левый таламусы на этом уровне часто соединены межталамическим сращением • Brain, *Encephalon*, frontal section at the level of the central part of the third ventricle. Right and left thalamus are frequently connected by the interthalamic adhesion at this level

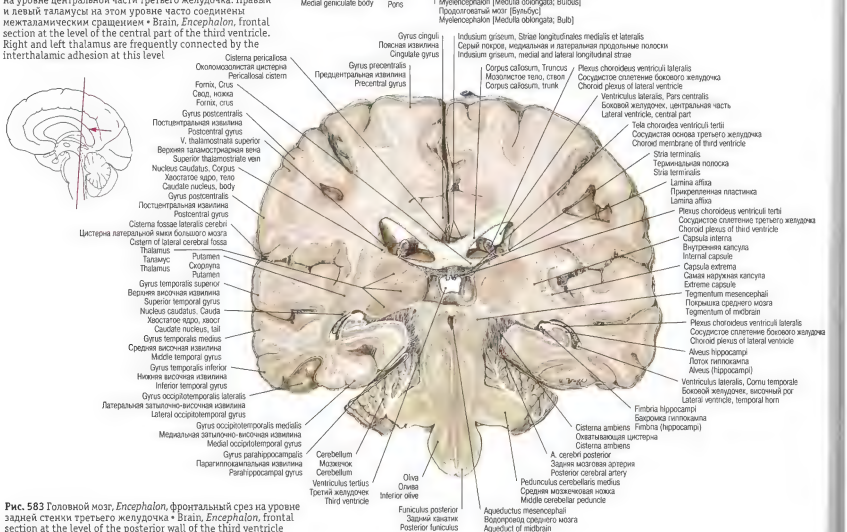

Рис. 583 Головной мозг, *Encephalon*, фронтальный срез на уровне задней стенки третьего желудочка • Brain, *Encephalon*, frontal section at the level of the posterior wall of the third ventricle

Головной мозг, фронтальные срезы
Brain, frontal sections

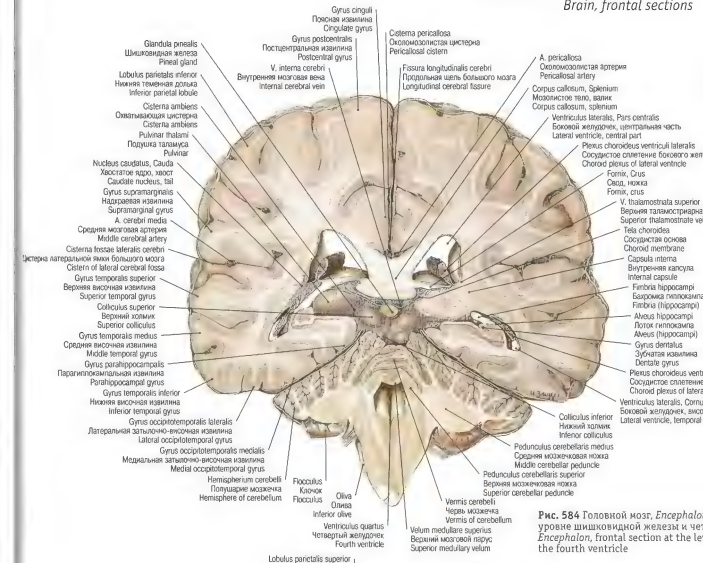

Рис. 584 Головной мозг, *Encephalon*, фронтальный срез на уровне шишковидной железы и четвертого желудочка • Brain, *Encephalon*, frontal section at the level of the pineal gland and the fourth ventricle

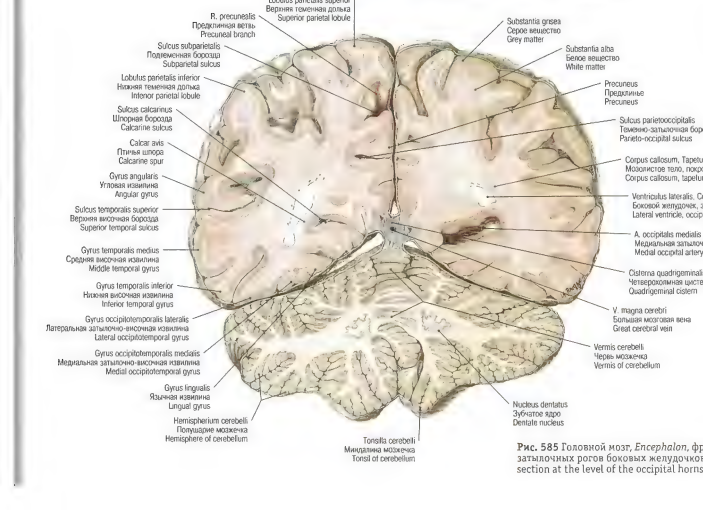

Рис. 585 Головной мозг, *Encephalon*, фронтальный срез на уровне затылочных рогов боковых желудочков • Brain, *Encephalon*, frontal section at the level of the occipital horns of the lateral ventricles

Головной мозг, горизонтальные срезы
Brain, horizontal sections

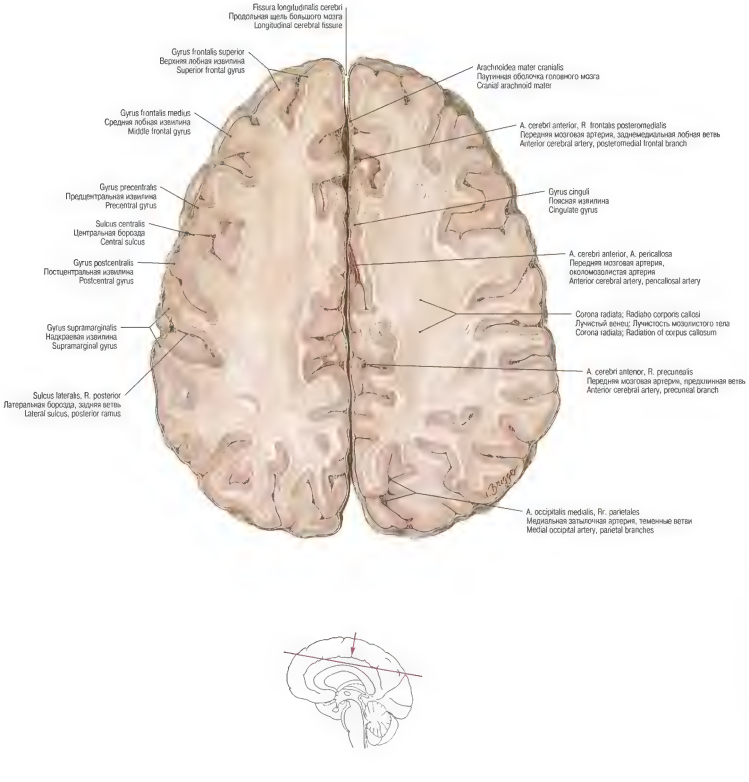

Рис. 586 Головной мозг, *Encephalon;* горизонтальный срез слегка выше мозолистого тела • Brain, *Encephalon;* horizontal section just above the corpus callosum

Головной мозг, горизонтальные срезы
Brain, horizontal sections

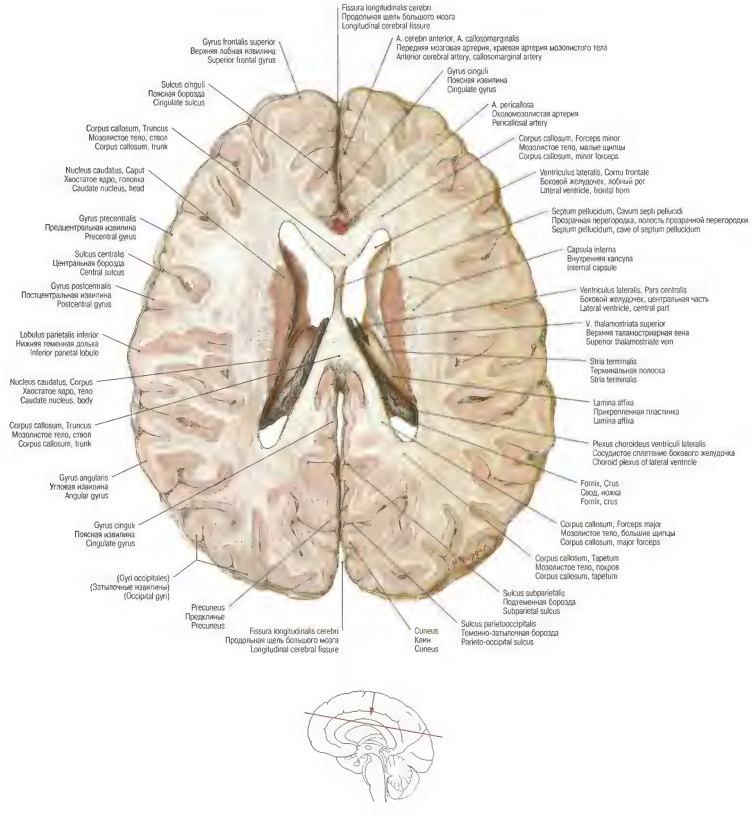

Рис. 587 Головной мозг, *Encephalon*, горизонтальный срез на уровне центральных частей боковых желудочков • Brain, *Encephalon*, horizontal section at the level of the central parts of the lateral ventricles

Головной мозг, горизонтальные срезы
Brain, horizontal sections

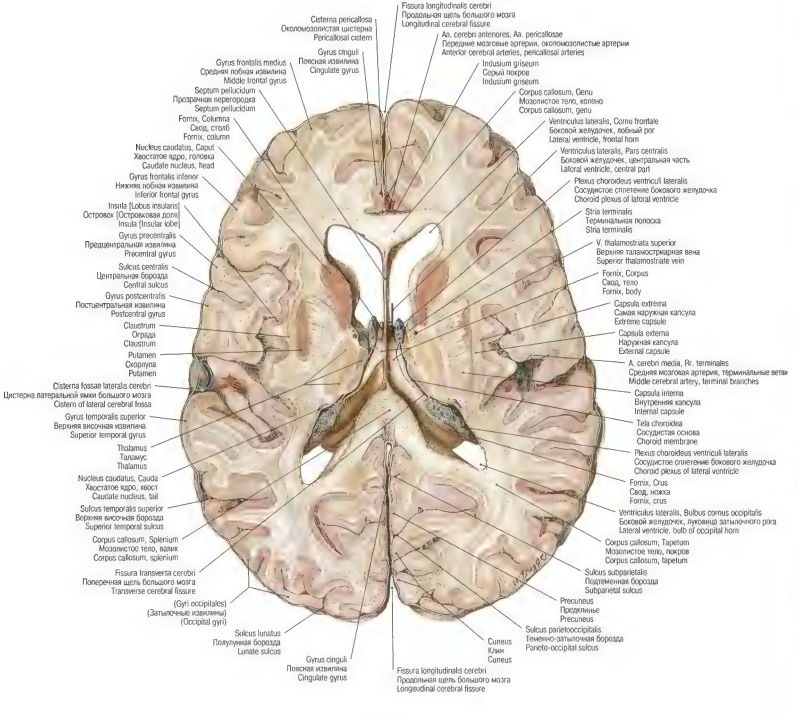

Рис. 588 Головной мозг, *Encephalon*, горизонтальный срез на уровне дна центральных частей боковых желудочков • Brain, *Encephalon*, horizontal section at the level of the floor of the central parts of the lateral ventricles

Головной мозг, горизонтальные срезы
Brain, horizontal sections

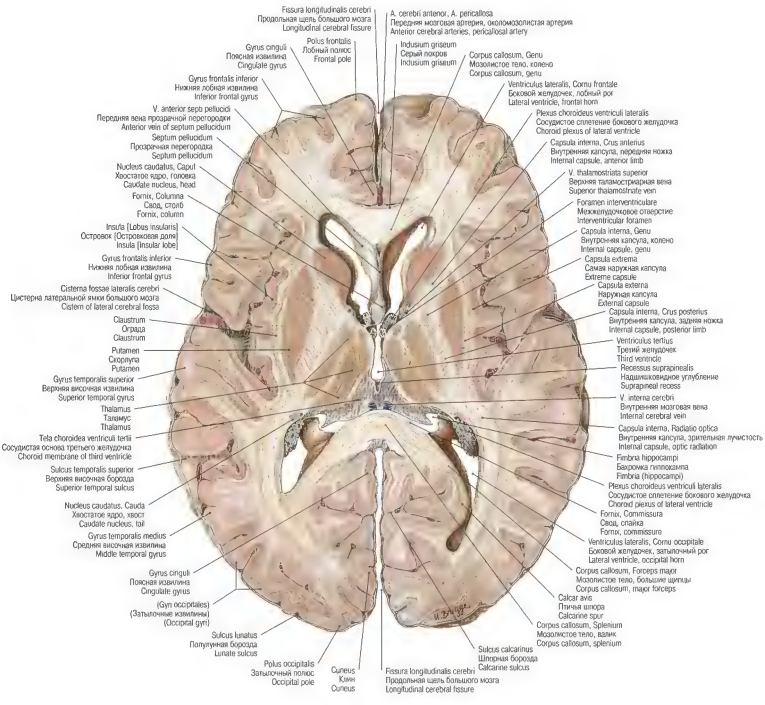

Рис. 589 Головной мозг, *Encephalon*, горизонтальный срез на уровне верхней части третьего желудочка • Brain, *Encephalon*, horizontal section at the level of the upper part of the third ventricle

Головной мозг, горизонтальные срезы
Brain, horizontal sections

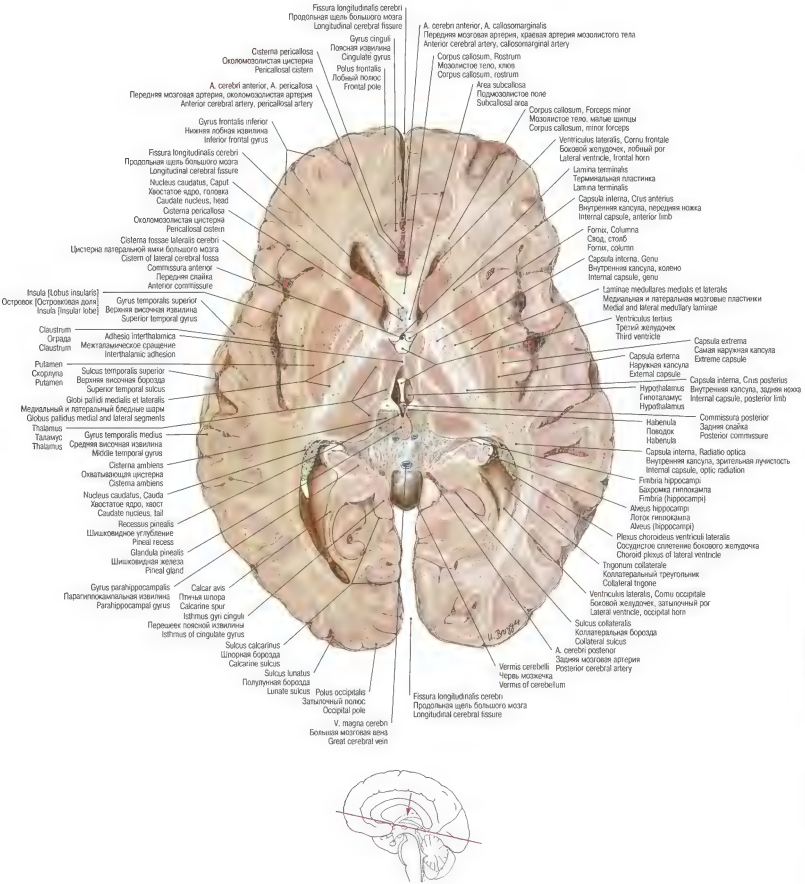

Рис. 590 Головной мозг, *Encephalon*, горизонтальный срез через центр третьего желудочка на уровне межталамического сращения • Brain, *Encephalon*, horizontal section through the centre of the third ventricle at the level of the interthalamic adhesion

Головной мозг, горизонтальные срезы
Brain, horizontal sections

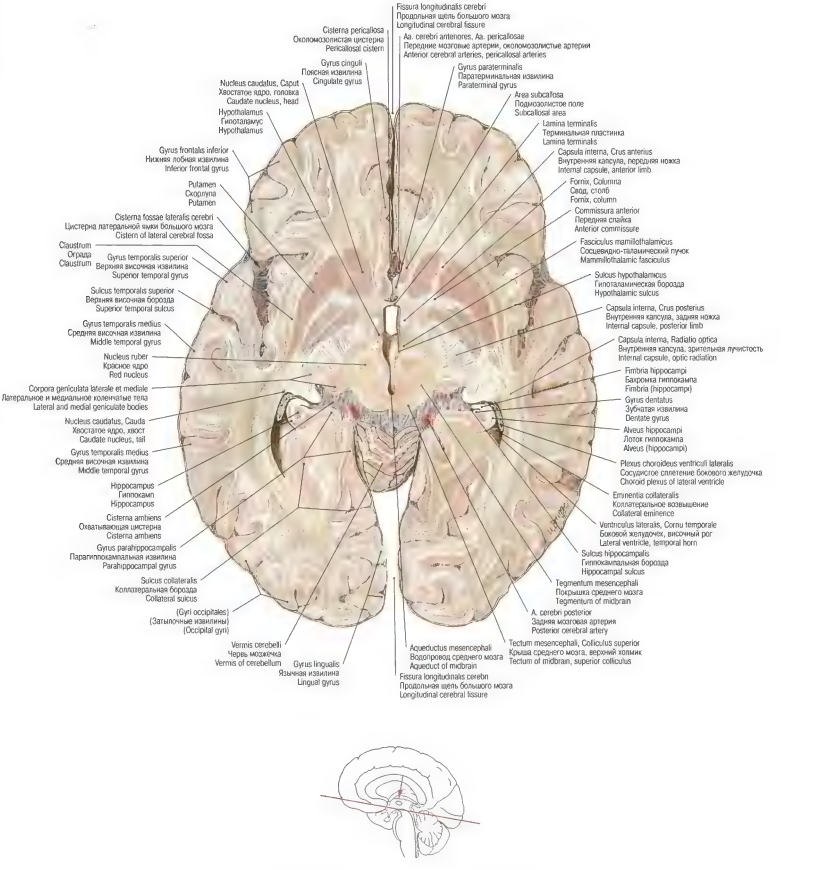

Рис. 591 Головной мозг, *Encephalon*, горизонтальный срез через третий желудочек на уровне отверстия водопровода среднего мозга • Brain, *Encephalon*, horizontal section through the third ventricle at the level of the opening of the aqueduct of midbrain

Головной мозг, горизонтальные срезы
Brain, horizontal sections

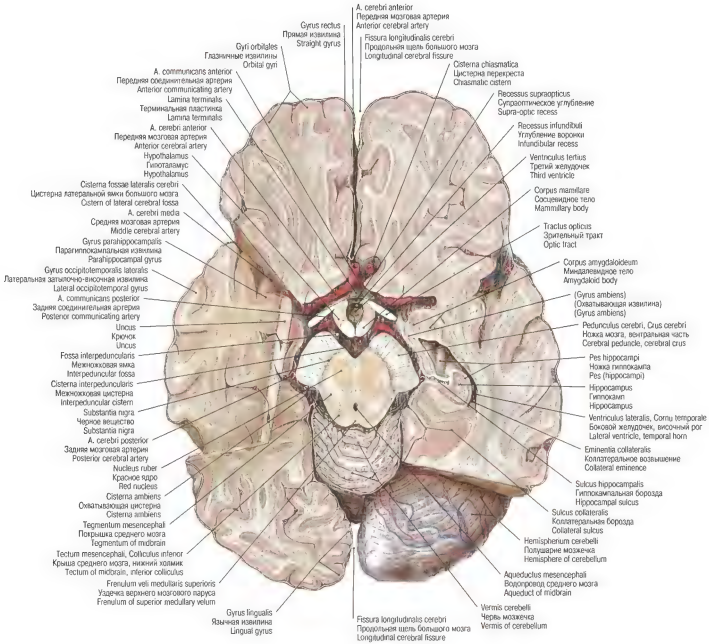

Рис. 592 Головной мозг, *Encephalon*, зигзагообразный горизонтальный срез по дну третьего желудочка на уровне сосцевидных тел • Brain, *Encephalon*, staggered horizontal section through the floor of the third ventricle at the level of the mammillary bodies

Головной мозг, сагиттальные срезы
Brain, sagittal sections

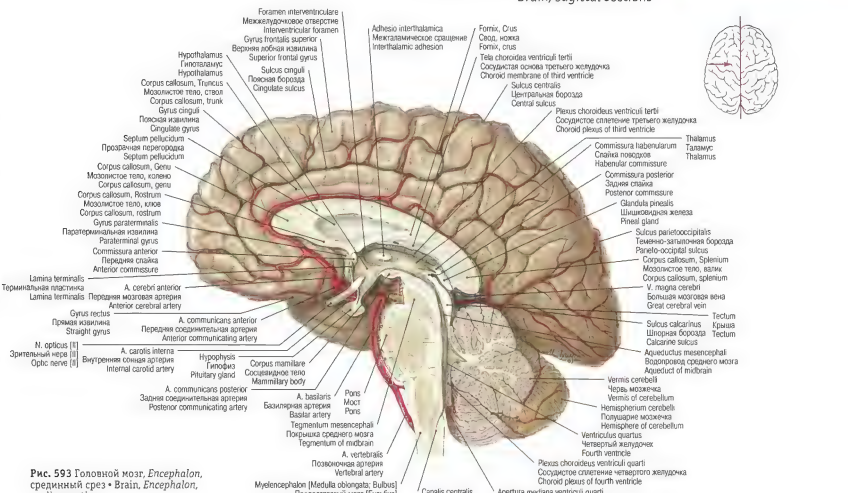

Рис. 593 Головной мозг, *Encephalon*, срединный срез • Brain, *Encephalon*, median section

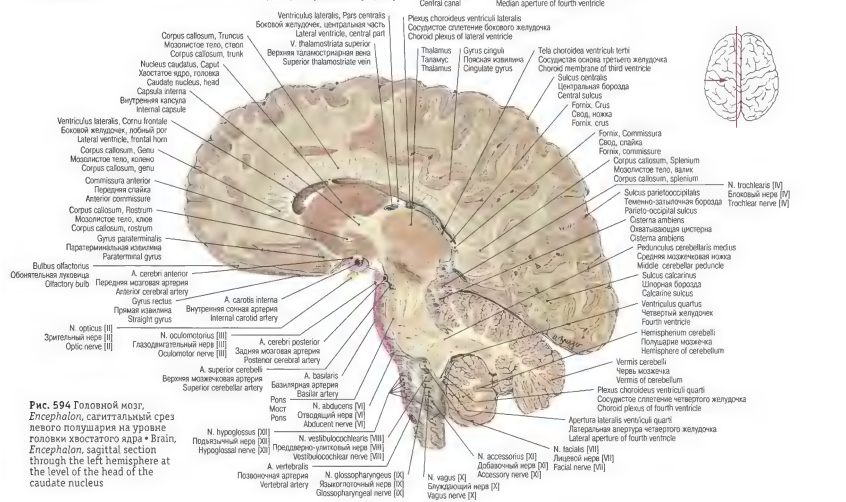

Рис. 594 Головной мозг, *Encephalon*, сагиттальный срез левого полушария на уровне головки хвостатого ядра • Brain, *Encephalon*, sagittal section through the left hemisphere at the level of the head of the caudate nucleus

Головной мозг, сагиттальные срезы
Brain, sagittal sections

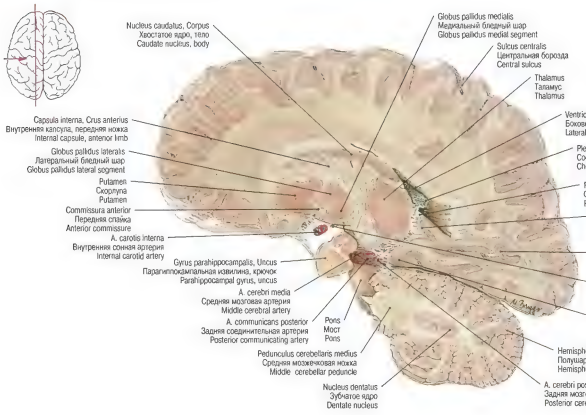

Рис. 595 Головной мозг, *Encephalon*: сагиттальный срез левого полушария на уровне тела хвостатого ядра • Brain, *Encephalon*: sagittal section through the left hemisphere at the level of the body of the caudate nucleus

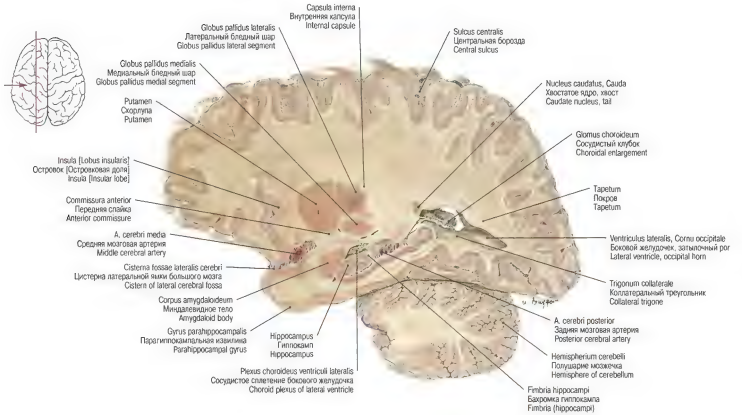

Рис. 596 Головной мозг, *Encephalon*, сагиттальный срез левого полушария на уровне миндалевидного тела • Brain, *Encephalon*, sagittal section through the left hemisphere at the level of the amygdaloid body

Головной мозг, сагиттальные срезы
Brain, sagittal sections

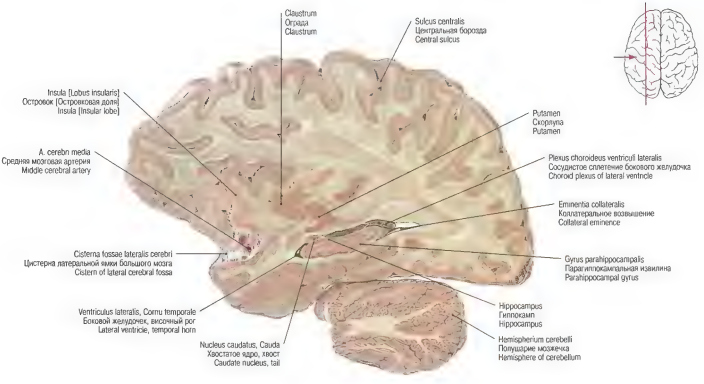

Рис. 597 Головной мозг, *Encephalon*, сагиттальный срез левого полушария на уровне вершины височного рога • Brain, *Encephalon*, sagittal section through the left hemisphere at the level of the apex of temporal horn

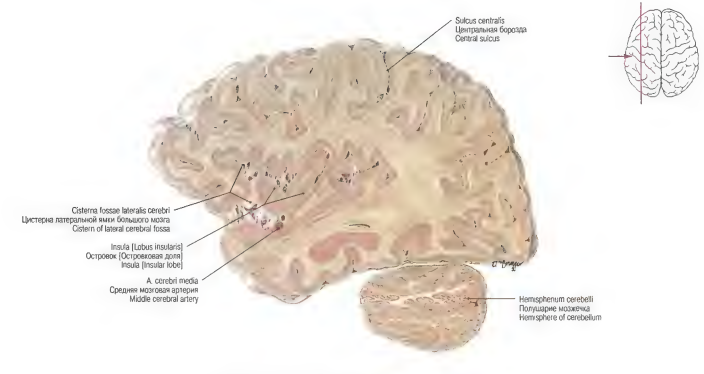

Рис. 598 Головной мозг, *Encephalon*, сагиттальный срез левого полушария на уровне островка • Brain, *Encephalon*, sagittal section through the left hemisphere at the level of the insula

Положение спинного мозга
Situs of the spinal cord

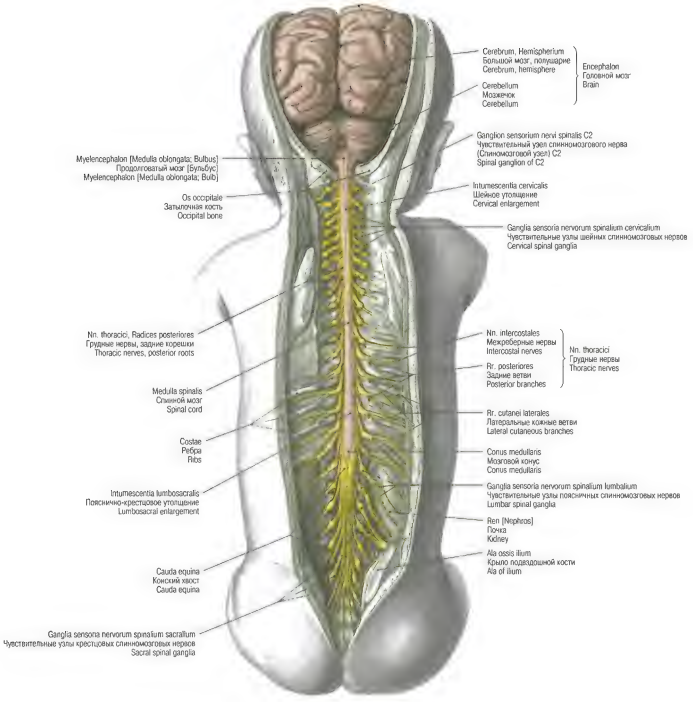

Рис. 599 Головной мозг, *Encephalon*, спинной мозг, *Medulla spinalis*, и спиномозговые нервы, *Nn. spinales*, новорожденного. Спинной мозг у новорожденного по сравнению со взрослым чаще простирается на два позвоночных сегмента каудальнее • Brain, *Encephalon*, spinal cord, *Medulla spinalis*, and spinal nerves, *Nn. spinales*, in a neonate. In the neonate, the spinal cord extends mostly two vertebral segments further caudally compared to the adult

Сегментарное строение спинного мозга
Segmental structure of the spinal cord

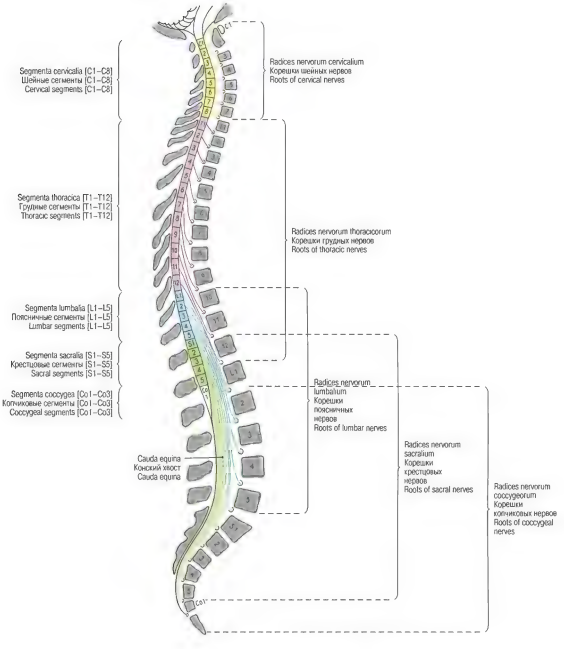

Рис. 600 Сегменты спинного мозга, *Segmenta medullae spinalis*, и корешки спинномозговых нерв, *Radices nervorum spinalium*; схематический срединный срез. Поскольку спинной мозг отстает в скорости роста от позвоночного столба, ход корешков спинномозговых нервов к соответствующим им сегментно расположенным межпозвоночным отверстиям становится все более наклонным в краниокаудальном направлении. У новорожденного спинной мозг заканчивается на уровне тела третьего поясничного позвонка, тогда как у взрослого он обычно простирается только до второго поясничного • Spinal cord segments, *Segmenta medullae spinalis*, and spinal nerve roots, *Radices nervorum spinalium*; schematic median section. As the spinal cord does not follow the growth of the vertebral column, the course of the spinal roots towards their corresponding segmental intervertebral foramina becomes steeper from cranial to caudal. In the neonate, the spinal cord ends at the level of the body of the third lumbar vertebra, whereas in the adult, it extends normally only to the second lumbar vertebra

Спинной мозг
Spinal cord

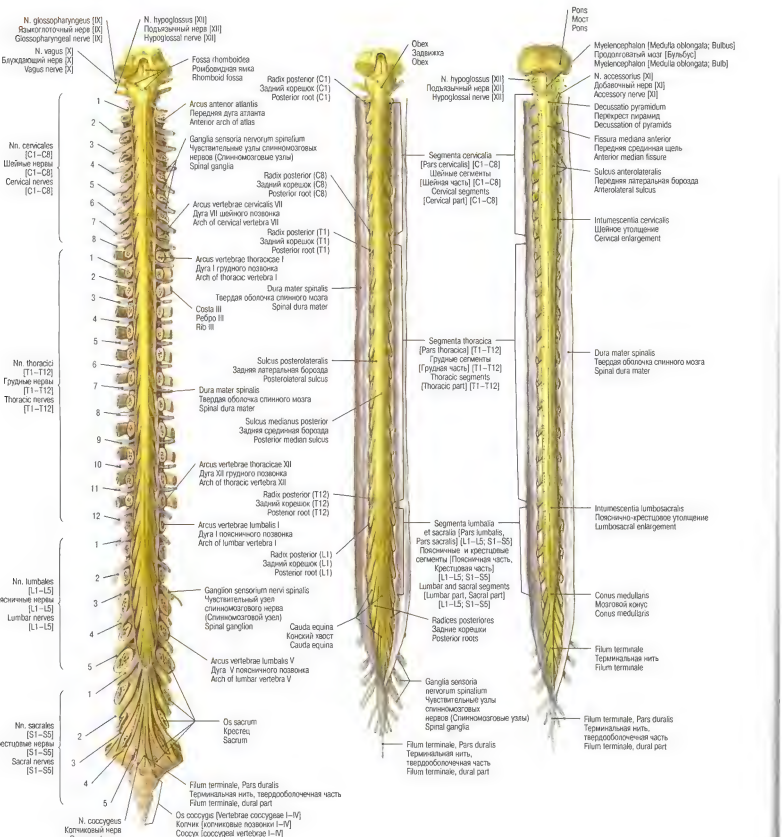

Рис. 601 Спинной мозг, *Medulla spinalis*, и спинномозговые нервы, *Nn. spinales*; положение спинного мозга, вид сзади. Так как сегменты спинного мозга исчисляются соответственно спинномозговым нервам, а самый верхний спинномозговой нерв [C1] расположен непосредственно выше 1-го шейного позвонка, количество шейных сегментов спинного мозга в действительности равно восьми • Spinal cord, *Medulla spinalis*, and spinal nerves, *Nn. spinales*; situs of the spinal cord, dorsal view. As the spinal cord segments are numbered according to the spinal nerves, and the uppermost spinal nerve [C1] is located immediately above the atlas, there are actually eight cervical segments

Рис. 602 Спинной мозг, *Medulla spinalis*, и спинномозговые нервы, *Nn. spinales*; твердая оболочка спинного мозга раскрыта, вид сзади • Spinal cord, *Medulla spinalis*, and spinal nerves, *Nn. spinales*; the spinal dura mater has been opened, dorsal view

Рис. 603 Спинной мозг, *Medulla spinalis*, и спинномозговые нервы, *Nn. spinales*; твердая оболочка спинного мозга раскрыта, вид спереди • Spinal cord, *Medulla spinalis*, and spinal nerves, *Nn. spinales*; the spinal dura mater has been opened, ventral view

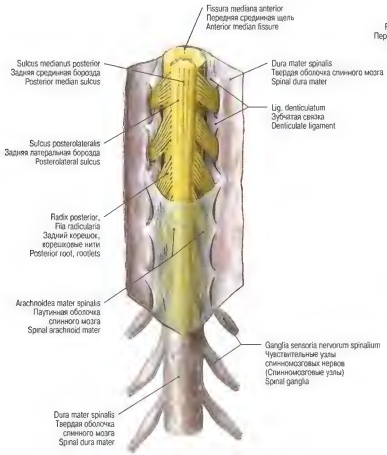

Рис. 604 Спинной мозг, *Medulla spinalis*, и его оболочки, *Meninges spinales*, вид сзади • Spinal cord, *Medulla spinalis*, and spinal meninges, *Meninges spinales*, dorsal view

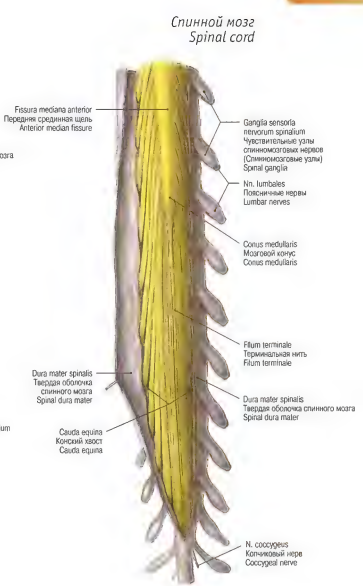

Рис. 605 Спинной мозг, *Medulla spinalis*; каудальная часть с конским хвостом, *Cauda equina*, вид спереди • Spinal cord, *Medulla spinalis*; caudal part with the cauda equina, *Cauda equina*, ventral view

→ 818

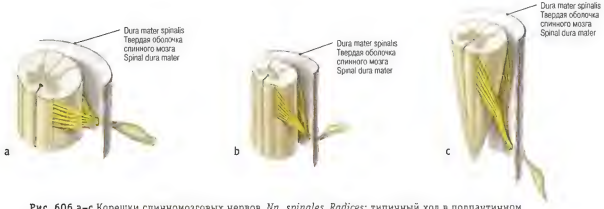

Рис. 606 a–c Корешки спинномозговых нервов, *Nn. spinales, Radices*; типичный ход в подпаутинном пространстве • Spinal nerve roots, *Nn. spinales, Radices*; typical course within the subarachnoid space

a Шейный сегмент. *Segmentum cervicale*. Cervical segment.
b Грудной сегмент. *Segmentum thoracicum*. Thoracic segment.
c Поясничный сегмент. *Segmentum lumbale*. Lumbar segment.

Артерии спинного мозга
Arteries of the spinal cord

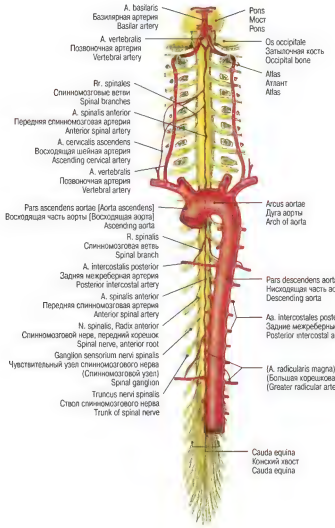

Рис. 607 Артерии спинного мозга • Arteries of the spinal cord

* Клинический термин: артерия Адамкевича, артерия поясничного утолщения.
Clinical term: artery of ADAMKIEWICZ.

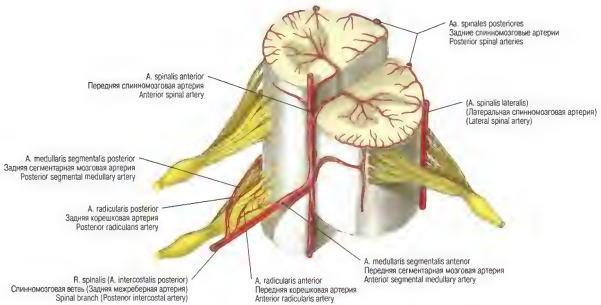

Рис. 608 Артерии спинного мозга • Arteries of the spinal cord

Спинной мозг, строение
Spinal cord, structure

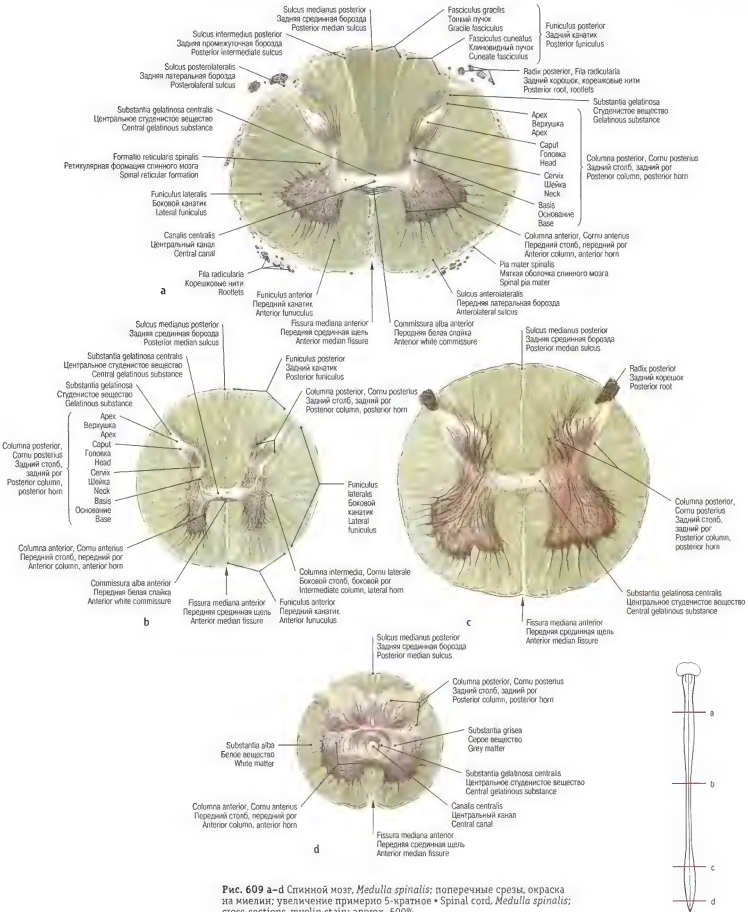

Рис. 609 a–d Спинной мозг, *Medulla spinalis*; поперечные срезы, окраска на миелин; увеличение примерно 5-кратное • Spinal cord, *Medulla spinalis*; cross-sections, myelin stain; approx. 500%
a Шейная часть. *Pars cervicalis*. Cervical part.
b Грудная часть. *Pars thoracica*. Thoracic part.
c Поясничная часть. *Pars lumbalis*. Lumbar part.
d Крестцовая часть. *Pars sacralis*. Sacral part.

Функциональная организация спинного мозга
Functional organization of the spinal cord

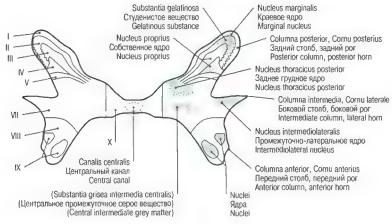

Рис. 610 Спинной мозг, *Medulla spinalis*; пластинчатое распределение серого вещества на основе его цитоархитектоники [REXED, 1952, 1954, 1964] на примере десятого грудного сегмента [T10]. Топография и количество пластинок в различных сегментах спинного мозга варьируют • Spinal cord, *Medulla spinalis*; laminar organization of the grey matter according to its cytoarchitecture [according to REXED, 1952, 1954, 1964], exemplified by the tenth thoracic segment [T10]. Formation and number of the laminae vary in different spinal cord segments

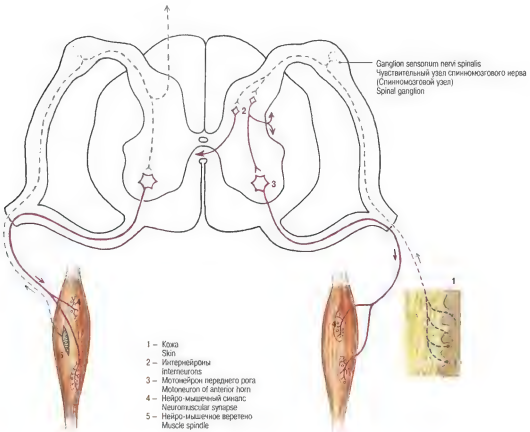

Рис. 611 Рефлексы спинного мозга; *слева*: моносинаптический рефлекс (двухнейронный, проприоцептивный, миостатический, например коленный, пяточный и т.д.); *справа*: полисинаптический рефлекс (мультинейроный, например брюшной, кремастерный, подошвенный и т.д.) • Reflexes at the spinal cord; *left*: monosynaptic reflex (bineuronal, proprioceptive, myostatic, e.g., patellar tendon reflex, Achilles tendon reflex, etc.); *right*: polysynaptic reflex (polyneuronal, e.g., abdominal reflex, cremasteric reflex, plantar reflex, etc.)

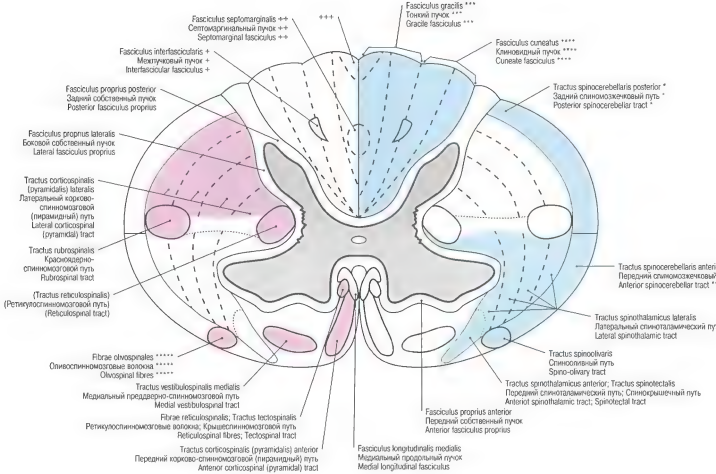

Рис. 612 Спинной мозг, *Medulla spinalis*; схематическая организация белого вещества на примере нижнего шейного сегмента. Афферентные [восходящие] пути показаны синим цветом. Эфферентные [нисходящие] показаны красным цветом. Области, отмеченные знаками (+), (++) и (+++), соответствуют нисходящим коллатеральным путям задних канатиков • Spinal cord, *Medulla spinalis*; schematic organization of the white matter exemplified by a lower cervical segment. Afferent [ascending] pathways in blue. Efferent [descending] pathways in red. Regions indicated by (+), (++), and (+++) designate descending collateral tracts of the posterior fasciculi

* Клинический термин: путь Флексига. Clinical term: FLEXIG's tract.
** Клинический термин: путь Говерса. Clinical term: GOWERS' tract.
*** Клинический термин: путь Голля. Clinical term: GOLL's tract.
**** Клинический термин: путь Бурдаха. Clinical term: BURDACH's tract.
***** Реальное существование этих волокон не было достоверно подтверждено. The actual existence of these fibres has not definitely been documented.

\+ Поле («запятая») Шульце [шейная часть]. SCHULTZE's comma tract [cervical part].
++ Овальный пучок Флексига [грудная часть]. FLEXIG's oval bundle [thoracic part].
+++ Треугольник Филиппа–Гомбо́ля [поясничная и крестцовая части]. Triangle of PHILIPPE–GOMBAULT [lumbar and sacral parts].

Проводящие пути спинного мозга
Pathways of the spinal cord

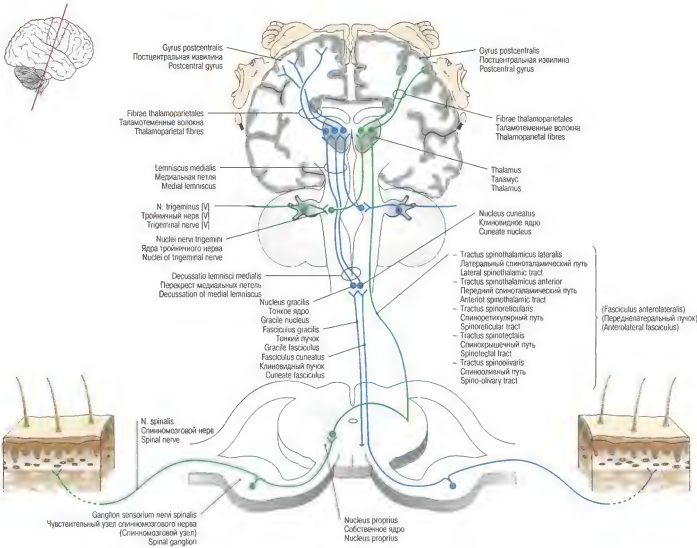

Рис. 613 Пути эпикритической (синие) и протопатической (зеленые) чувствительности •
Pathways for epicritic (blue) and protopathic (green) sensibility

Восходящие проводящие пути

Путь эпикритической чувствительности [тактильный путь]
(точное различение давления и контакта)

1. **Нейрон [неперекрещенный]**. От рецепторов [экстероцепторов] в коже и слизистых, а также в надкостнице, капсулах суставов, нервно-мышечных веретенах и т.д., к тонкому и клиновидному ядрам продолговатого мозга: тонкий и клиновидный пучки (тела нейронов — в спинномозговых узлах); нисходящие коллатерали (см. рис. 612).
2. **Нейрон [перекрещенный]**. От продолговатого мозга (тонкое и клиновидное ядра) к таламусу (медиальная петля, тела нейронов — в тонком и клиновидном ядрах).
3. **Нейрон [неперекрещенный]**. От таламуса к коре полушарий большого мозга, преимущественно к постцентральной извилине (таламотеменные волокна, тела нейронов — в таламусе).

Путь протопатической чувствительности [болевой путь]
(боль, температура, общее ощущение давления)

1. **Нейрон [неперекрещенный]**. От рецепторов [экстероцепторов] в коже, слизистых и т.д., к заднему рогу, пластинкам I–V (тела нейронов — в спинномозговых узлах).
2. **Нейрон [перекрещенный, некоторая часть волокон, возможно, остается неперекрещенной]**. От заднего рога к таламусу, ретикулярной формации и крыше среднего мозга (передний и латеральный спиноталамические пути, спиноретикулярный путь; тела нейронов — в заднем столбе).
3. **Нейрон [неперекрещенный]**. От таламуса вместе с другими волокнами к коре полушарий большого мозга, преимущественно к постцентральной извилине (таламокорковые волокна, тела нейронов —в таламусе).

Ascending pathways

Pathway for epicritic sensibility [tactile pathway]
(precise differentiation of pressure and touch)

1. **Neuron [uncrossed]**. From receptors [exteroceptors] in the skin and the mucosa, as well as the periosteum, the joints and the muscle spindles etc., to the cuneate and gracile nuclei in the medulla oblongata: gracile and cuneate fasciculi (perikarya in the spinal ganglia); descending collaterals (see Fig. 612).
2. **Neuron [crossed]**. From the medulla oblongata (cuneate and gracile nuclei) to the thalamus (medial lemniscus, perikarya in the cuneate and gracile nuclei).
3. **Neuron [uncrossed]**. From the thalamus to the cerebral cortex, particularly to the postcentral gyrus (thalamocortical fibres, perikarya in the thalamus).

Pathway for protopathic sensibility [pain pathway]
(pain, temperature, general pressure sensation)

1. **Neuron [uncrossed]**. From receptors [exteroceptors] in the skin and the mucosa etc., to the posterior horn, laminae I–V (perikarya in the spinal ganglia).
2. **Neuron [crossed, some fibres possibly uncrossed]**. From the posterior horn to the thalamus, to the reticular formation and to the midbrain tectum (anterior and lateral spinothalamic tracts, spinoreticular tract; perikarya in the posterior column).
3. **Neuron [uncrossed]**. From the thalamus among others to the cerebral cortex, particularly to the postcentral gyrus (thalamocortical fibres, perikarya in the thalamus).

Проводящие пути спинного мозга
Pathways of the spinal cord

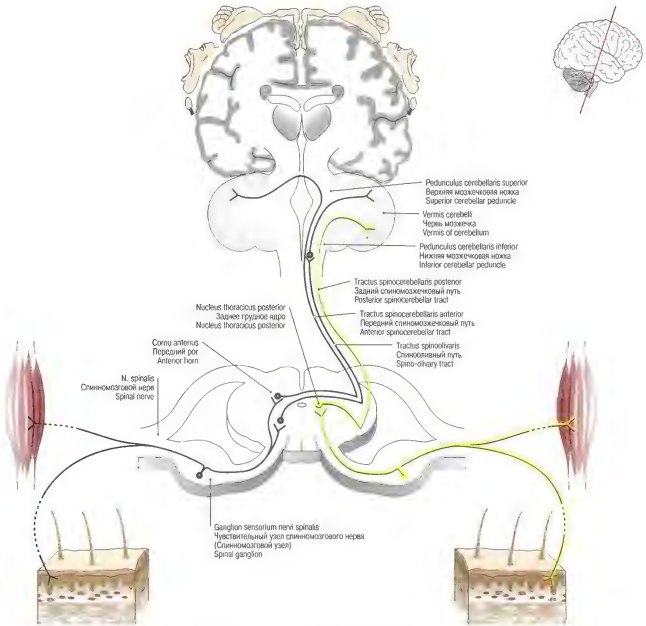

Рис. 614 Пути неосознаваемой глубокой чувствительности ▪
Pathways for unconscious deep sensibility

Восходящие проводящие пути

Путь неосознаваемой глубокой чувствительности
(неосознаваемое, но точное пространственное различение как необходимое условие для координации движений мозжечком)

Посредством переднего мозжечкового пути

1. **Нейрон [неперекрещенный]**. От рецепторов [проприоцепторов] в мышцах, сухожилиях и соединительной ткани к ядрам промежуточной зоны и переднего столба (тела нейронов — в спинномозговых узлах).
2. **Нейрон [перекрещенный]**. От переднего столба в составе переднего спиномозжечкового пути передлатерального пучка к мозжечку через верхнюю мозжечковую ножку (тела нейронов — в промежуточной зоне и латеральном крае переднего рога).

Посредством заднего мозжечкового пути

1. **Нейрон [неперекрещенный]**. От концевых структур [проприоцепторов] в мышцах, сухожилиях и соединительной ткани к ядрам заднего столба и грудному ядру (тела нейронов — в спинномозговых узлах).
2. **Нейрон [неперекрещенный]**. От заднего рога и грудного ядра в составе заднего спиномозжечкового пути бокового канатика к мозжечку через нижнюю мозжечковую ножку (тела нейронов — в грудном ядре и основании заднего столба).

Ascending pathways

Pathway for unconscious deep sensibility
(unconscious, but precise spatial differentiation as a prerequisite for movement coordination by the cerebellum)

Via the anterior cerebellar tract

1. **Neuron [uncrossed]**. From receptors [proprioceptors] in muscles, tendons, and the connective tissue to the nuclei of the intermediate zone and the anterior column (perikarya in the spinal ganglia).
2. **Neuron [crossed]**. From the anterior horn within the anterior spinocerebellar tract of the anterolateral fasciculus to the cerebellum via the superior cerebellar peduncle (perikarya in the intermediate zone and in the lateral part of the anterior horn).

Via the posterior cerebellar tract

1. **Neuron [uncrossed]**. From end organs [proprioceptors] in muscles, tendons, and the connective tissue to the nuclei of the posterior column and the thoracic nucleus (perikarya in the spinal ganglia).
2. **Neuron [uncrossed]**. From the posterior horn and the thoracic nucleus within the posterior spinocerebellar tract of the lateral funiculus to the cerebellum via the inferior cerebellar peduncle (perikarya in the thoracic nucleus and at the base of the posterior column).

Проводящие пути спинного мозга
Pathways of the spinal cord

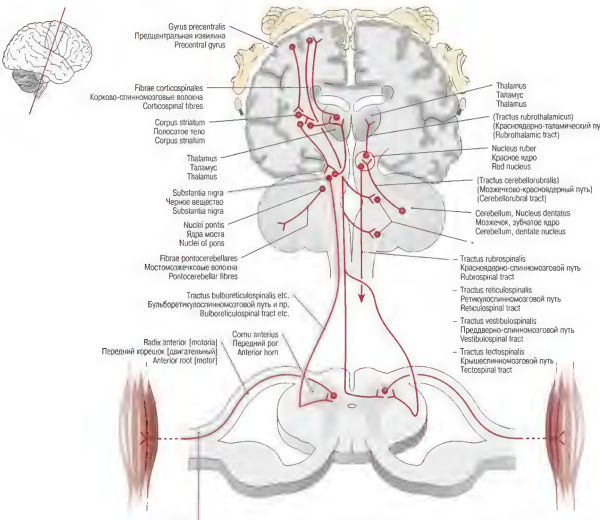

Рис. 615 Проводящие пути двигательной системы • Pathways of the motor system

* Двигательные ядра черепных нервов. Motor nuclei of cranial nerves.

Нисходящие проводящие пути

Двигательная система включает большое количество ядерных областей и путей. Конечным звеном в этих нейронных цепях являются мотонейроны (принцип «общего конечного пути»). Несмотря на чрезвычайную сложность этих связей, в дидактических целях приведены традиционные представления об их организации.

(Так называемый) Пирамидный путь

1. **[Центральный] нейрон [перекрещенный]**. От коры полушарий большого мозга через внутреннюю капсулу и ножки мозга к интернейронам передних и задних столбов (латеральный корково-спинномозговой путь, передний корково-спинномозговой путь, тела нейронов — в прецентральной извилине). Отхождение части волокон к ядрам черепных нервов (корково-ядерные и корково-ядерные бульбарные волокна).
2. **[Периферический] нейрон [конечный двигательный путь, α-мотонейроны]**. От переднего рога к концевым двигательным пластинкам в скелетной мускулатуре (мотонейроны; тела — в переднем роге).

(Так называемая) Экстрапирамидная двигательная система

1. **Центральные нейроны [перекрещенные и неперекрещенные]**. От коры полушарий большого мозга, преимущественно от прецентральной извилины и прилежащих областей, с подключением связей с таламусом, субталамическим ядром, красным ядром, черным веществом, мозжечком и т.д. и обратными связями между ними — к интернейронам передних столбов (красноядерно-спинномозговой путь, медиальный и латеральный преддверно-спинномозговые пути, ретикулоспинномозговой путь, крышеспинномозговой путь).
2. **Периферический нейрон [конечный двигательный путь, α-мотонейроны]**. От переднего рога к концевым двигательным пластинкам в скелетных мышцах (мотонейроны; тела — в переднем роге).

Descending pathways

The motor system comprises a large number of nuclear regions and tracts. The "motor final path" are the motorneurons. Despite the extraordinary complexity of these circuits, the traditional organization will be maintained for didactic reasons.

(So-called) Pyramidal tract

1. **[Central] neuron [crossed]**. From the cerebral cortex through the internal capsule and the cerebral peduncles to interneurons within the anterior and posterior columns (lateral corticospinal tract, anterior cortocospinal tract, perikarya in the precentral gyrus). Branching off of fibres to the nuclei of the cranial nerves (corticonuclear fibres and bulbar corticonuclear fibres).
2. **[Peripheral] neuron [motor end pathway, α-motoneurons]**. From the anterior horn to the motor end plates of the skeletal musculature (motoneurons; perikarya in the anterior horn).

(So-called) Extrapyramidal motor system

1. **Central neurons [crossed and uncrossed]**. From the cerebral cortex, particularly the precentral gyrus and the adjacent cortical areas including synapses to the basal nuclei, thalamus, subthalamic nucleus, red nucleus, substantia nigra, cerebellum, etc. and feedback loops to the interneurons of the anterior columns (rubrospinal tract, medial and lateral vestibulospinal tracts, reticulospinal tract, tectospinal tract).
2. **Peripheral neuron [motor end pathway, α-motoneurons]**. From the anterior horn to the motor end plates of the skeletal muscles (motoneurons; perikarya in the anterior horn).

Повреждения спинного мозга
Lesions of the spinal cord

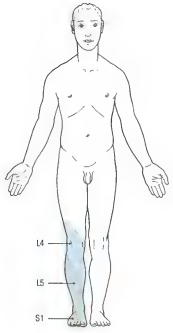

Рис. 616 Зоны расстройств кожной иннервации, возникающих в результате паралича некоторых часто поражаемых спиномозговых нервов • Dysfunctional cutaneous innervation due to palsy of certain, frequently affected spinal nerves

Рис. 617 Полная параплегия в результате поражения одиннадцатого грудного сегмента. Паралич и двигательной, и сенсорной систем • Complete paraplegia at the level of the eleventh thoracic segment. Paralysis of the complete motor and sensory systems

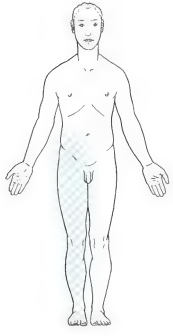

Рис. 618 Паралич проводящих путей правого заднего канатика на уровне одиннадцатого грудного сегмента. Потеря тонкой тактильной чувствительности, ощущений положения и вибрации (грубые ощущения контакта не затронуты) • Paralysis of the tracts of the right posterior funiculus at the level of eleventh thoracic segment. Loss of fine tactile sensation as well as loss of sense of position and vibration (rough touch sensation remains functional)

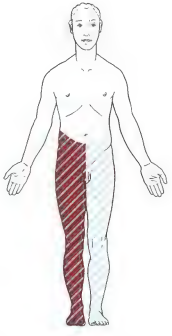

Рис. 619 Гемиплегия Броун-Секара при разрыве правой половины спинного мозга на уровне одиннадцатого грудного сегмента. На правой стороне [ипсилатерально]: мышечный паралич (сначала вялый, в дальнейшем спастический); потеря тонкой тактильной чувствительности, а также ощущений положения и вибрации (грубые осязательные ощущения сохраняются). На левой стороне [контралатерально]: выпадение болевой и температурной чувствительности • Hemiplegia [BROWN-SÉQUARD] due to disruption of the half of the spinal cord on the right side at the level of the eleventh thoracic segments. On the right side [ipsilaterally]: loss of motor function (initially flaccid, later spastic); loss of fine tactile sensation as well as loss of sense of position and vibration (rough touch sensation remains functional). On the left side [contralaterally]: loss of pain and temperature sensation

Веки
Eyelids

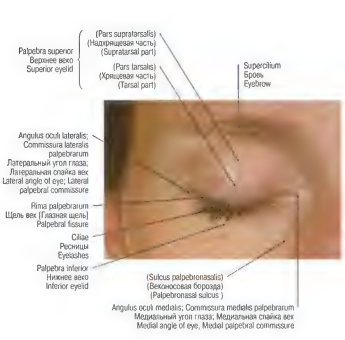

Рис. 620 Веки • *Palpebrae* • Eyelids

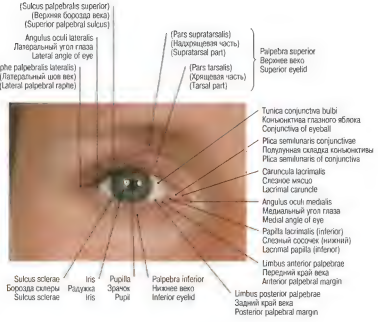

Рис. 621 Глаз, *Oculus*, и веки, *Palpebrae* • Eye, *Oculus*, and eyelids, *Palpebrae*

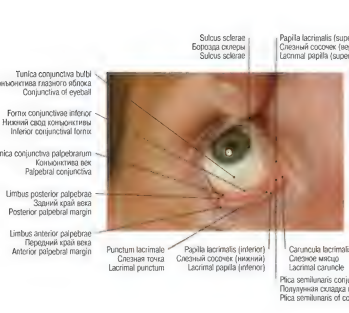

Рис. 622 Глаз, *Oculus*, и веки, *Palpebrae* • Eye, *Oculus*, and eyelids, *Palpebrae*

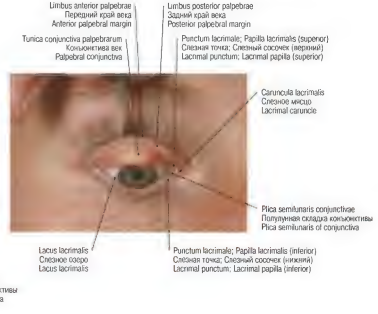

Рис. 623 Глаз, *Oculus*, и веки, *Palpebrae*. Выворот верхнего века затрудняется сопротивлением его хряща, что может быть преодолено с помощью небольшого крючка, векоподъемника или стеклянной палочки • Eye, *Oculus*, and eyelids, *Palpebrae*. Eversion of the upper eyelid (extropionization) is hindered by the stiffness of the tarsus, but can be facilitated with the aid of a small hook

Глазница
Orbit

Рис. 624 Глазница, *Orbita*, вид косо справа • Orbit, *Orbita*, oblique view from lateral

* Эти образования могут быть представлены как отверстиями, так и вырезками. These structures can be present as foramina or notches.

Рис. 625 Медиальная стенка глазницы; вид с латеральной стороны • Medial wall of the orbit; lateral view

Рис. 626 Латеральная стенка глазницы; вид с медиальной стороны • Lateral wall of the orbit; medial view

Веки
Eyelids

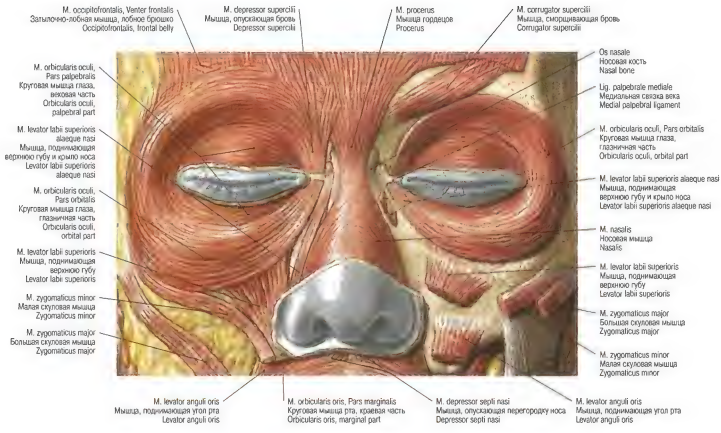

→ 119, 120, T 1a, c, d, e

Рис. 627 Мышцы лица • *Mm. faciei* • Facial muscles

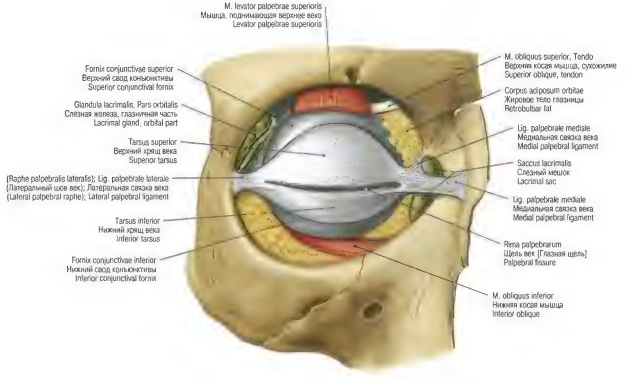

Рис. 628 Вход в глазницу, *Aditus orbitalis*, с веками, *Palpebrae* •
Orbital opening, *Aditus orbitalis*, with eyelids, *Palpebrae*

Веки, строение
Eyelids, structure

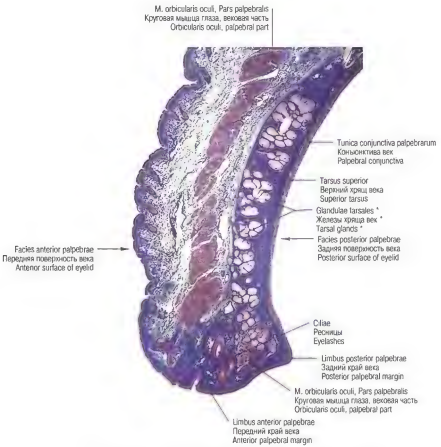

Рис. 629 Верхнее веко, *Palpebra superior;* микрофотография, окраска азаном; сагиттальный срез, увеличено • Upper eyelid, *Palpebra superior;* photograph of a microscopic specimen, azan stain; sagittal section, magnified

* Клинический термин: мейбомиевы железы. Clinical term: MEIBOMian glands.

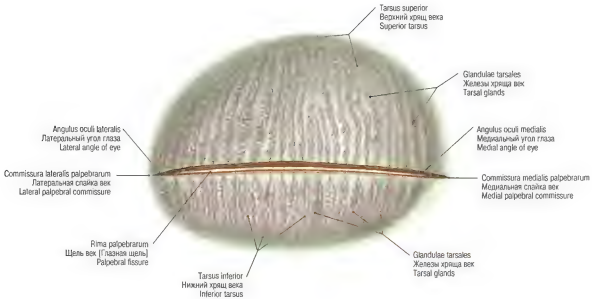

Рис. 630 Веки, *Palpebrae;* просветленный препарат, демонстрирующий выводные канальцы желез хряща век; вид сзади • Eyelids, *Palpebrae;* translucent specimen illustrating the excretory ductules of the tarsal glands; posterior view

Слезный аппарат
Lacrimal apparatus

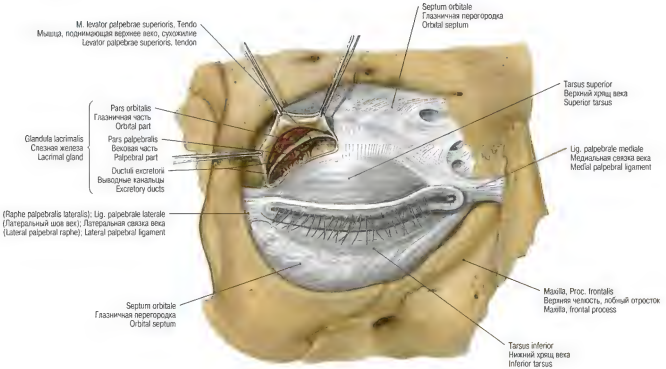

Рис. 631 Вход в глазницу, *Aditus orbitalis*, с веками, *Palpebrae*, и слезной железой, *Glandula lacrimalis* • Orbital opening, *Aditus orbitalis*, with eyelids, *Palpebrae*, and lacrimal gland, *Glandula lacrimalis*

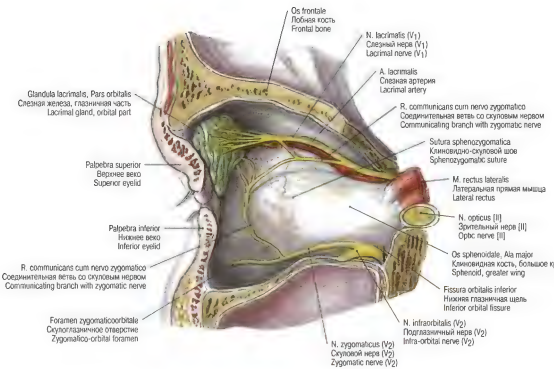

Рис. 632 Иннервация слезной железы, *Glandula lacrimalis*; вид с медиальной стороны • Innervation of the lacrimal gland, *Glandula lacrimalis*; medial view

Слезный аппарат
Lacrimal apparatus

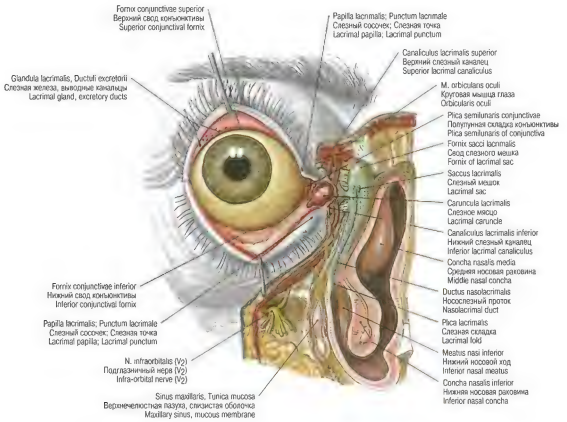

Рис. 633 Слезный аппарат, *Apparatus lacrimalis;* веки оттянуты от глазного яблока; носослезный проток вскрыт до нижнего носового хода • Lacrimal apparatus, *Apparatus lacrimalis;* the eyelids have been pulled away from the eyeball; the nasolacrimal duct has been opened up to the inferior nasal meatus

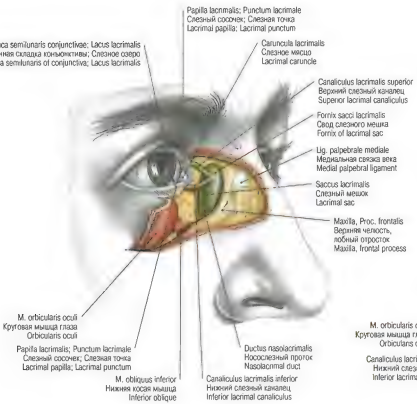

Рис. 634 Слезный аппарат • *Apparatus lacrimalis* • Lacrimal apparatus

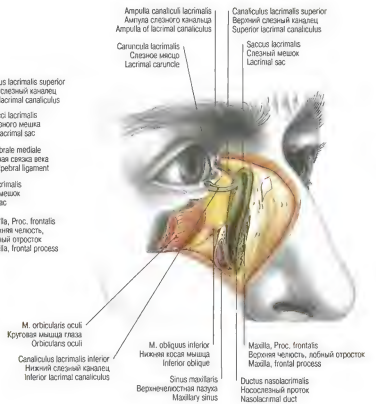

Рис. 635 Слезный аппарат, *Apparatus lacrimalis;* носослезный проток и носослезный канал вскрыты • Lacrimal apparatus, *Apparatus lacrimalis;* the nasolacrimal duct and nasolacrimal canal have been opened

Наружные мышцы глазного яблока
Extra-ocular muscles

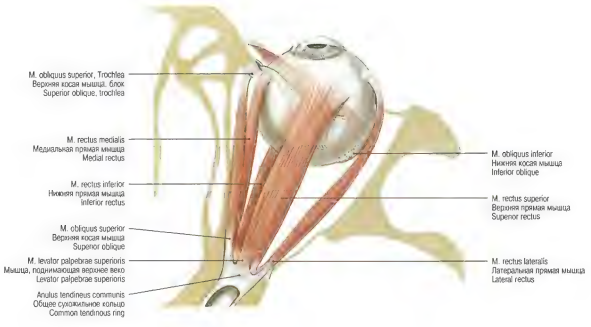

Рис. 636 Наружные мышцы глазного яблока, *Mm. externi bulbi*; схематическое изображение, вид сверху • Extra-ocular muscles, *Mm. externi bulbi*; schema, superior view

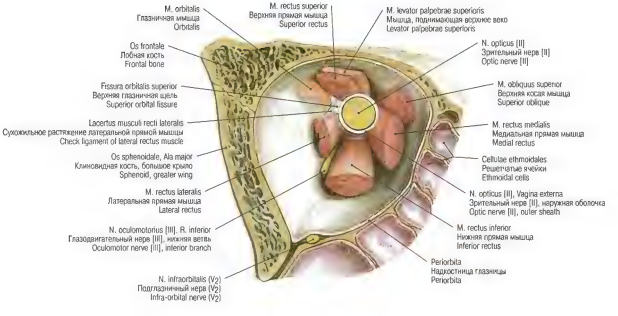

Рис. 637 Наружные мышцы глазного яблока, *Mm. externi bulbi*; вид спереди • Extra-ocular muscles, *Mm. externi bulbi*; anterior view

Наружные мышцы глазного яблока
Extra-ocular muscles

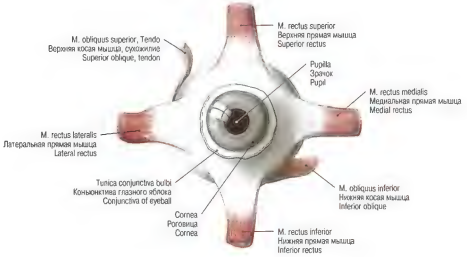

Рис. 638 Наружные мышцы глазного яблока • *Mm. externi bulbi* • Extra-ocular muscles

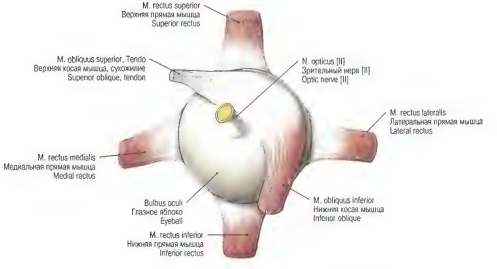

Рис. 639 Наружные мышцы глазного яблока, *Mm. externi bulbi*; вид сзади • Extra-ocular muscles, *Mm. externi bulbi*; posterior view

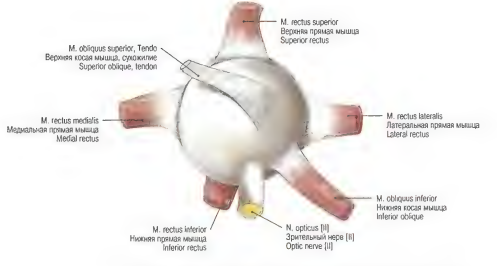

Рис. 640 Наружные мышцы глазного яблока, *Mm. externi bulbi*; вид сзади сверху • Extra-ocular muscles, *Mm. externi bulbi*; posterior-superior view

Наружные мышцы глазного яблока
Extra-ocular muscles

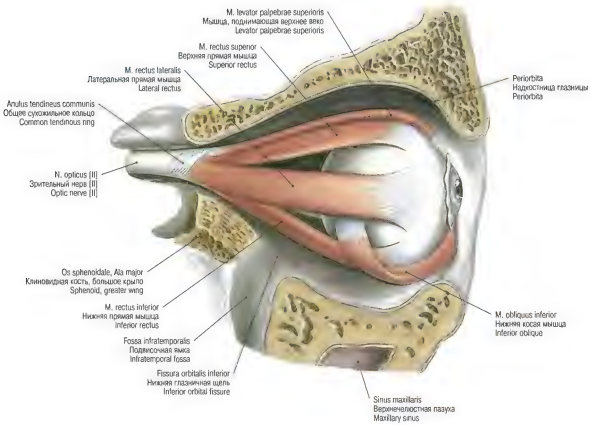

Рис. 641 Наружные мышцы глазного яблока, *Mm. externi bulbi;* вид с латеральной стороны • Extra-ocular muscles, *Mm. externi bulbi;* lateral view

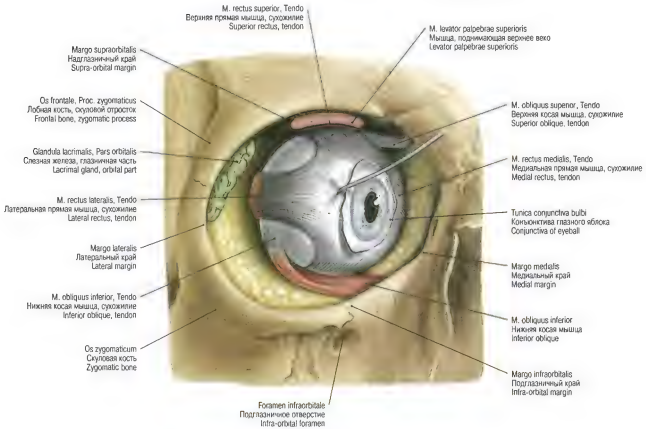

Рис. 642 Наружные мышцы глазного яблока, *Mm. externi bulbi;* вид косо спереди • Extra-ocular muscles, *Mm. externi bulbi;* oblique view from anterior

Наружные мышцы глазного яблока
Extra-ocular muscles

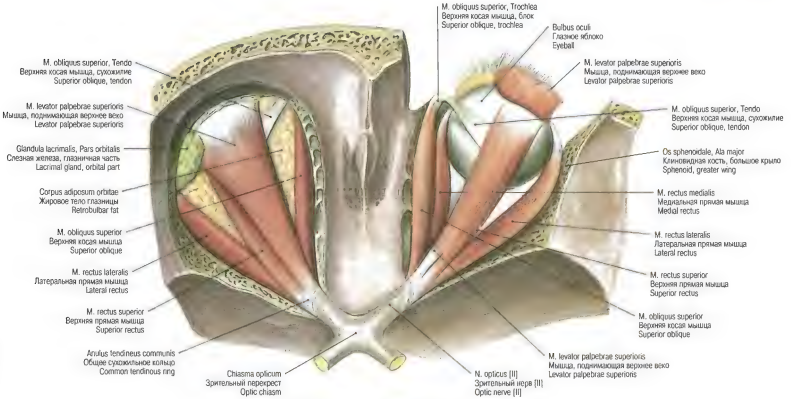

Рис. 643 Наружные мышцы глазного яблока, *Mm. externi bulbi*; вид сверху • Extra-ocular muscles, *Mm. externi bulbi*; superior view



Рис. 644 Наружные мышцы глазного яблока, *Mm. externi bulbi*; магнитно-резонансная томограмма (МРТ): фронтальный срез через середины глазниц, вид спереди • Extra-ocular muscles, *Mm. externi bulbi*; magnetic resonance tomographic image (MRI): frontal section through the middle of the orbits, anterior view



Рис. 645 Глазное яблоко, *Bulbus oculi*, и наружные мышцы глазного яблока, *Mm. externi bulbi*; магнитно-резонансная томограмма (МРТ): горизонтальный срез на уровне зрительных нервов, вид сверху • Eyeball, *Bulbus oculi*, and extra-ocular muscles, *Mm. externi bulbi*; magnetic resonance tomographic image (MRI); horizontal section at the level of the optic nerves, superior view

Глазное яблоко, строение
Eyeball, structure

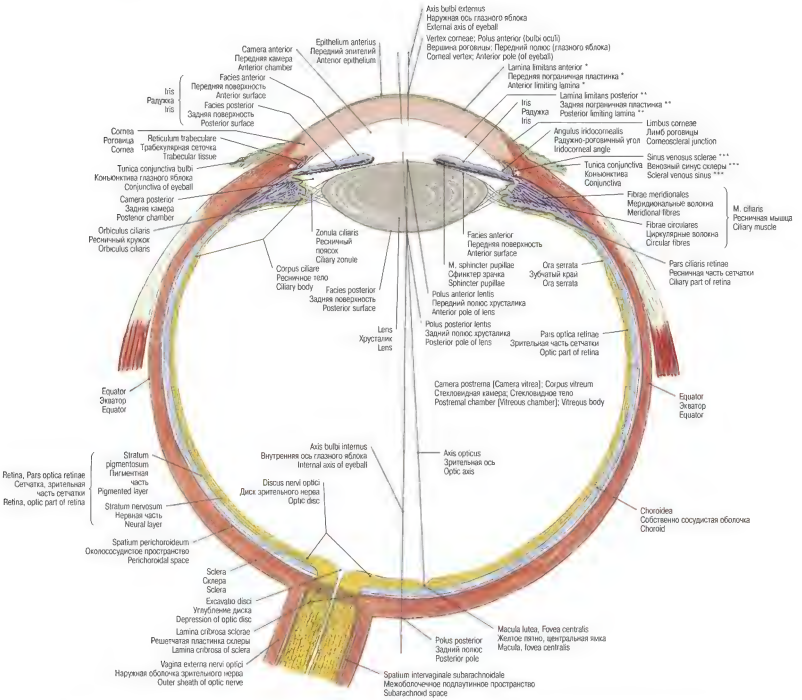

Рис. 646 Глазное яблоко, *Bulbus oculi*; схематический горизонтальный срез на уровне выхода зрительного нерва • Eyeball, *Bulbus oculi*; schematic horizontal section at the level of the exit of the optic nerve

* Клинический термин: боуменова оболочка. Clinical term: BOWMAN's membrane.
** Клинический термин: десцеметова оболочка. Clinical term: DESCEMET's membrane.
*** Клинический термин: шлеммов канал. Clinical term: canal of SCHLEMM.

Размеры глазного яблока
[средние значения по данным анатомических и офтальмологических источников]

Наружная ось глазного яблока	24 мм
Внутренняя ось глазного яблока	22,5 мм
Толщина роговицы	0,5 мм
Глубина передней камеры	3,6 мм
Толщина хрусталика	3,6 мм
Расстояние между хрусталиком и сетчаткой	15,6 мм
Толщина сетчатки	0,3 мм
Радиус кривизны склеры	13,0 мм
Радиус кривизны роговицы	7,8 мм
Оптическая сила глаза в целом [дистантное зрение]	59 дптр
Оптическая сила роговицы	43 дптр
Оптическая сила хрусталика [дистантное зрение]	19 дптр
Расстояние между зрачками	61–69 мм

Dimensions of the eyeball
[Average values according to the anatomic and ophthalmologic literature]

External bulbar axis	24 mm
Internal bulbar axis	22,5 mm
Thickness of the cornea	0,5 mm
Depth of the anterior chamber	3,6 mm
Thickness of the lens	3,6 mm
Distance between lens and retina	15,6 mm
Thickness of the retina	0,3 mm
Radius of curvature of the sclera	13,0 mm
Radius of curvature of the cornea	7,8 mm
Power of the entire eye [distance vision]	59 dpr
Power of the cornea	43 dpr
Power of the lens [distance vision]	19 dpr
Interpupillary distance	61–69 mm

Кровеносные сосуды глазного яблока
Blood vessels of the eyeball

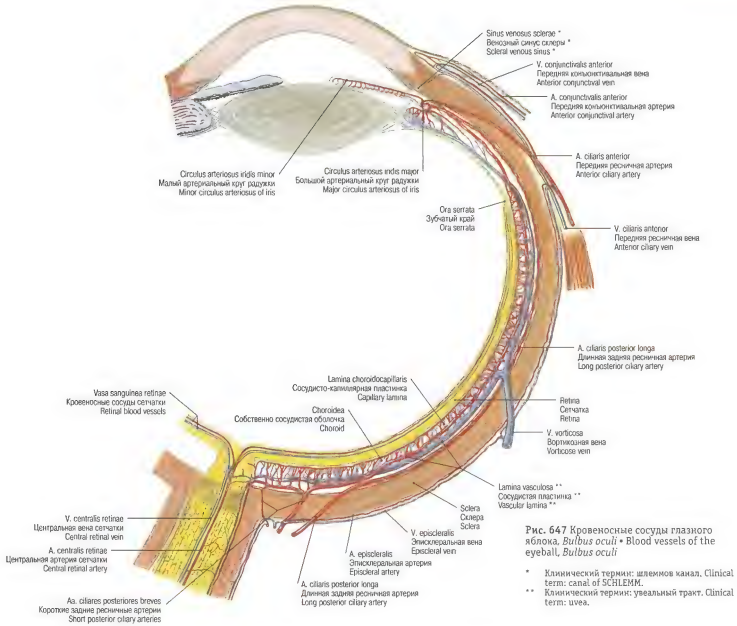

Рис. 647 Кровеносные сосуды глазного яблока, *Bulbus oculi* • Blood vessels of the eyeball, *Bulbus oculi*

* Клинический термин: шлеммов канал. Clinical term: canal of SCHLEMM.

** Клинический термин: увеальный тракт. Clinical term: uvea.

Оболочки глазного яблока, *Tunicae bulbi*

Фиброзная оболочка глазного яблока, *Tunica fibrosa bulbi*

- Роговица, *Cornea* (выраженная кривизна, прозрачная)
- Склера, *Sclera* (меньшая кривизна, плотная; синевато-белая в детстве, желтовато-белая в старости)

Сосудистая оболочка глазного яблока, *Tunica vasculosa bulbi*

- Радужка, *Iris*, с центральным круглым отверстием — зрачком, *Pupilla*
- Ресничное тело, *Corpus ciliare*, с ресничной мышцей, *M. ciliaris*, ресничными отростками, *Processus ciliares*, ресничным пояском, *Zonula ciliaris*, волокнами пояска, *Fibrae zonulares*, и пространствами пояска, *Spatia zonularia*
- Собственно сосудистая оболочка, *Choroidea*

Внутренняя оболочка глазного яблока [Сетчатка], *Tunica interna bulbi* [*Retina*]

- Слепая часть сетчатки, *Pars caeca retinae* (от зрачкового края радужки, *Margo pupillaris*, до зубчатого шва, *Ora serrata*)
  Радужковая часть сетчатки, *Pars iridica retinae* (однослойная, интенсивно пигментированная), ресничная часть сетчатки, *Pars ciliaris retinae* (однослойная, непигментированная)
- Зрительная часть сетчатки, *Pars optica retinae* (многослойная)
  1. Нейрон: зрительные клетки (палочковые клетки — яркость, колбочковые клетки — цвет)
  2. Нейрон: биполярные клетки в составе сетчатки
  3. Нейрон: мультиполярные клетки ганглионарного слоя сетчатки, чьи длинные аксоны образуют зрительный нерв и продолжаются в зрительном тракте

Layers of the eyeball, *Tunicae bulbi*

Fibrous layer of the eyeball, *Tunica fibrosa bulbi*

- Cornea, *Cornea* (pronounced curvature, translucent)
- Sclera, *Sclera* (lesser curvature, opaque; bluish-white in infancy, yellowish-white in senescence)

Vascular layer of the eyeball, *Tunica vasculosa bulbi*

- Iris, *Iris*, with the central circular opening, the pupil, *Pupilla*
- Ciliary body, *Corpus ciliare*, with the ciliary muscle, *M. ciliaris*, the ciliary processes, *Processus ciliares*. the ciliary zonule, *Zonula ciliaris*, with the zonular fibres, *Fibrae zonulares*, and the zonular spaces, *Spatia zonularia*
- Choroid, *Choroidea*

Inner layer of the eyeball [Retina], *Tunica interna bulbi* [*Retina*]

- Nonvisual retina, *Pars caeca retinae* (from the papillary-iridial margin, *Margo pupillaris*, to the ora serrata, *Ora serrata*)
  Iridial part of the retina, *Pars iridica retinae* (single-layered, heavily pigmented), ciliary part of the retina, *Pars ciliaris retinae* (single-layered, unpigmented)
- Optic part of the retina, *Pars optica retinae* (stratified)
  1. Neuron: visual cells (rod cells — brightness, cone cells — colour)
  2. Neuron: bipolar cells within the retina
  3. Neuron: multi-polar cells within the ganglionic layer of the retina, whose long axons form the optic nerve and continue in the optic tract

Ресничное тело и радужка
Ciliary body and iris

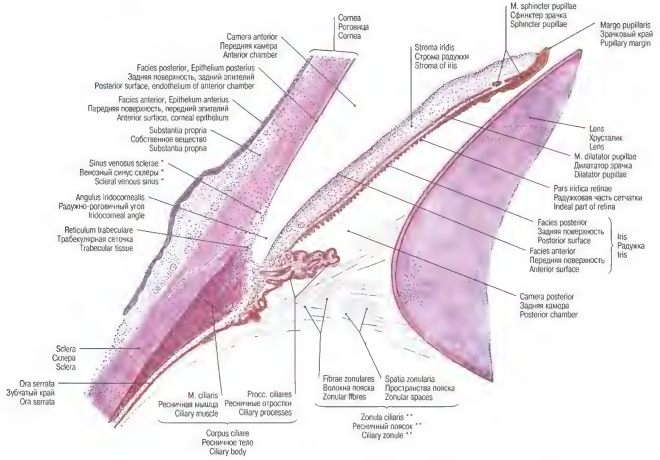

Рис. 648 Глазное яблоко, *Bulbus oculi*, схематический горизонтальный срез на уровне зрачка • Eyeball, *Bulbus oculi*, schematic horizontal section at the level of the pupil

* Клинический термин: шлеммов канал. Clinical term: canal of SCHLEMM.
** Клинический термин: цинков поясок, цинкова связка. Clinical term: zonule of ZINN.

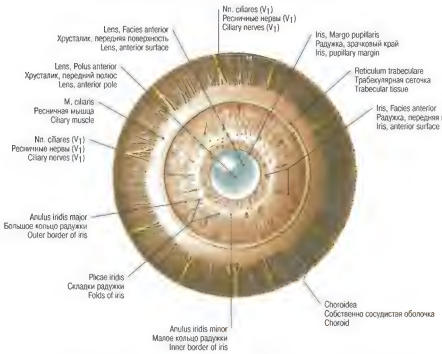

Рис. 649 Радужка, *Iris*, и зрачок, *Pupilla*, после удаления склеры и роговицы; вид спереди • Iris, *Iris*, and pupil, *Pupilla*, after removal of the sclera and cornea; anterior view

Радужка
Iris

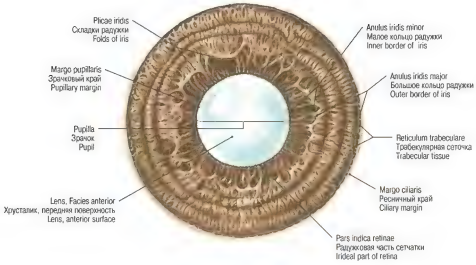

Рис. 650 Радужка, *Iris*, после удаления роговицы: вид спереди • Iris, *Iris*, after removal of the cornea; anterior view

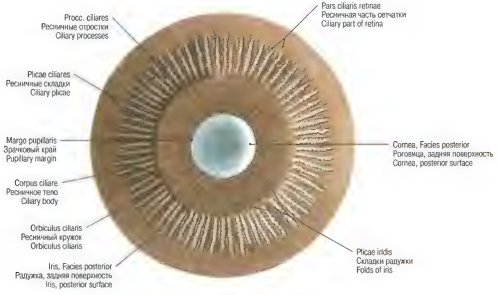

Рис. 651 Радужка, *Iris*; вид сзади • Iris, *Iris*; posterior view

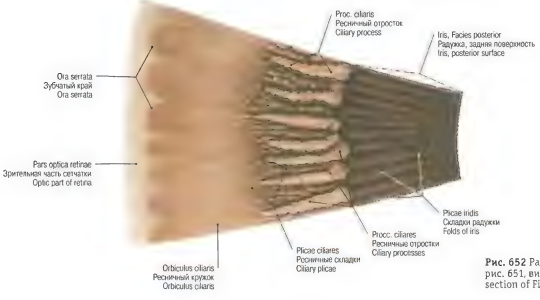

Рис. 652 Радужка, *Iris*; фрагмент рис. 651, вид сзади • Iris, *Iris*; section of Fig. 651, posterior view

Хрусталик
Lens

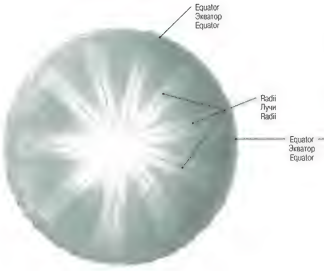

Рис. 653 Хрусталик, *Lens*, вид спереди • Lens, *Lens*, anterior view

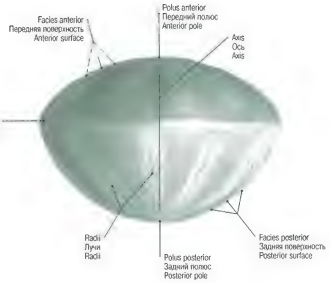

Рис. 654 Хрусталик, *Lens*, вид со стороны экватора • Lens, *Lens*, viewed from the equator

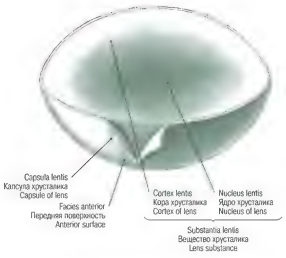

Рис. 655 Хрусталик, *Lens*, вид косо спереди • Lens, *Lens*, oblique view from the anterior

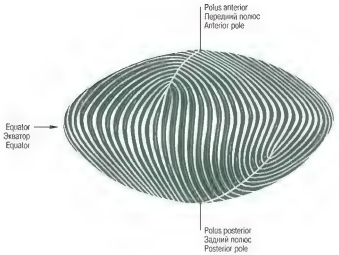

Рис. 656 Хрусталик, *Lens*; схема положения волокон хрусталика у новорожденного, вид со стороны экватора • Lens, *Lens*; schema of the lens fibres in a neonate, viewed from the equator

Сетчатка
Retina

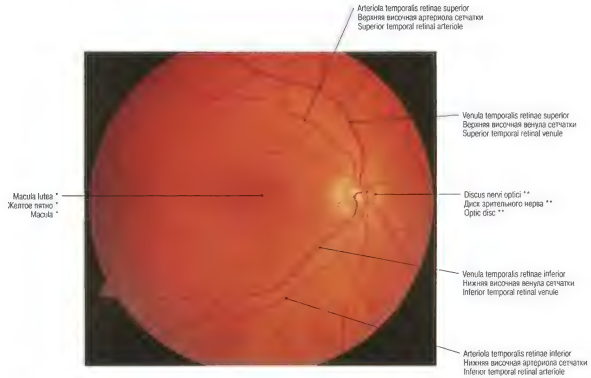

Рис. 657 Глазное дно, (*Fundus oculi*): офтальмоскопическая картина центральной области, вид спереди • Ocular fundus, (*Fundus oculi*): ophthalmoscopic picture of the central region, anterior view

* Клинический термин: желтое пятно. Clinical term: yellow spot.
** Клинический термин: сосочек, слепое пятно. Clinical term: papilla or blind spot.

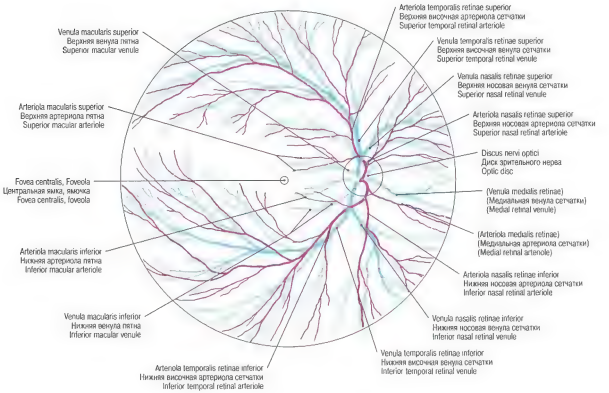

Рис. 658 Кровеносные сосуды сетчатки, *Vasa sanguinea retinae*; схема положения сосудов, вид спереди • Blood vessels of the retina, *Vasa sanguinea retinae*; schema of the course of the vessels, anterior view

Зрительный нерв
Optic nerve

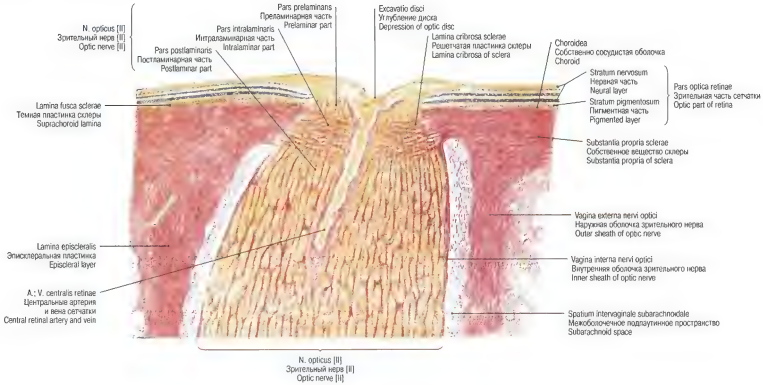

Рис. 659 Зрительный нерв, *N. opticus* [II]; горизонтальный срез на уровне его выхода из глазного яблока • Optic nerve, *N. opticus* [II]; horizontal section at its exit from the eyeball

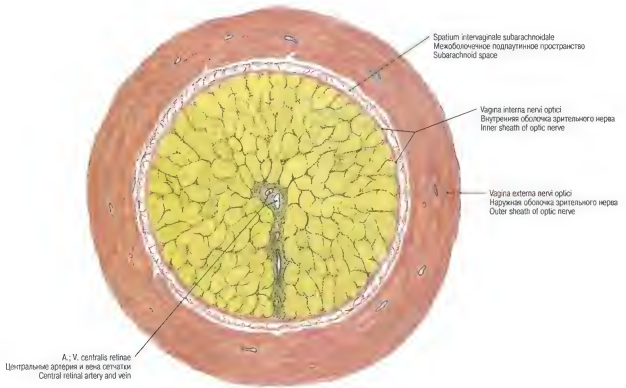

Рис. 660 Зрительный нерв, *N. opticus* [II]; поперечный срез вблизи глазного яблока • Optic nerve, *N. opticus* [II]; cross-section near the eyeball

Зрительный нерв
Optic nerve

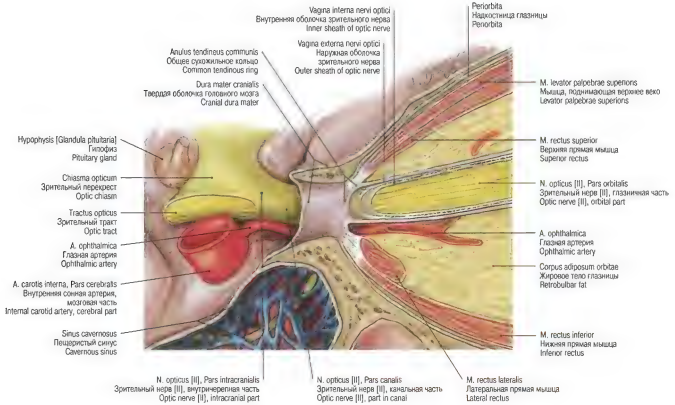

Рис. 661 Правый зрительный нерв, *N. opticus* [II]; зрительный канал вскрыт, вид справа • Rigth optic nerve, *N. opticus* [II]; the optic canal has been opened, viewed from the right



Рис. 662 Глазница, *Orbita;* магнитно-резонансная томограмма (МРТ); вертикальный срез по зрительному нерву, вид справа • Orbit, *Orbita;* magnetic resonance tomographic image (MRI); vertical section along the optic nerve, viewed from the right

→ 674

Зрительный путь и кровеносные сосуды
Optic pathway and blood vessels

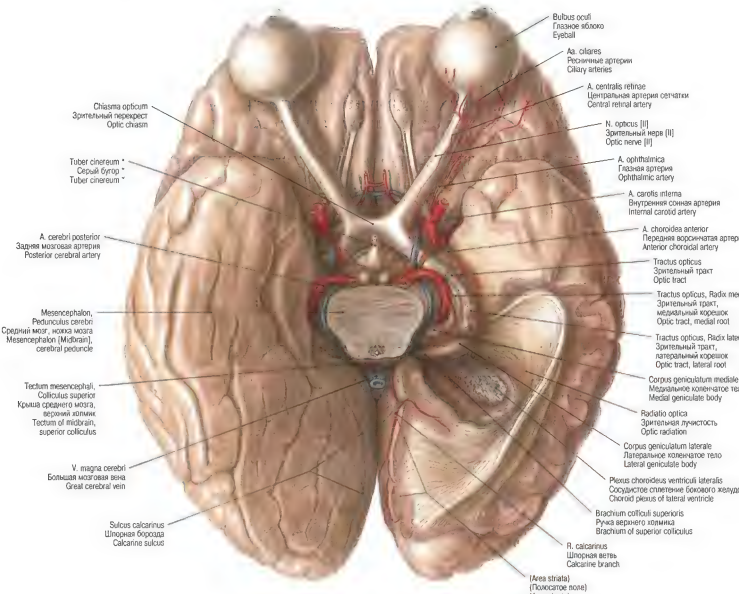

Рис. 663 Головной мозг, *Encephalon*, и кровоснабжение компонентов зрительного пути; вид снизу. Гипофиз удален пересечением его воронки (*). Из-за тесной близости гипофиза и зрительного перекреста опухоли гипофиза могут вызывать расстройства зрения • Brain, *Encephalon*, and blood supply of the parts of the optic pathway; inferior view. The pituitary gland has been removed at its infundibulum (*). Due to the close proximity of the pituitary gland and the optic chiasm, pituitary tumours can cause visual disturbances

Зрительный путь *

1. **Нейрон:** палочковые и колбочковые клетки сетчатки
2. **Нейрон:** биполярные клетки сетчатки
3. **Нейрон:** мультиполярные ганглиозные клетки сетчатки. Их аксоны следуют преимущественно к латеральному коленчатому телу, хотя некоторые волокна простираются до претектальной области и верхнего холмика (латеральный корешок), а также до гипоталамуса. В составе зрительного нерва они идут до зрительного перекреста, где волокна из медиальной части глазного дна переходят на противоположную сторону. Каждый зрительный тракт содержит волокна, несущие информацию от правой или левой половины поля зрения
4. **Нейрон:** аксоны нейронов преимущественно латерального коленчатого тела направляются к полям 17 и 18 коры полушарий большого мозга (полосатое поле) в зоне, окружающей шпорную борозду

* Как отмечено в "Terminologia Histologica" (2009), реальный нейронный состав сетчатки значительно более разнообразен и сложен, исследования в этой области активно продолжаются. — *Прим. научн. ред. перевода.*

Optic pathway *

1. **Neuron:** rod cells and cone cells of the retina
2. **Neuron:** bipolar cells of the retina
3. **Neuron:** multi-polar ganglion cells of the retina. Their axons extend primarily to the lateral geniculate body (lateral root), although several fibres also extend to the pretectal area and the superior colliculus (medial root), as well as to the hypothalamus. They run within the optic nerve to the optic chiasm, where the fibres from the nasal part of the ocular fundus cross to the opposite side. Each optic tract contains fibres, which transmit information from the contralateral half of the visual field
4. **Neuron:** their axons travel primarily from the lateral geniculate body to areas 17 and 18 of the cerebral cortex (striate area) in the region surrounding the calcarine sulcus

* As it is noticed in the "Terminologia Histologica" (2009) the true neuronal composition of the retina is much more diverse and complicated, the researches in this field are in progress (remark of scient. ed.).

Зрительный путь
Optic pathway

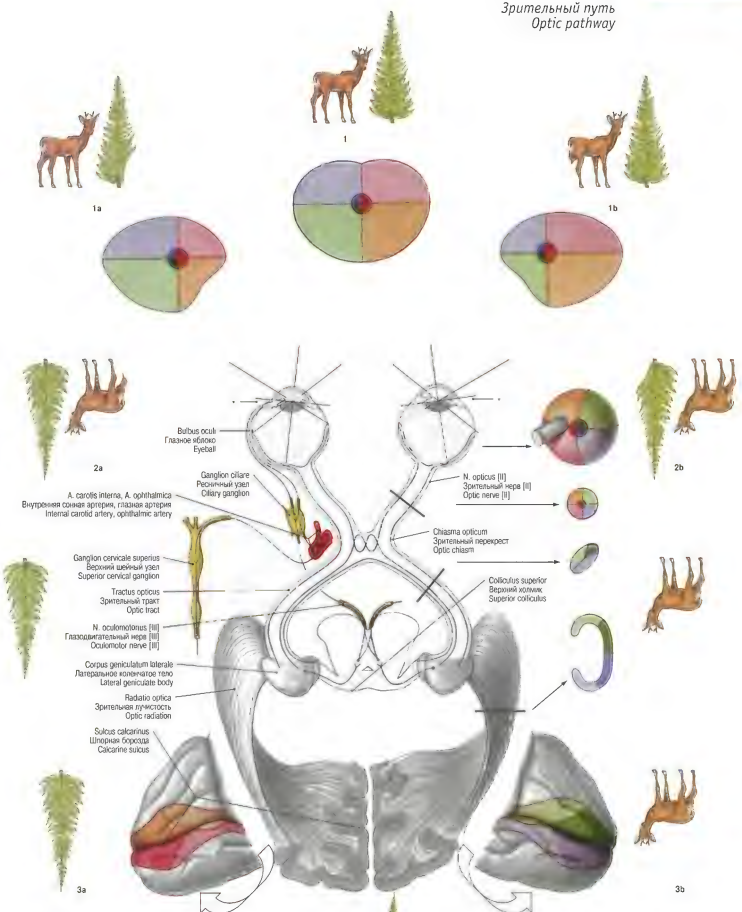

1 Общее поле зрения
Common visual field
1a Поле зрения левого глаза
Visual field of the left eye
1b Поле зрения правого глаза
Visual field of the right eye
2a Проекция на левую сетчатку
Projection on the left retina
2b Проекция на правую сетчатку
Projection on the right retina
3a Проекция на левую шпорную кору
Projection on the left calcarine cortex
3b Проекция на правую шпорную кору
Projection on the right calcarine cortex
4 Воспринимаемое поле зрения как результат конечной интегративной обработки информации мозгом
Conscious visual field as a result of the integrative achievement of the brain

Рис. 664 Зрительный путь; схематический план строения, вид сверху. Центральное поле зрения характеризуется непропорционально большой областью проекции • Optic pathway; schematic overview, superior view. The central vision field has a disproportionally large projection field

* Плоскость преломления света. Plane of refraction of light.

Глазница, топография
Orbit, topography

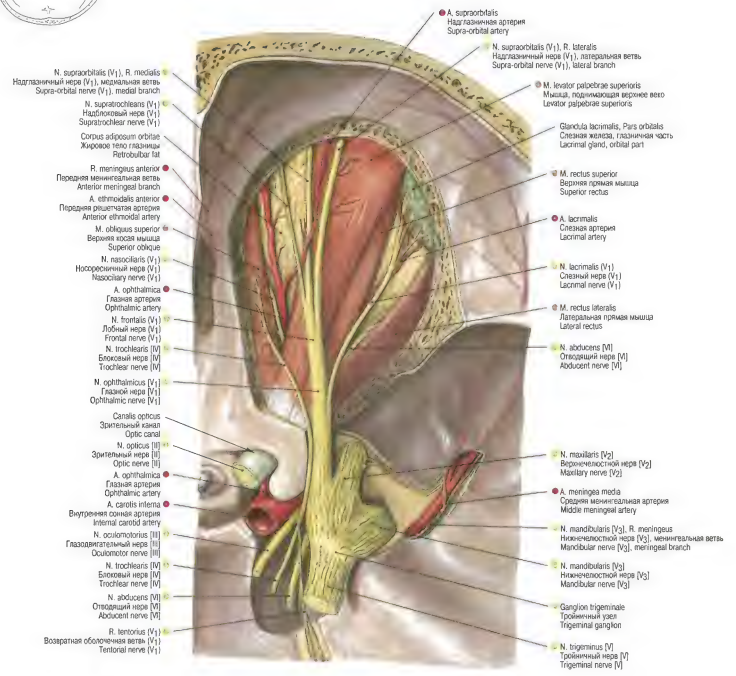

666

Рис. 665 Артерии и нервы глазницы; вид сверху • Arteries and nerves of the orbit; superior view

Глазница, топография
Orbit, topography

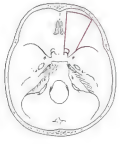

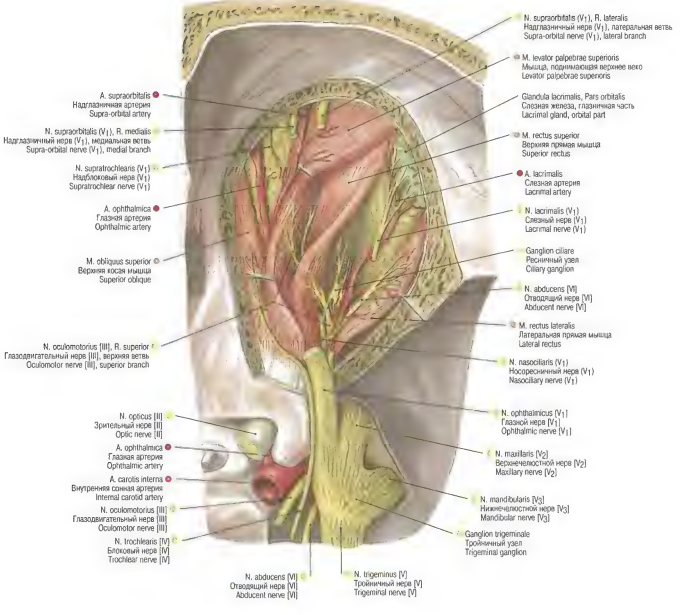

667

665

Рис. 666 Артерии и нервы глазницы после удаления крыши глазницы; вид сверху • Arteries and nerves of the orbit after removal of the roof of the orbit; superior view

Глазница, топография
Orbit, topography

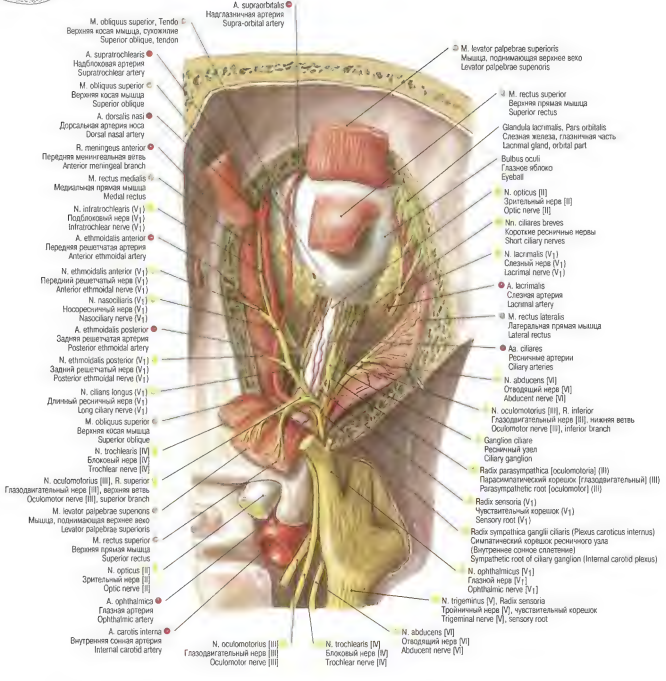

668

666

Рис. 667 Артерии и нервы глазницы после частичного удаления мышцы, поднимающей верхнее веко, верхней прямой и верхней косой мышц; вид сверху • Arteries and nerves of the orbit after partial removal of the levator palpebrae superioris, the rectus superior and the oblique superior muscle; superior view

Глазница, топография
Orbit, topography

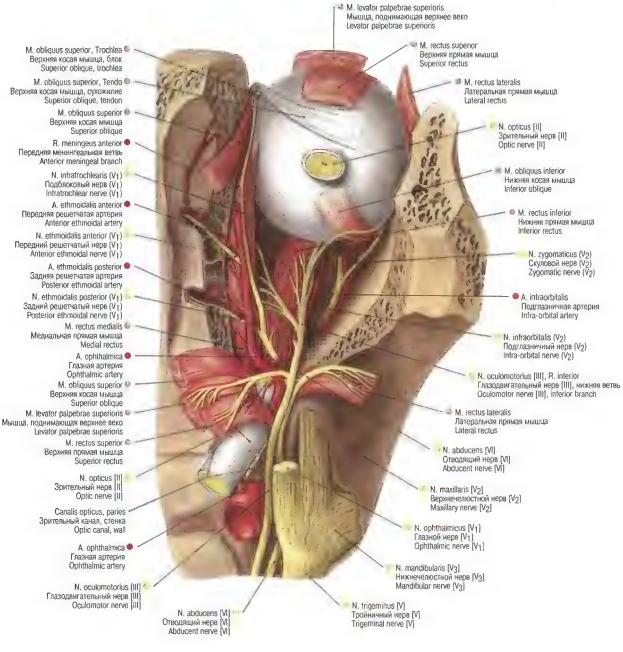

Рис. 668 Артерии и нервы глазницы после пересечения зрительного нерва; вид сверху • Arteries and nerves of the orbit after section of the optic nerve; superior view

Кровеносные сосуды глазницы
Blood vessels of the orbit

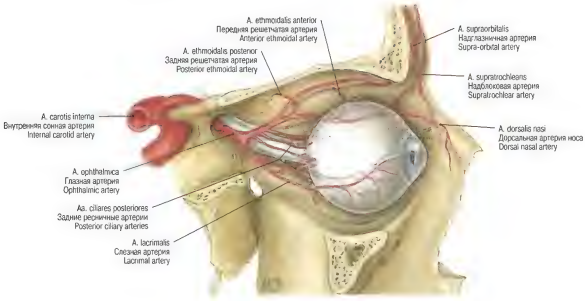

Рис. 669 Артерии глазницы; вид с латеральной стороны • Arteries of the orbit; lateral view

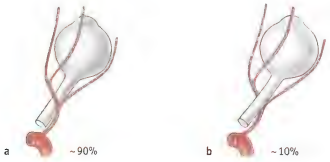

Рис. 670 a, b Варианты глазной артерии, *A. ophthalmica*; вид сверху • Variations of the ophthalmic artery, *A. ophthalmica*; superior view

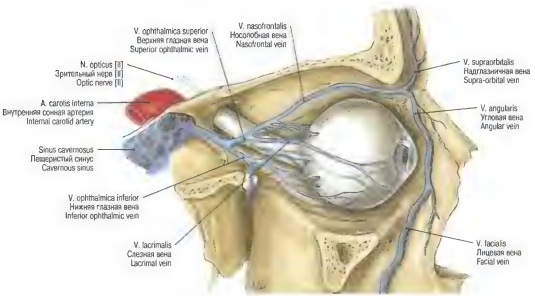

Рис. 671 Вены глазницы; вид с латеральной стороны • Veins of the orbit; lateral view

Глазница, топография
Orbit, topography

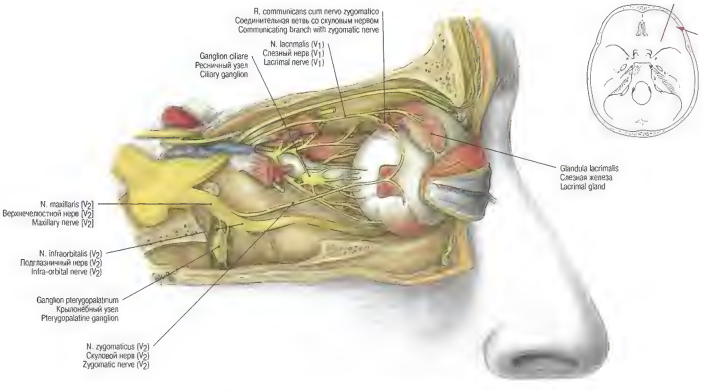

Рис. 672 Глазница, *Orbita;* вид справа • Orbit, *Orbita;* viewed from the right

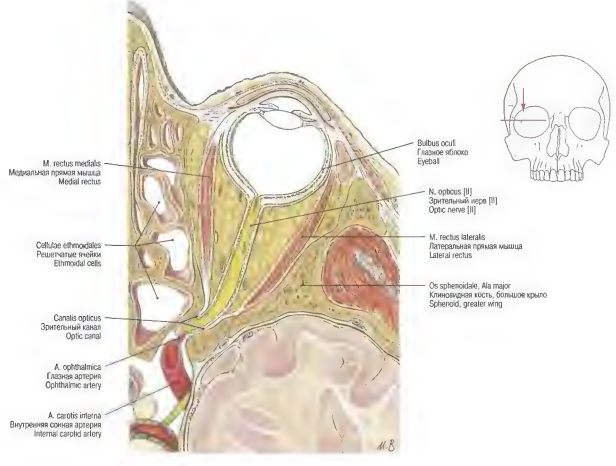

Рис. 673 Глазница, *Orbita;* горизонтальный срез, вид сверху • Orbit, *Orbita;* horizontal section, superior view

Глазница, срезы
Orbit, sections

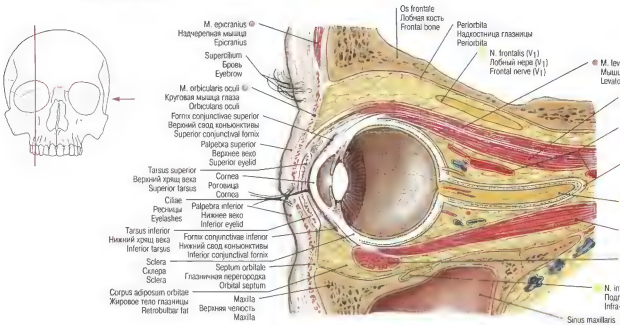

Рис. 674 Глазница, *Orbita;* вертикальный срез, проходящий по глазному яблоку и зрительному нерву, вид с медиальной стороны • Orbit, *Orbita;* vertical section through the eyeball and the optic nerve, medial view

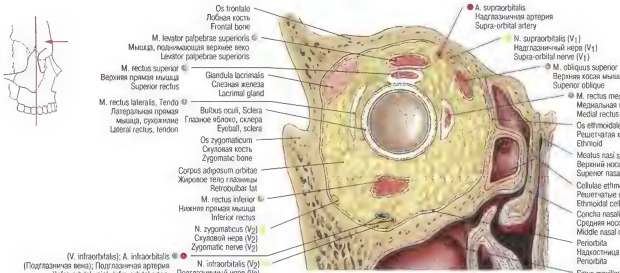

Рис. 675 Глазница, *Orbita;* фронтальный срез на уровне задней части глазного яблока; вид спереди • Orbit, *Orbita;* frontal section at the level of the posterior part of the eyeball; anterior view

Рис. 676 Глазница, *Orbita;* фронтальный срез на уровне середины глазничной части зрительного нерва, вид спереди • Orbit, *Orbita;* frontal section at the level of the middle of the orbital part of the optic nerve, anterior view

Обзор
Overview

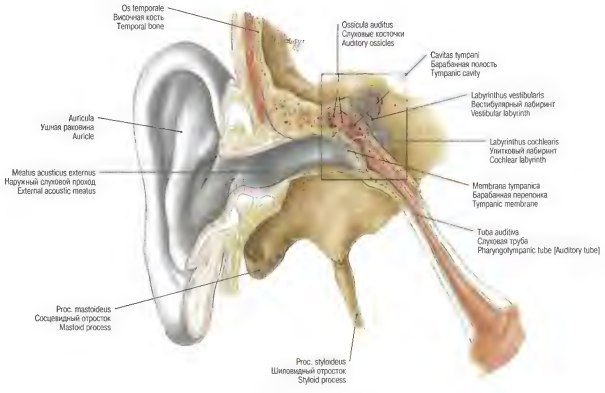

Рис. 677 Ухо • *Auris* • Ear

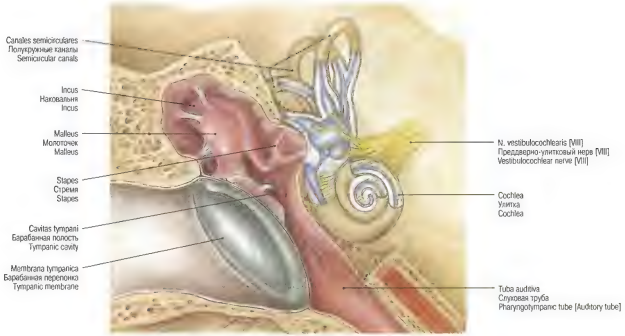

Рис. 678 Среднее и внутреннее ухо, *Auris media et externa*; фрагмент рис. 677, вид спереди • Middle and inner ear, *Auris media et externa*; section from Fig. 677, anterior view

Ушная раковина
Auricle

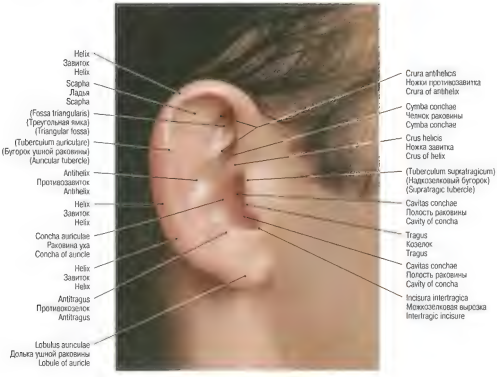

Рис. 679 Ушная раковина • *Auricula* • Auricle

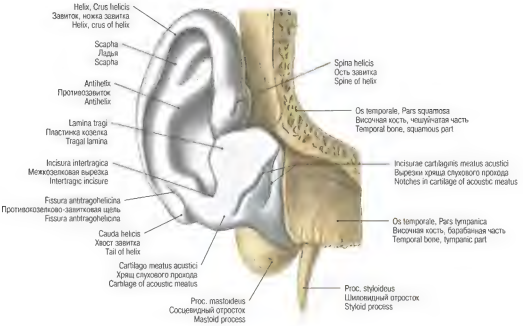

Рис. 680 Хрящ ушной раковины • *Cartilago auriculae* • Auricular cartilage

Мышцы ушной раковины
Auricular muscles

Рис. 681 Мышцы ушной раковины • *Mm. auriculares* •
Auricular muscles

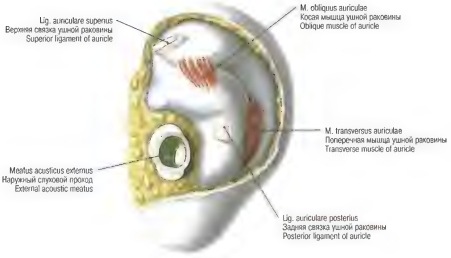

Рис. 682 Мышцы ушной раковины, *Mm. auriculares*;
вид с медиальной стороны • Auricular muscles,
Mm. auriculares; medial view

Наружный слуховой проход и барабанная перепонка
External acoustic meatus and tympanic membrane

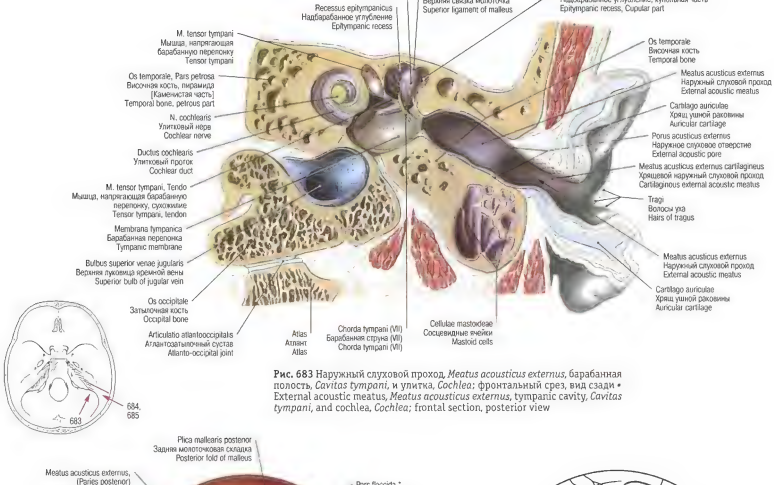

Рис. 683 Наружный слуховой проход, *Meatus acusticus externus*, барабанная полость, *Cavitas tympani*, и улитка, *Cochlea*; фронтальный срез, вид сзади • External acoustic meatus, *Meatus acusticus externus*, tympanic cavity, *Cavitas tympani*, and cochlea, *Cochlea*; frontal section, posterior view

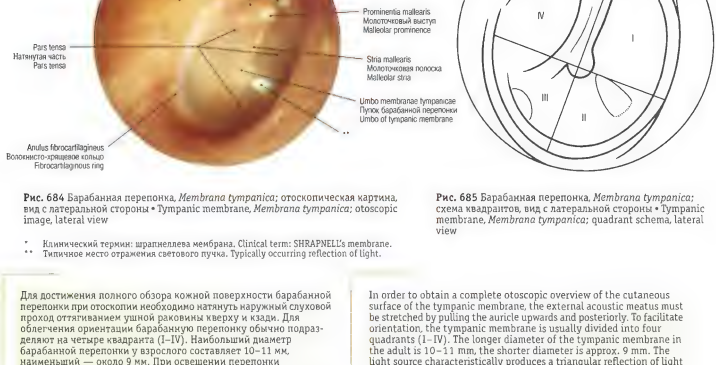

Рис. 684 Барабанная перепонка, *Membrana tympanica*; отоскопическая картина, вид с латеральной стороны • Tympanic membrane, *Membrana tympanica*; otoscopic image, lateral view

Рис. 685 Барабанная перепонка, *Membrana tympanica*; схема квадрантов, вид с латеральной стороны • Tympanic membrane, *Membrana tympanica*; quadrant schema, lateral view

* Клинический термин: шрапнеллева мембрана. Clinical term: SHRAPNELL's membrane.
** Типичное место отражения светового пучка. Typically occurring reflection of light.

Для достижения полного обзора кожной поверхности барабанной перепонки при отоскопии необходимо натянуть наружный слуховой проход оттягиванием ушной раковины кверху и кзади. Для облегчения ориентации барабанную перепонку обычно подразделяют на четыре квадранта (I–IV). Наибольший диаметр барабанной перепонки у взрослого составляет 10–11 мм, наименьший — около 9 мм. При освещении перепонки дополнительным источником света традиционно наблюдается отражение светового пучка в виде светового треугольника у пупка в квадранте II.

In order to obtain a complete otoscopic overview of the cutaneous surface of the tympanic membrane, the external acoustic meatus must be stretched by pulling the auricle upwards and posteriorly. To facilitate orientation, the tympanic membrane is usually divided into four quadrants (I–IV). The longer diameter of the tympanic membrane in the adult is 10–11 mm, the shorter diameter is approx. 9 mm. The light source characteristically produces a triangular reflection of light at the umbo in the region of quadrant II.

Слуховые косточки
Auditory ossicles

Рис. 686 Молоточек, *Malleus*; вид с латеральной стороны • Malleus, *Malleus*; lateral view

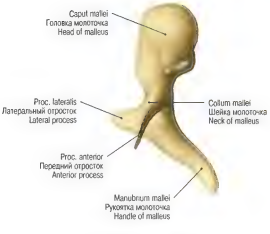

Рис. 687 Молоточек, *Malleus*; вид спереди • Malleus, *Malleus*; anterior view

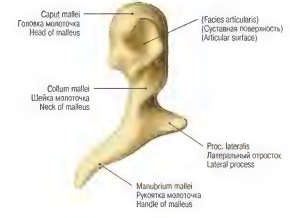

Рис. 688 Молоточек, *Malleus*; вид сзади • Malleus, *Malleus*; posterior view

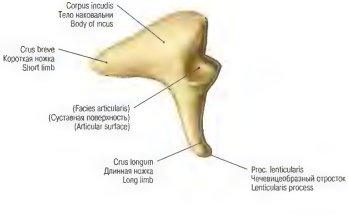

Рис. 689 Наковальня, *Incus*; вид с латеральной стороны • Incus, *Incus*; lateral view

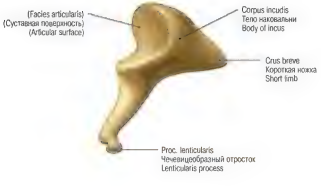

Рис. 690 Наковальня, *Incus*; вид с медиальной стороны • Incus, *Incus*; medial view

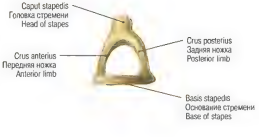

Рис. 691 Стремя, *Stapes*; вид сверху • Stapes, *Stapes*; superior view

Слуховые косточки
Auditory ossicles

Рис. 692 Слуховые косточки, *Ossicula auditus*; вид с верхнемедиальной стороны • Auditory ossicles, *Ossicula auditus*; superomedial view

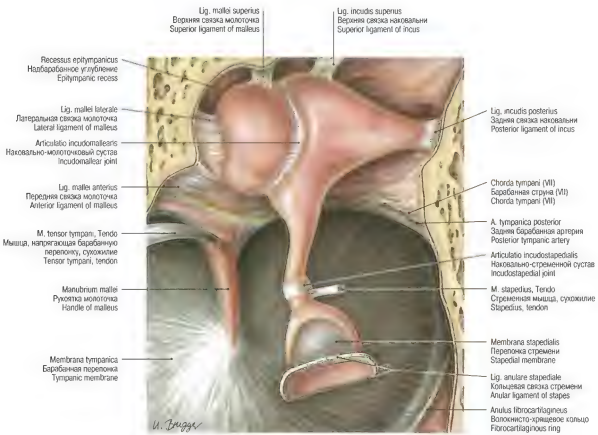

Рис. 693 Суставы и связки слуховых косточек, *Articulationes et Ligamenta ossiculorum auditus*, покрыты слизистой оболочкой; вид с верхнемедиальной стороны • Joints and ligaments of the auditory ossicles, *Articulationes et Ligamenta ossiculorum auditus*, covered with mucosa; superomedial view

Барабанная полость
Tympanic cavity

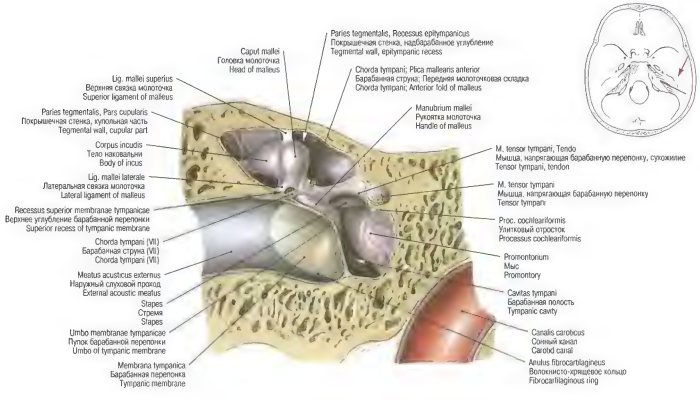

Рис. 694 Барабанная полость, *Cavitas tympani*; фронтальный срез, вид спереди • Tympanic cavity, *Cavitas tympani*; frontal section, anterior view

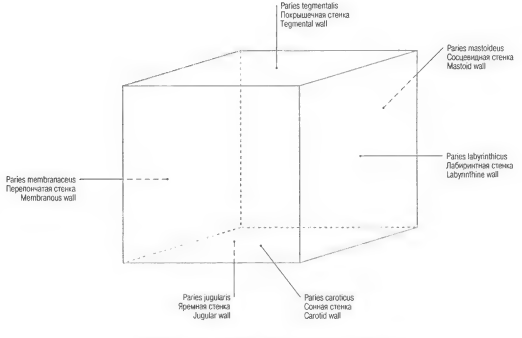

Рис. 695 Стенки барабанной полости; ориентировочная схема • Walls of the tympanic cavity; schema for orientation

Барабанная полость
Tympanic cavity

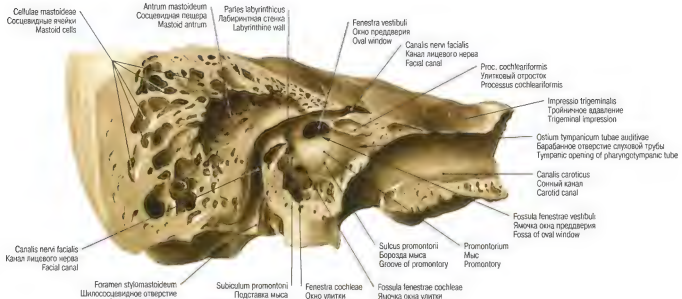

Рис. 696 Медиальная стенка барабанной полости после удаления латеральной стенки и прилежащих частей передней и верхней стенок; вскрыты канал лицевого нерва и сонный канал, вид с переднелатеральной стороны • Medial wall of the tympanic cavity after removal of the lateral wall and the adjacent parts of the anterior and superior walls; the facial canal and the carotid canal have been opened, anterolateral view

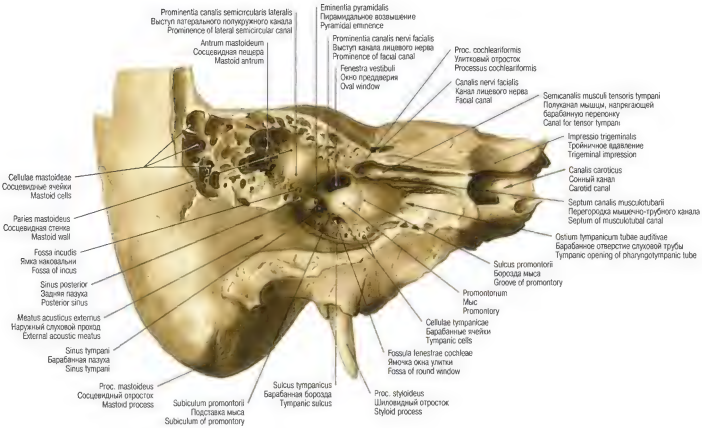

Рис. 697 Медиальная стенка барабанной полости; вертикальный срез по продольной оси пирамиды височной кости, вид с переднелатеральной стороны • Medial wall of the tympanic cavity; vertical section along the longitudinal axis of the petrous part of the temporal bone, anterolateral view

Барабанная полость
Tympanic cavity

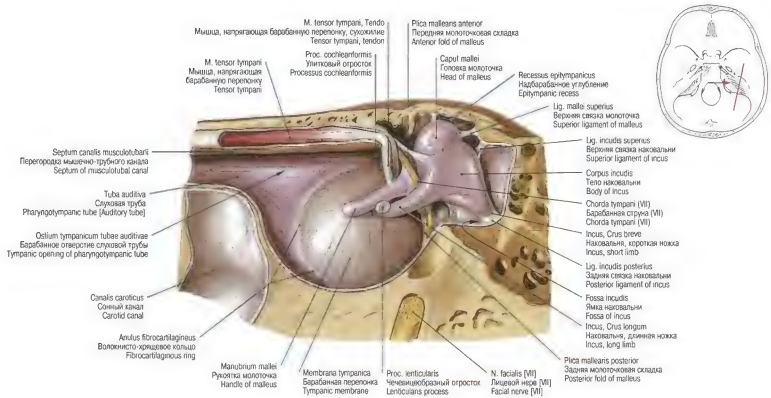

Рис. 698 Латеральная стенка барабанной полости; вид с медиальной стороны • Lateral wall of the tympanic cavity; medial view

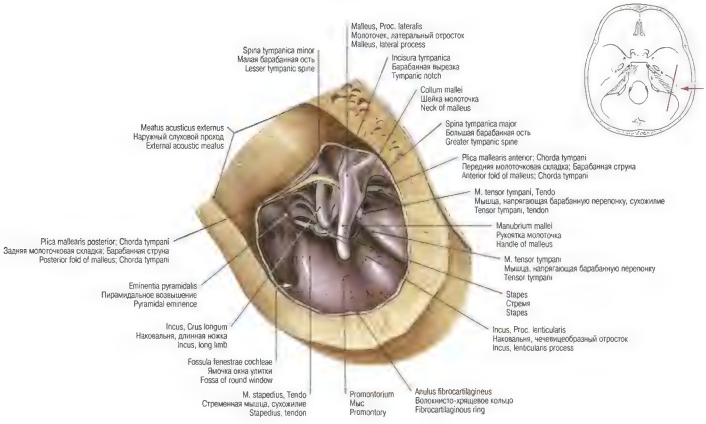

Рис. 699 Барабанная полость, *Cavitas tympani*, после удаления барабанной перепонки; вид с латеральной стороны • Tympanic cavity, *Cavitas tympani*, after removal of the tympanic membrane; lateral view

Слуховая труба
Pharyngotympanic tube

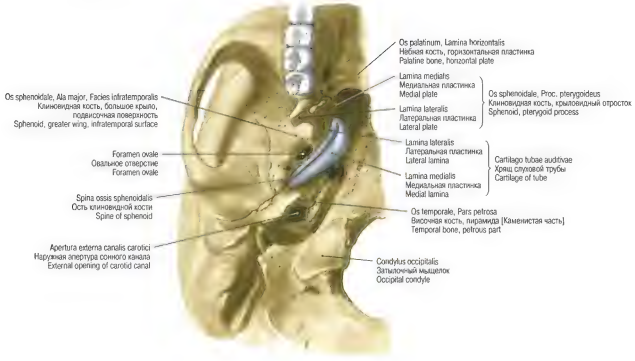

Рис. 700 Хрящ слуховой трубы, *Cartilago tubae auditivae*, представлен на основании черепа; вид снизу • Cartilage of the pharyngotympanic tube, *Cartilago tubae auditivae*, exposed at the base of the skull; inferior view

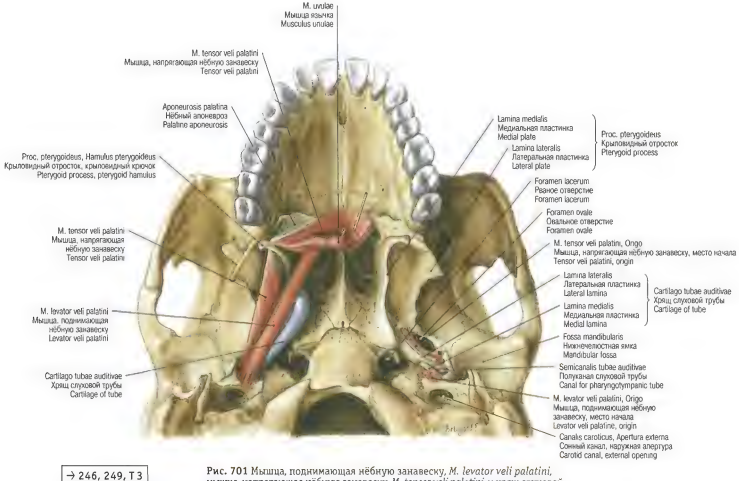

→ 246, 249, T3

Рис. 701 Мышца, поднимающая нёбную занавеску, *M. levator veli palatini*, мышца, напрягающая нёбную занавеску, *M. tensor veli palatini*, и хрящ слуховой трубы, *Cartilago tubae auditivae* • Levator and tensor veli palatini muscles, *Mm. levator et tensor veli palatini*, and the cartilage of the pharyngotympanic tube, *Cartilago tubae auditivae*

Слуховая труба
Pharyngotympanic tube

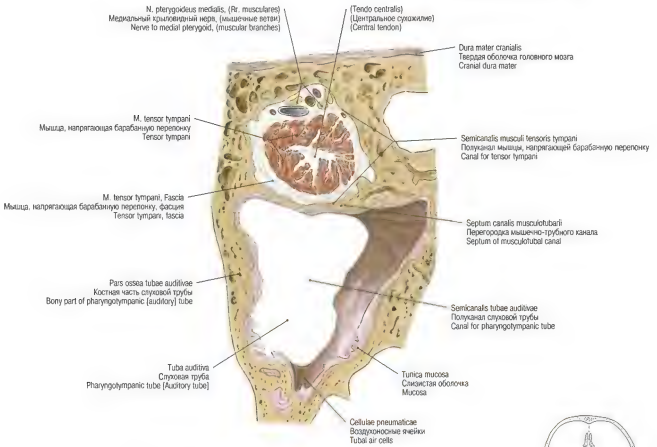

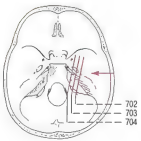

Рис. 702 Слуховая труба, *Tuba auditiva*; поперечный срез на уровне костной части, вид с латеральной стороны • Pharyngotympanic tube, *Tuba auditiva*; cross-section at the level of the osseous part, lateral view

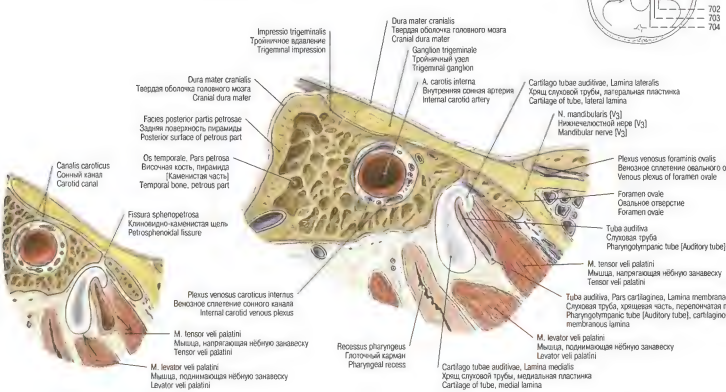

Рис. 703 Слуховая труба, *Tuba auditiva*; поперечный срез на уровне латерального отдела хрящевой части, вид с латеральной стороны • Pharyngotympanic tube, *Tuba auditiva*; cross-section at the level of the lateral aspect of the cartilaginous part, lateral view

Рис. 704 Слуховая труба, *Tuba auditiva*; поперечный срез на уровне медиального отдела хрящевой части, вид с латеральной стороны • Pharyngotympanic tube, *Tuba auditiva*; cross-section at the level of the medial aspect of the cartilaginous part, lateral view

Костный лабиринт
Bony labyrinth

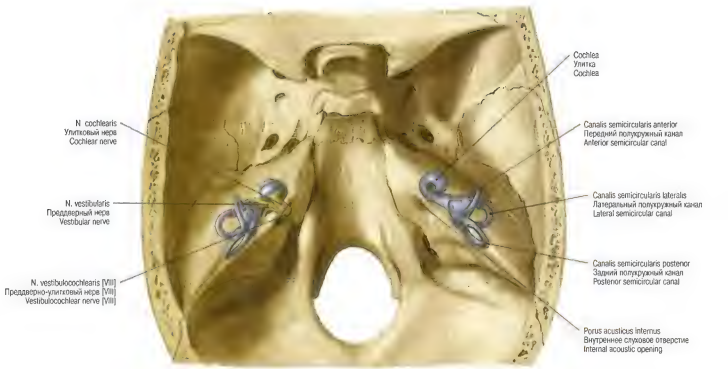

Рис. 705 Внутреннее ухо, *Auris interna*, и преддверно-улитковый нерв, *N. vestibulocochlearis* [VIII]; проекция коррозионного препарата на пирамиду височной кости, демонстрирующая его обычное положение, вид сверху • Inner ear, *Auris interna*, and vestibulocochlear nerve, *N. vestibulocochlearis* [VIII]; cast specimen projected onto the petrous part of the temporal bone illustrating its natural position, superior view

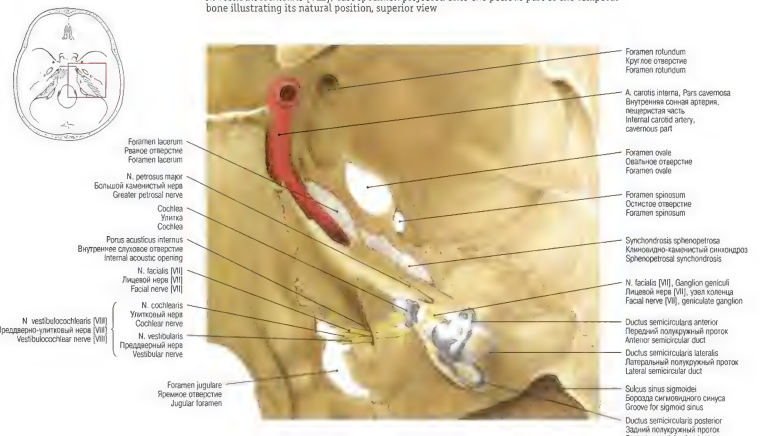

→ 468

Рис. 706 Внутреннее ухо, *Auris interna*, с лицевым нервом, *N. facialis* [VII], и преддверно-улитковым нервом, *N. vestibulocochlearis* [VIII]; проекция на пирамиду височной кости, вид сверху • Inner ear, *Auris interna*, with the facial nerve, *N. facialis* [VII], and the vestibulocochlear nerve, *N. vestibulocochlearis* [VIII]; projected onto the petrous part of the temporal bone, superior view

Костный лабиринт
Bony labyrinth

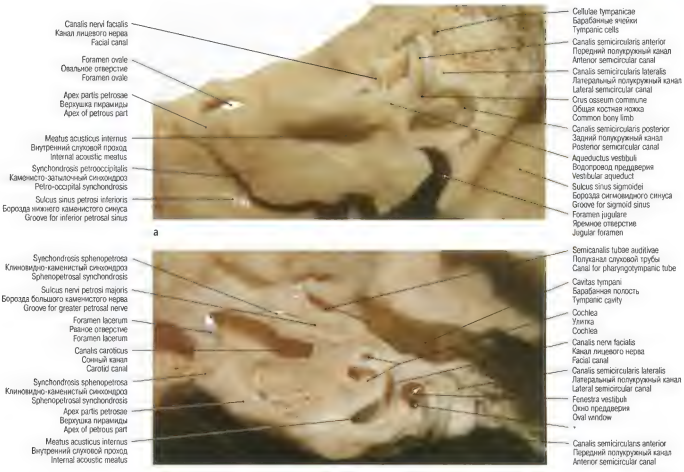

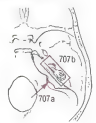

Рис. 707 a, b Костный лабиринт, *Labyrinthus osseus*; вскрыт в пирамиде височной кости • Bony labyrinth, *Labyrinthus osseus*; hollowed out of the petrous part of the temporal bone
a Вид сзади сверху. Posterior-superior view.
b Вид сверху. Superior view.

* Отверстие заднего канала. Opening of the posterior canal.

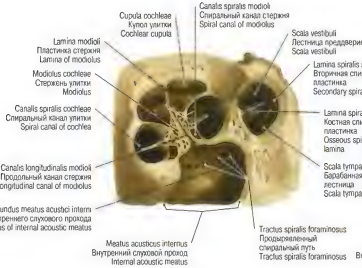

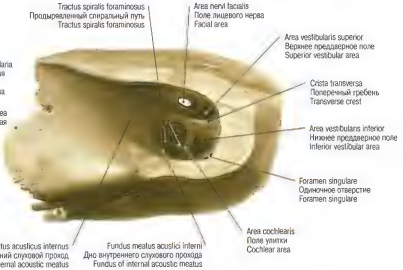

Рис. 708 Спиральный канал улитки, *Canalis spiralis cochleae*, пересечен срезом вдоль оси стержня улитки; вид сверху • Spiral canal of the cochlea, *Canalis spiralis cochleae*, opened along the axis of the modiolus; superior view

Рис. 709 Внутренний слуховой проход, *Meatus acusticus internus*, и дно внутреннего слухового прохода, *Fundus meatus acustici interni*, после частичного удаления задней стенки; вид с медиальной стороны • Internal acoustic meatus, *Meatus acusticus internus*, and fundus of the internal acoustic meatus, *Fundus meatus acustici interni*, after partial removal of the posterior wall; medial view

→ 468

Костный лабиринт
Bony labyrinth

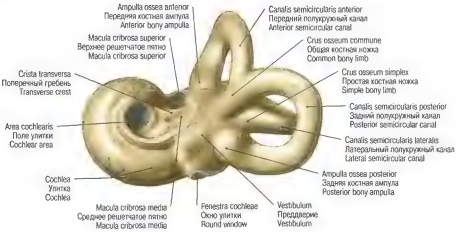

Рис. 710 Костный лабиринт, *Labyrinthus osseus*; из пирамиды височной кости выделены костные стенки полостей, содержащих перепончатый лабиринт, вид косо сзади • Bony labyrinth, *Labyrinthus osseus*; the osseous lining of the membranous labyrinth has been hollowed out of the petrous part of the temporal bone, oblique view from posterior

Рис. 711 Костный лабиринт, *Labyrinthus osseus*; из пирамиды височной кости выделены костные стенки полостей, содержащих перепончатый лабиринт, вид с латеральной стороны • Bony labyrinth, *Labyrinthus osseus*; the osseous lining of the membranous labyrinth has been hollowed out of the petrous part of the temporal bone; lateral view

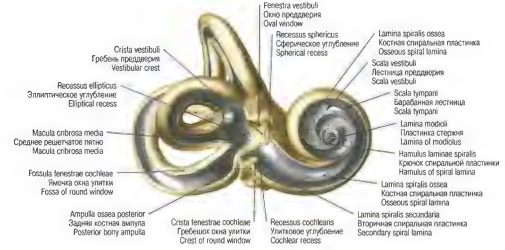

Рис. 712 Костный лабиринт, *Labyrinthus osseus*; полости лабиринта вскрыты, вид с переднелатеральной стороны • Bony labyrinth, *Labyrinthus osseus*; cavities have been hollowed out, anterolateral view

Перепончатый лабиринт
Membranous labyrinth

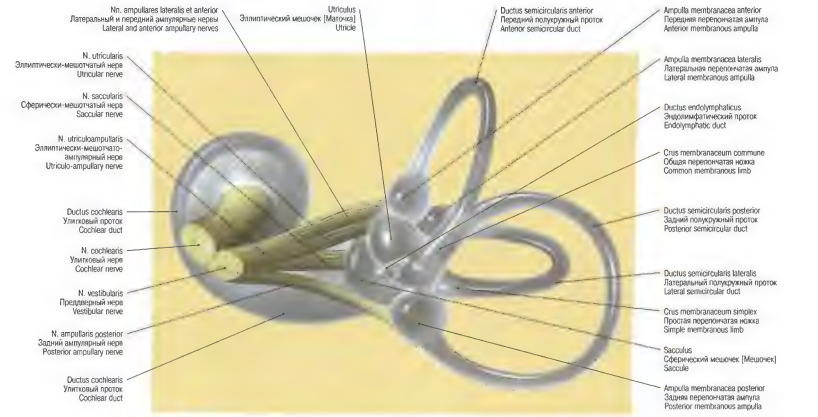

Рис. 713 Предверно-улитковый нерв, *N. vestibulocochlearis* [VIII], и перепончатый лабиринт, *Labyrinthus membranaceus*; полусхематический обзор, вид сзади • Vestibulocochlear nerve, *N. vestibulocochlearis* [VIII], and membranous labyrinth, *Labyrinthus membranaceus*; semi-schematic overview, posterior view

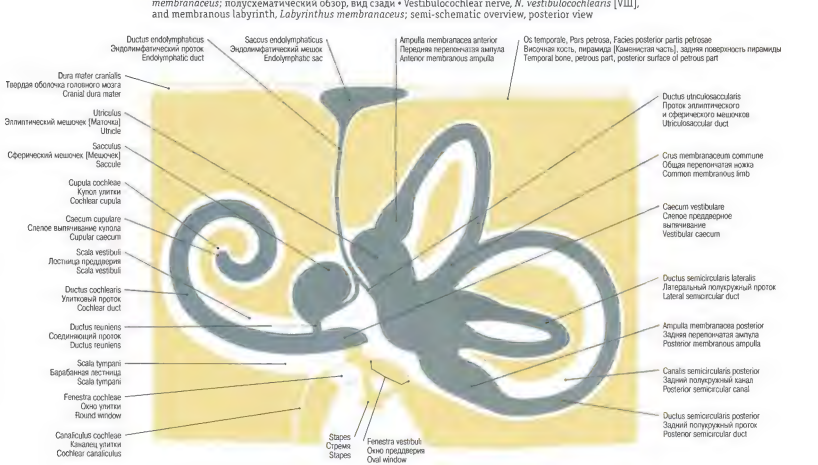

Рис. 714 Перепончатый лабиринт, *Labyrinthus membranaceus*; обзор • Membranous labyrinth, *Labyrinthus membranaceus*; overview

Улитка
Cochlea

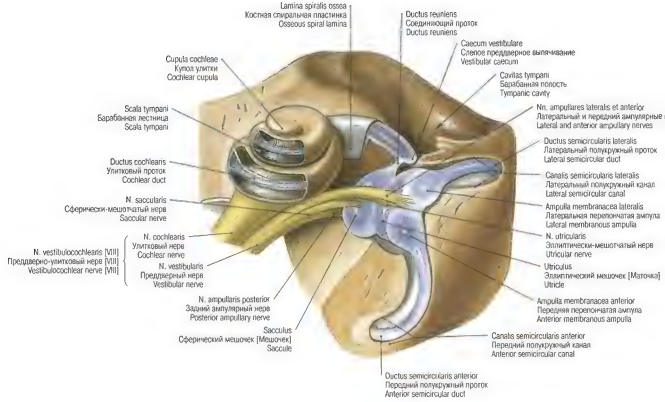

Рис. 715 Предверно-улитковый нерв, *N. vestibulocochlearis* [VIII], и перепончатый лабиринт, *Labyrinthus membranaceus*; вид сверху • Vestibulocochlear nerve, *N. vestibulocochlearis* [VIII], and membranous labyrinth, *Labyrinthus membranaceus*; superior view

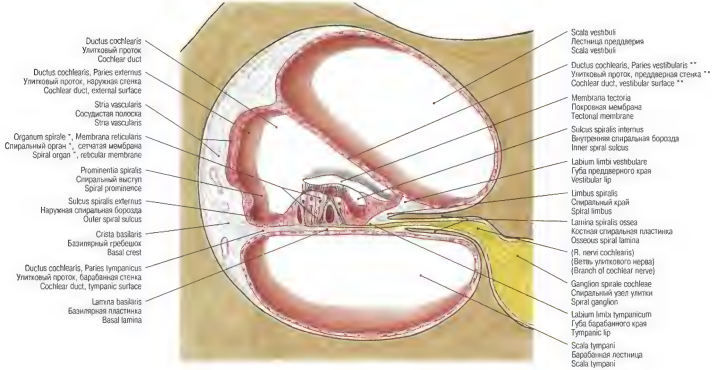

Рис. 716 Улитка, *Cochlea*, со спиральным органом, *Organum spirale* • Cochlea, *Cochlea*, with the spiral organ, *Organum spirale*

* Клинический термин: кортиев орган. Clinical term: organ of CORTI.
** Клинический термин: рейсснерова мембрана. Clinical term: REISSNER's membrane.

Орган равновесия, строение
Equilibrium organ, structure

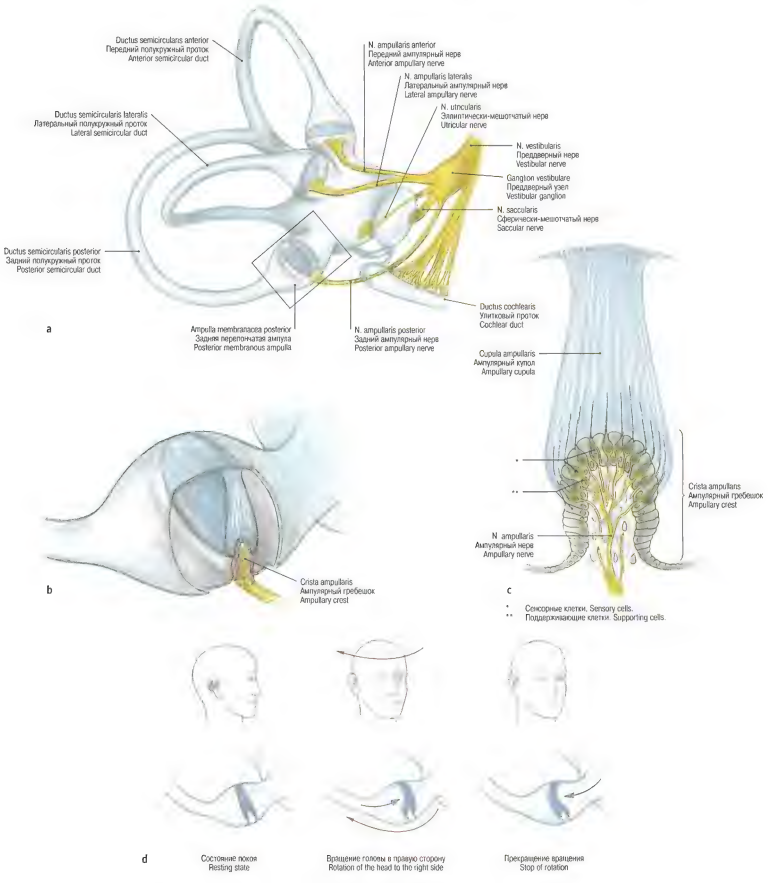

Рис. 717 a–d Орган равновесия • *Labyrinthus vestibularis* • Equilibrium organ

a Вид спереди. Anterior view.

b Область, выделенная на рис. **a**, при большем увеличении: вскрыта передняя часть задней перепончатой ампулы, *Ampulla membranacea posterior*. Higher magnification of the area indicated in **a**: the anterior part of the posterior membranous ampulla, *Ampulla membranacea posterior*, has been opened.

c Поперечный срез ампулярного гребешка, *Crista ampullaris*. Cross-section through the ampullary crest, *Crista ampullaris*.

d Действие ампулярного купола латерального полукружного протока, *Ductus semicircularis lateralis*, при вращении головы. Function of the cupula of the lateral semicircular duct, *Ductus semicircularis lateralis*, during rotation of the head.

Слух и равновесие
Hearing and equilibrium

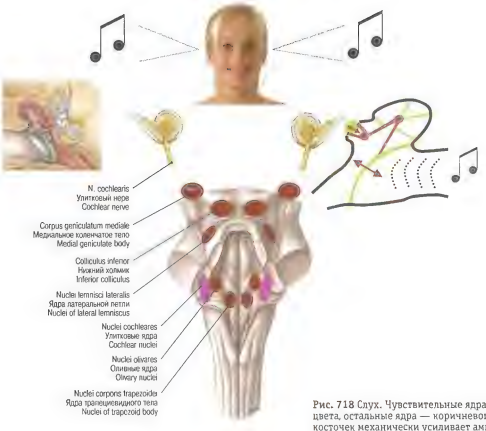

Рис. 718 Слух. Чувствительные ядра — пурпурного цвета, остальные ядра — коричневого. Цепь слуховых косточек механически усиливает амплитуду звуковых волн • Hearing. Primary nuclei: purple; remaining nuclei: brown. The chain of the auditory ossicles amplifies the amplitude of the sound waves physically

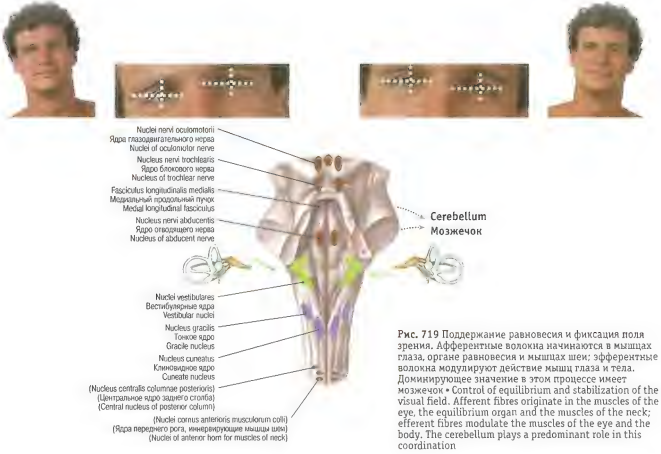

Рис. 719 Поддержание равновесия и фиксация поля зрения. Афферентные волокна начинаются в мышцах глаза, органе равновесия и мышцах шеи; эфферентные волокна модулируют действие мышц глаза и тела. Доминирующее значение в этом процессе имеет мозжечок • Control of equilibrium and stabilization of the visual field. Afferent fibres originate in the muscles of the eye, the equilibrium organ and the muscles of the neck; efferent fibres modulate the muscles of the eye and the body. The cerebellum plays a predominant role in this coordination

Слуховой и вестибулярный проводящие пути
Auditory and equilibrium pathways

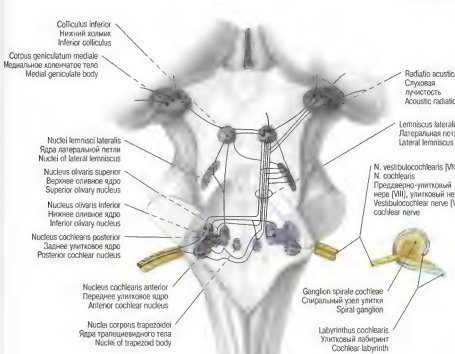

Рис. 720 Слуховой проводящий путь; обзор • Auditory pathway; overview

Слуховой проводящий путь

1. **Нейрон:** биполярные клетки спирального узла улитки. После выхода из тонких отверстий продырявленного спирального пути в стенке внутреннего слухового прохода волокна составляют улитковый нерв, который у дна этого прохода соединяется с преддверным нервом, образуя преддверно-улитковый нерв [VIII]. Волокна, исходящие из частей улитки, более близких к ее основанию, направляются к заднему улитковому ядру, а из частей, более близких к куполу, — к переднему.
2. **Нейрон:** мультиполярные клетки улитковых ядер. Из переднего улиткового ядра волокна следуют преимущественно в трапециевидном теле на противоположную сторону и далее составляют латеральную петлю, устанавливающую связь с нижним холмиком. Небольшое количество волокон присоединяется к латеральной петле своей стороны. Аксоны нейронов заднего улиткового ядра совершают перекрест поверхностно, по дну ромбовидной ямки, вливаясь затем в латеральную петлю противоположной стороны.
3. **или 4. Нейрон:** нижний холмик устанавливает связи с медиальным коленчатым телом.
4. **или 5. Нейрон:** слуховая лучистость соединяет медиальное коленчатое тело с поперечными височными извилинами Гешля и центром Вернике в височной доле.

Auditory pathway

1. **Neuron:** Bipolar cells in the spiral cochlear ganglion. After exiting the small apertures of the foraminous spiral tract within the internal acoustic meatus, the fibres form the cochlear nerve and unite with the vestibular nerve at the floor of the internal acoustic meatus to form the vestibulocochlear nerve [VIII]. Fibres from the basal cochlear parts traverse to the posterior cochlear nucleus and those from the apical parts terminate in the anterior cochlear nucleus.
2. **Neuron:** Multi-polar ganglion cells of the cochlear nuclei. The fibres from the anterior cochlear nucleus pass mainly within the trapezoid body to the opposite side and form the lateral lemniscus, which provides a connection to the inferior colliculus. A few fibres join the lateral lemniscus of the same side. The axons of the posterior cochlear nucleus cross superficially to the rhomboid fossa and enter the lateral lemniscus of the opposite side.
3. **or 4. Neuron:** From the inferior colliculus connections are made with the medial geniculate body.
4. **or 5. Neuron:** The acoustic radiation connects the medial geniculate body to HESCHL's transverse temporal gyri and with WERNICKE's centre in the temporal lobe.

Вестибулярный проводящий путь

1. **Нейрон:** биполярные клетки преддверного узла. Их нейриты проходят в верхнем и нижнем преддверных полях и у дна внутреннего слухового прохода соединяются в преддверный нерв, который в последующем вместе с улитковым нервом составляет преддверно-улитковый нерв [VIII]. Эти волокна заканчиваются в вестибулярных ядрах, расположенных в латеральном углу дна ромбовидной ямки.
2. **Последующие нейроны:** волокна, начинающиеся в латеральном вестибулярном ядре [ядро Дейтерса], следуют в составе латерального вестибуло-спинномозгового пути к нейронам переднего столба спинного мозга. Волокна, начинающиеся в верхнем вестибулярном ядре [ядро Бехтерева], медиальном вестибулярном ядре [ядро Швальбе] и нижнем вестибулярном ядре [ядро Роллера], направляются к мозжечку и преимущественно в составе медиального продольного пучка — к двигательным ядрам III, IV и VI черепных нервов. Медиальное и нижнее вестибулярные ядра посылают волокна и к нейронам переднего столба спинного мозга в составе медиального вестибуло-спинномозгового пути.

Equilibrium pathway

1. **Neuron:** Bipolar cells in the vestibular ganglion. Their neurites pass the inferior and superior vestibular areas to form the vestibular nerve at the floor of the internal acoustic meatus, which together with the cochlear nerve then forms the vestibulocochlear nerve [VIII]. These fibres terminate at the vestibular nuclei in the lateral angle of the floor of the rhomboid fossa.
2. **And subsequent neurons:** Fibres originating in the lateral vestibular nucleus [DEITERS' nucleus] traverse within the lateral vestibulospinal tract to the anterior column of the spinal cord. Fibres originating in the superior vestibular nucleus [nucleus of BECHTEREW], the medial vestibular nucleus [SCHWALBE's nucleus] as well as the inferior vestibular nucleus [ROLLER's nucleus] traverse to the cerebellum and connect to the motor nuclei of the cranial nerves III, IV and VI, mostly via the medial longitudinal fasciculus. The medial vestibular nucleus and the inferior vestibular nucleus send fibres along the medial vestibulospinal tract to the anterior column of the spinal cord.

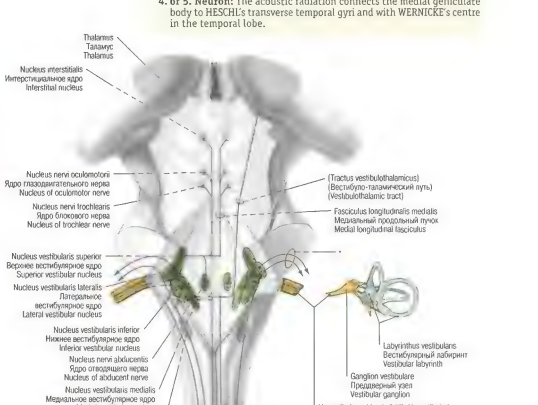

Рис. 721 Вестибулярный проводящий путь; обзор • Equilibrium pathway; overview

* Связи к мозжечку. Connections to the cerebellum.

Нервы в пирамиде височной кости
Nerves in the petrous part of the temporal bone

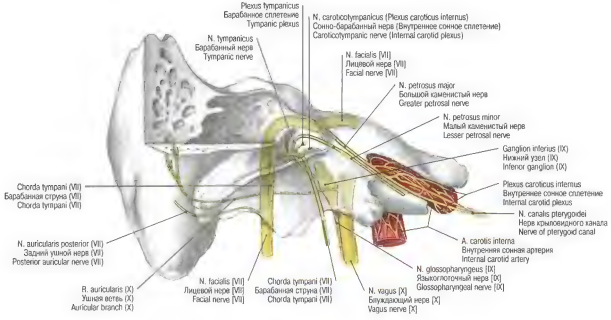

→ 476

Рис. 722 Лицевой нерв, *N. facialis* [VII]; языкоглоточный нерв, *N. glossopharyngeus* [IX]; блуждающий нерв, *N. vagus* [X]; пирамида височной кости частично рассечена; нервы показаны в виде стволов, просвечивающих через костную ткань; вид спереди • Facial nerve, *N. facialis* [VII]; glossopharyngeal nerve, *N. glossopharyngeus* [IX]; and vagus nerve, *N. vagus* [X]; the petrous part of the temporal bone has been partly sectioned; the nerves are illustrated translucently; anterior view

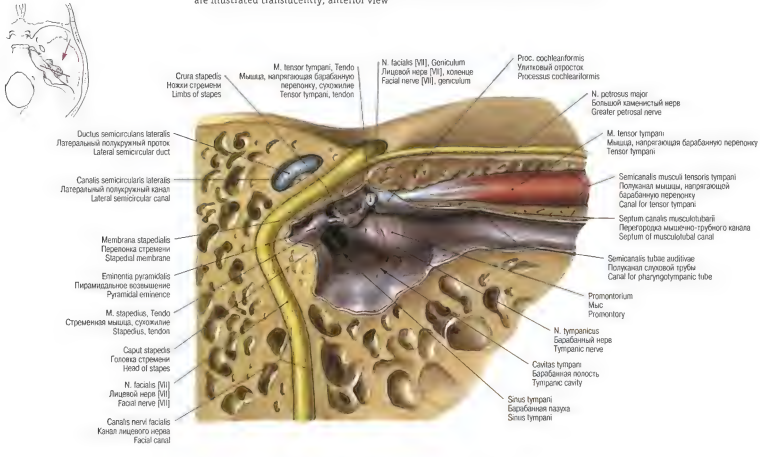

Рис. 723 Лицевой нерв, *N. facialis* [VII], и барабанная полость, *Cavitas tympani*; вертикальный срез вдоль продольной оси пирамиды височной кости; канал лицевого нерва вскрыт; вид спереди • Facial nerve, *N. facialis* [VII], and tympanic cavity, *Cavitas tympani*; vertical section along the longitudinal axis of the petrous part of the temporal bone; the facial canal has been opened; anterior view

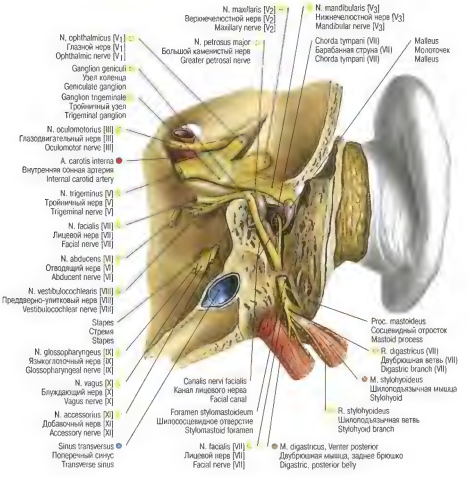

Рис. 724 Лицевой нерв, *N. facialis* [VII], в пирамиде височной кости, *Os temporale, Pars petrosa*; пирамида височной кости, канал лицевого нерва и барабанная полость частично вскрыты; вид сзади • Facial nerve, *N. facialis* [VII], within the petrous part of the temporal bone, *Os temporale, Pars petrosa*; the petrous part of the temporal bone as well as the facial canal and the tympanic cavity have been partly opened; posterior view

→ 476

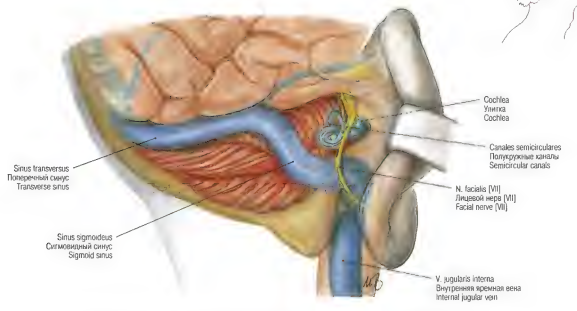

Рис. 725 Боковая проекция внутреннего уха • Lateral projection of the inner ear

Пирамида височной кости, томограммы
Petrous part of the temporal bone, imaging

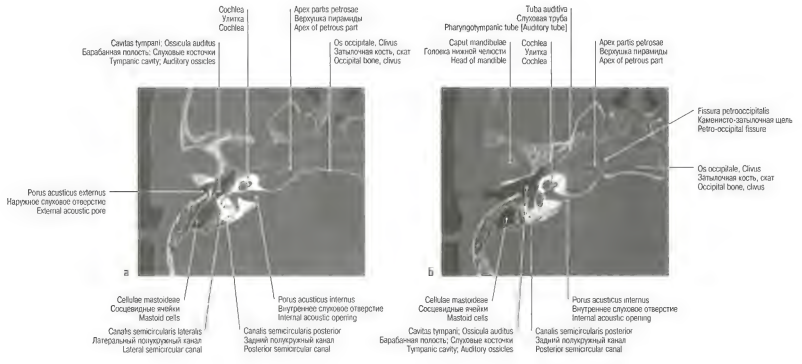

Рис. 726 a, b Пирамида височной кости, *Os temporal, Pars petrosa*; горизонтальные срезы с помощью высокоразрешающей компьютерной томографии (ВРКТ), вид снизу • Petrous part of the temporal bone, *Os temporal, Pars petrosa*; high-resolution computed tomographic horizontal sections (HRCT), inferior view
a Через латеральный полукружный канал. Through the lateral semicircular canal.
b Ниже латерального полукружного канала. Inferior to the lateral semicircular canal.

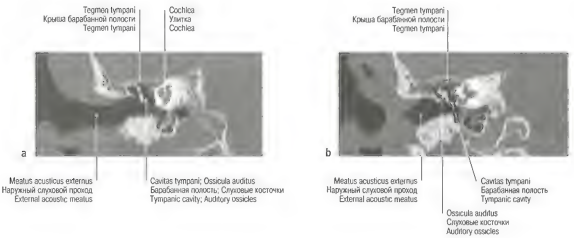

Рис. 727 a, b Ухо, *Auris*; горизонтальные срезы с помощью высокоразрешающей компьютерной томографии (ВРКТ), вид спереди • Ear, *Auris*; high-resolution computed tomographic frontal sections (HRCT), anterior view
a Через основание улитки. Through the base of the cochlea.
b По наружному слуховому проходу. Through the external acoustic meatus.

A

Abdomen 2
Acromion 120, 160, 162–165, 179, 180–184, 226
Adenohypophysis 279, 295
Adhesio interthalamica 276, 295, 296, 302, 311, 317, 320, 334, 337
Aditus laryngis 104, 130
Ala
– cristae galli 40
– lobuli centralis 303, 304
– major 56, 353
– – Crista infratemporalis 66
– – Facies cerebralis 56
– – Facies orbitalis 54–56
– – Facies temporalis 56
– – Margo frontalis 57
– – Margo parietalis 57
– – Margo squamosus 57
– – Spina ossis sphenoidalis 53
– minor 54, 56, 57
– nasi 86
– ossis ilium 340
– vomeris 42, 50
– – sinistra 136
Alveolus dentalis 55, 106
Alveus hippocampi 314, 315, 328, 329, 334, 335
Amiculum olivare 309
Ampulla
– canaliculi lacrimalis 357
– membranacea
– – anterior 393, 394
– – lateralis 393, 394
– – posterior 393, 395
– ossea 392
Angulus
– acromii 160
– inferior scapulae 160, 183
– iridocornealis 362, 364
– mandibulae 45, 60, 61, 67
– – Tuberositas masseterica 62
– – Tuberositas pterygoidea 62
– oculi 352, 355
– pontocerebellaris 270, 271
– superior scapulae 160, 183
– venosus 23
Ansa
– cervicalis 84, 146, 228, 273
– – Radix inferior 25, 145
– – Radix superior 25, 144, 145, 147–149, 151
– subclavia 27, 141, 153
Antebrachium 2, 3, 157, 158
Antihelix 380
Antitragus 380
Antrum mastoideum 386
Anulus
– fibrocartilagineus 382, 384, 385, 387
– iridis major 364, 365
– iridis minor 364, 365
– tendineus communis 358, 360, 361, 369
– tympanicus 46
Anus 14
Aorta
– abdominalis 18, 22, 27
– ascendens 18, 19, 27, 149, 344
– descendens 18, 141, 344
– thoracica 18, 22, 27, 272
Apertura
– canaliculi cochleae 59
– canaliculi vestibuli 59
– externa canalis carotici 264, 388
– interna canalis carotici 265
– lateralis ventriculi quarti 298, 299, 311, 337
– mediana ventriculi quarti 276, 298, 302, 311, 337
– piriformis 33, 46, 52
– sinus frontalis 51
– sinus sphenoidalis 51, 56
Apex 345
– cuspidis 94
– linguae 103, 107, 108
– partis petrosae 59, 278, 279, 391, 400
– radicis dentis 94
Aponeurosis
– dorsalis 31, 249
– linguae 104
– musculi bicipitis brachii 178, 189, 190, 194, 204, 232, 238, 240
– palatina 388
– palmaris 178, 206, 243, 249, 250
Appendix vermiformis 14, 16, 17
Aqueductus
– mesencephali 287, 295, 297, 302, 310, 311, 317, 320, 323, 324, 328, 335–337
– vestibuli 391
Arachnoidea mater cranialis 116, 117, 261, 278, 282, 283, 326, 330
Arachnoidea mater spinalis 343
Arcus
– alveolaris 60, 61
– anterior atlantis 342
– aortae 18, 19, 22, 27, 153, 272, 344
– cartilaginis cricoideae 118, 122–126, 129, 136
– costalis 179
– ductus thoracici 23
– palatoglossus 92, 102, 103
– palatopharyngeus 92, 102, 103, 136, 139, 141
– palmaris profundus 223, 242, 245
– palmaris superficialis 223, 242, 244, 250
– superciliaris 48
– venosus jugularis 118, 136, 143, 148
– vertebrae cervicalis 342
– vertebrae lumbalis 342
– vertebrae thoracicae 342
– zygomaticus 33, 42, 43, 53, 64, 66, 72, 73, 91, 100, 137
Area
– cochlearis 391, 392
– hypothalamica lateralis 295
– nervi facialis 391
– postrema 299
– striata 370
– subcallosa 295, 318, 326, 334, 335
– vestibularis 299, 391
Arteria(-e)
– alveolaris inferior 69, 74, 82, 83–85, 109, 111, 116, 117, 258
– alveolaris superior posterior 74, 83
– angularis 74, 80, 82–85, 258
– auricularis posterior 19, 74, 82–85, 142, 145, 258
– auricularis profunda 83
– axillaris 18, 118, 146, 147, 152, 214, 215, 223, 226, 228, 232, 233
– basilaris 258, 259, 276, 278, 283, 294, 295, 302, 318–320, 324, 327, 337, 344
– brachialis 18, 170, 223, 227, 232–235, 238–240, 252–254
– – superficialis 237
– buccalis 74, 82–85, 258
– callosomarginalis 259, 281, 294, 326, 331, 334
– carotis communis 18, 19, 27, 73, 74, 77, 84, 115, 118, 133, 134, 140, 141, 144–150, 152–155, 228, 258, 259, 271, 272
– – dextra 19, 121
– – sinistra 19, 121
– carotis externa 18, 19, 74, 82, 83, 85, 115, 134, 140, 144–147, 151, 258, 259
– carotis interna 18, 19, 67, 69, 74, 82, 85, 101, 109, 140, 141, 146, 147, 262, 283, 318, 320, 337, 338, 370–374, 376, 377, 389, 398, 399
– – Pars cavernosa 258, 259, 277–279, 295, 390
– – Pars cerebralis 259, 277–279, 295, 319, 369
– – Pars cervicalis 259
– – Pars petrosa 259
– – Sinus caroticus 258, 271
– centrales
– – anterolaterales 294, 319
– – anteromediales 319
– – posteromediales 319
– centralis retinae 116, 363, 368, 370
– cerebri anterior 259, 276–278, 312, 319–321, 326, 330–337
– – dextra, Pars postcommunicalis 277
– – Pars postcommunicalis 320, 326
– – Pars precommunicalis 318, 326
– – R. frontalis posteromedialis 330
– – R. precunealis 330
– cerebri media 259, 278, 319–321, 325, 326, 329, 336, 338, 339
– – Pars insularis 318, 326
– – Pars sphenoidalis 294, 318
– – Rr. terminales 294, 332
– cerebri posterior 259, 277, 278, 294, 295, 319–321, 328, 334–338, 370
– – Pars postcommunicalis 318
– – Pars precommunicalis 318, 327
– cervicalis ascendens 145–147, 152, 154, 155, 344
– cervicalis profunda 152, 153
– cervicalis superficialis 145–147, 152
– choroidea anterior 318, 319, 321, 370
– ciliaris 370, 374
– – anterior 363
– – posterior 363, 376
– circumflexa humeri anterior 223, 227, 232
– circumflexa humeri posterior 223, 227, 229, 232, 235
– – Rr. cutanei 231
– circumflexa ilium profunda 19
– circumflexa scapulae 227, 235
– colica
– – dextra 19
– – media 19
– – sinistra 19
– collateralis media 223

- collateralis radialis 223, 234, 238, 241
- – R. anterior 235, 239, 240
- – R. posterior 235
- collateralis ulnaris inferior 223, 233–235, 238–241
- collateralis ulnaris superior 223, 233, 238–240, 253
- comitans nervi mediani 223, 239
- communicans anterior 278, 318–320, 326, 336, 337
- communicans posterior 259, 278, 318, 319, 327, 336–338
- conjunctivalis anterior 363
- coronariae 19
- digitalis
- – dorsalis 246, 250
- – palmaris communis 223, 242–244, 250, 257
- – palmaris propria 223, 242–246, 250, 257
- dorsalis nasi 85, 374, 376
- dorsalis pedis 18
- epigastrica inferior 19
- episcleralis 363
- ethmoidalis anterior 372, 374–376
- ethmoidalis posterior 374–376
- facialis 19, 68, 69, 74, 81–85, 109, 110, 116–118, 140, 146–149, 151, 258
- femoralis 18
- fibularis 18
- frontobasalis lateralis 318
- frontobasalis medialis 318, 321
- gastrica sinistra 19
- glutea inferior 19
- glutea superior 19
- hepatica communis 19
- hypophysialis inferior 295
- hypophysialis superior 295
- ileales 19
- ileocolica 19
- iliaca
- – communis 18, 19, 22, 27
- – externa 18, 19, 22
- – interna 18, 19, 22
- iliolumbalis 19
- inferior anterior cerebelli 259, 278, 318, 319
- inferior posterior cerebelli 259, 278, 318, 319
- infraorbitalis 74, 83, 84, 258, 375, 378
- insulares 294
- intercostalis posterior 152, 344
- – R. spinalis 344
- intercostalis suprema 152
- interossea anterior 223, 239, 241, 248, 250
- interossea communis 18, 223, 239
- interossea posterior 197, 223, 239, 241, 250
- interossea recurrens 223, 240, 241
- intramuscularis 31
- intraseptalis 31
- jejunales 19
- labialis inferior 74, 258
- labialis superior 74, 258
- labyrinthi 278, 318, 319
- lacrimalis 116, 356, 372–374, 376
- laryngea inferior 130
- laryngea superior 108, 114, 115, 130, 131, 134, 137, 141, 144–146, 151
- lingualis 19, 74, 82, 84, 85, 110, 113–117, 134, 140, 145, 151, 258
- – R. suprahyoideus 144
- lumbales 22
- masseterica 83, 85
- maxillaris 19, 69, 74, 83–85, 258
- medullaris segmentalis anterior 344
- medullaris segmentalis posterior 344
- meningea media 74, 83, 84, 258, 269, 275, 278, 372
- – R. frontalis 280
- – R. parietalis 280
- meningea posterior 140, 278
- mesencephalicae 319
- mesenterica inferior 18, 19, 22, 27
- mesenterica superior 18, 19, 22, 27
- metacarpalis dorsalis 246, 248, 250
- metacarpalis palmaris 242, 245, 250, 257
- nasopalatina 113
- nutricia 7
- obturatoria 19
- occipitalis 19, 74, 82–84, 109, 141–144, 146, 147, 258
- – R. sternocleidomastoideus 146
- – Rr. occipitales 74
- occipitalis medialis 329
- – Rr. parietales 330
- ophthalmica 258, 259, 267, 274, 276–279, 369, 370–378
- palatina ascendens 74, 84, 140
- – R. tonsillaris 113, 130
- palatina descendens 74, 258
- palatina major 102, 113
- pancreaticoduodenalis inferior 19
- parietalis posterior 281
- pericallosa 294, 312, 320, 326, 327, 329–335
- pharyngea ascendens 19, 140, 258
- pontis 319
- poplitea 18
- princeps pollicis 223, 242, 243, 245, 248
- profunda brachii 18, 223, 227, 232–235, 252, 253
- – R. deltoideus 234
- profunda femoris 18
- profunda linguae 113, 115
- pudenda interna 19
- pulmonales 22
- radialis 18, 170, 223, 236, 238–240, 242, 244–246, 248, 255, 256
- – R. carpalis dorsalis 246, 248
- – R. palmaris superficialis 238, 239, 244, 246
- radialis indicis 223, 242, 243
- radicularis
- – anterior 344
- – magna 344
- – posterior 344
- rectalis media 19
- rectalis superior 19
- recurrens radialis 223, 238–240
- recurrens ulnaris 223, 235, 239–241
- renalis 18, 22, 27
- sacralis lateralis 19
- sacralis mediana 19
- scapularis descendens 152
- sigmoideae 19
- sphenopalatina 74, 84, 258
- spinalis
- – anterior 318, 319, 344
- – lateralis 344
- – posterior 344
- splenica 19
- stylomastoidea 74, 83
- subclavia 18, 19, 27, 141, 144–147, 149, 152, 153, 226–229, 272
- – dextra 19, 77, 121
- – sinistra 19, 121
- subfascialis 31
- sublingualis 84, 113–115, 134
- submentalis 74, 83, 84, 110, 145–147, 258
- subscapularis 227, 232
- sulci
- – centralis 281
- – postcentralis 281
- – precentralis 281
- superior cerebelli 278, 318, 319, 337
- supraorbitalis 81, 116, 258, 372–374, 376, 378
- suprascapularis 144, 146, 147, 152, 227, 229, 235
- supratrochlearis 82, 83, 258, 374, 376
- temporalis media 74, 83–85
- temporalis profunda 258
- – anterior 74
- – posterior 74, 83, 84
- temporalis superficialis 19, 73, 74, 81–85, 109, 258
- – R. frontalis 67, 68, 74, 80, 82, 85
- – R. parietalis 74, 80, 82, 83, 84, 85
- testicularis 18
- thalamotuberalis 319
- thoracica interna 19, 146, 147, 152, 153
- – R. perforans 148
- – Rr. perforantes 148
- thoracica lateralis 147, 225, 227–229
- thoracica superior 227, 229
- thoracoacromialis 145–147, 223, 226–228
- – R. acromialis 147
- – R. deltoideus 144
- – R. pectorales 226
- – R. pectoralis 225
- thoracodorsalis 227, 228
- thyroidea inferior 130, 133, 139–141, 146, 147, 152
- – Rr. glandulares 134
- thyroidea superior 19, 74, 110, 115, 133, 134, 140, 144–147, 149, 151, 154, 258
- – R. cricothyroideus 136
- – R. glandularis anterior 115, 134
- – R. infrahyoideus 144
- tibialis anterior 18
- tibialis posterior 18
- transversa colli 144, 149, 152, 228
- – R. profundus 144, 145
- – R. superficialis 144, 145, 229
- transversa faciei 74, 83, 116, 258
- tuberis cinerei 319
- tympanica anterior 83
- tympanica posterior 384
- ulnaris 18, 170, 211, 223, 238–240, 242–245, 249, 255, 256
- – R. carpalis dorsalis 238, 239, 244, 248
- – R. carpalis palmaris 245
- – R. palmaris profundus 244, 245
- umbilicalis 19, 22
- vertebralis 19, 69, 109, 133, 152–155, 228, 258, 259, 278, 283, 302, 318–320, 337, 344
- – Pars atlantica 152
- – Pars intracranialis 152
- – Pars prevertebralis 146, 152
- – Pars transversaria 152, 153
- vesicalis inferior 19
- zygomaticoorbitalis 74, 82, 83

Arteriola
– macularis inferior 367
– macularis superior 367
– medialis retinae 367
– nasalis retinae inferior 367
– nasalis retinae superior 367
– temporalis retinae inferior 367
– temporalis retinae superior 367
Articulatio(-nes)
– acromioclavicularis 158, 160, 162, 165, 182
– – Capsula articularis 183
– atlantoaxialis lateralis, Capsula articularis 121
– atlantooccipitalis 382
– carpometacarpales 158, 174
– carpometacarpalis pollicis 172, 174
– – Capsula articularis 173
– cricoarytenoidea 122, 131
– cricothyroidea 125
– cubiti 158
– humeri 158
– – Capsula articularis 183
– – Cavitas articularis 165
– humeroradialis 158
– humeroulnaris 158
– incudomallearis 384
– incudostapedialis 384
– interphalangea distalis 31
– interphalangea manus 158, 175
– interphalangeae 210
– mediocarpalis 158, 174
– metacarpophalangea 158
– – Capsula articularis 173, 175, 207, 213
– metacarpophalangea pollicis 172
– radiocarpalis 158, 174, 250
– radioulnaris distalis 158, 174, 256
– – Capsula articularis 169, 173, 204
– – Recessus sacciformis 256
– radioulnaris proximalis 158, 169, 254
– sternoclavicularis 160
– temporomandibularis, Capsula articularis, Lig. laterale 62, 72, 73
Atlas 121, 136, 344, 382
– Arcus anterior 45
– Tuberculum posterius 45
Atrium
– cordis dextrum 22
– cordis sinistrum 22
Auricula 379
Axis
– Dens 44, 45
– externus bulbi 362
– internus bulbi 362
– opticus 362

B

Basis
– cochleae 392
– mandibulae 60
– ossis metacarpi 171, 172, 176
– phalangis 171, 172, 175
– stapedis 383, 384
Bifurcatio
– aortae 18, 19, 22
– carotidis 74, 115, 134
Brachium 2, 3, 158
– colliculi inferioris 298, 299
– colliculi superioris 298, 299, 370
– Regio brachii anterior 157
Bregma 36
Bronchi principales 14
Bucca 112
Bulbus 25, 27, 278, 283, 284, 293, 305, 307, 310, 320, 328, 337, 340, 342
– aortae 19
– inferior venae jugularis 140, 141, 145, 229
– oculi 323, 324, 359, 361, 369–371, 374, 377, 378
– olfactorius 88, 276, 283, 286, 292, 318, 337
– superior venae jugularis 140, 141, 260, 263, 382
Bursa
– bicipitoradialis 168, 170, 195
– infrahyoidea 124, 129, 132
– musculi coracobrachialis 183, 184
– subacromialis 163, 164, 183, 184
– subcutanea olecrani 170, 178
– subdeltoidea 183, 191
– subtendinea musculi subscapularis 162, 184
– synovialis 162

C

Caecum 14
– cupulare 393
– vestibulare 393, 394
Calcaneus 8
Calcar avis 313–316, 329, 333, 334
Calvaria 261
Camera
– anterior bulbi 362, 364, 369
– posterior bulbi 362, 364
– postrema bulbi 362, 369
– vitrea bulbi 362
Canaliculus
– cochleae 393
– lacrimalis 357
– mastoideus 42, 264
Canalis
– analis 14, 16
– caroticus 278, 385–387, 389, 391
– – Apertura externa 42, 43, 59, 388
– – Apertura interna 41, 59
– carpi 209, 219, 249
– centralis 302, 310, 311, 320, 337, 345, 346
– condylaris 40, 42, 264, 265
– incisivus 38, 50, 51, 87, 113
– infraorbitalis 54, 55, 100, 268, 353
– longitudinalis medioli 391
– mandibulae 99, 100
– musculotubarius 59
– nasolacrimalis 353
– nervi facialis 270, 386, 391, 398, 399
– nervi hypoglossi 38, 40–43, 62, 264, 265, 273, 278
– nutricius 7
– opticus 40, 41, 54, 55, 57, 265, 278, 353, 361, 372, 377
– – paries 375
– palatinus major 55
– pterygoideus 55, 56
– radicis dentis 94
– semicircularis 379, 399
– – anterior 390–392, 394
– – lateralis 390–392, 394, 398, 400
– – posterior 390–393, 400
– spiralis cochleae 391
– spiralis modioli 391
Capitulum humeri 161, 168, 170
Capsula
– articularis 9, 31, 62, 63, 66, 67, 159, 162, 163, 168, 184
– – Membrana fibrosa 168
– – Recessus axillaris 183
– – cricoarytenoidea 123
– – cricothyroidea 123, 126, 127
– externa 294, 308, 309, 326–328, 332–334
– extrema 294, 308, 309, 326–328, 332–334
– interna 277, 294, 296, 309, 314–316, 321, 325–329, 331, 332, 337, 338
– – Crus anterius 307, 308, 326, 333–335, 338
– – Crus posterius 308, 333–335
– – Genu 307, 308, 327, 333, 334
– – Radiatio optica 333–335
– lentis 366
Caput 2, 3, 11, 345
– breve 182, 188, 232
– humerale 240
– humeri 161, 164, 165
– laterale 188
– longum 182, 188, 232
– mallei 382–385, 387
– mandibulae 45, 60, 61, 63, 65, 66, 67, 400
– mediale 188
– ossis metacarpi 171, 172
– phalangis 171, 172, 175
– radii 167, 170, 197
– – Circumferentia articularis 167
– stapedis 383, 398
– ulnae 166, 172, 174, 178, 203, 210
– ulnare 240
Carpus 158
Cartilagines
– alares minores 86
– arytenoideae 124
– nasi accessoriae 86
– nasi laterales 86
– tracheales 123, 124, 126, 129, 156
Cartilago
– alaris major 69
– – Crus laterale 86, 88
– – Crus mediale 86, 87
– articularis 7, 9, 175
– arytenoidea 122–128, 131, 154
– – Proc. vocalis 131
– auriculae 109, 382
– corniculata 122, 123, 125–128, 139
– costalis 159
– cricoidea 114, 118, 133, 154, 156
– – Lamina 127
– cuneiformis 127, 139
– epiglottica 45, 104, 122–124, 127, 129, 133, 136
– meatus acustici 380
– nasi lateralis 86, 88, 109
– septi nasi 86, 87
– – Proc. posterior 87
– thyroidea 104, 108, 114, 115, 118, 124, 125, 129, 133, 134, 136, 149, 154, 156
– – Cornu inferius 123, 126, 127, 130
– – Cornu superius 123–127, 130, 132, 139, 141
– – Lamina dextra 123, 124, 132
– – Lamina sinistra 123, 126, 130, 131, 137
– trachealis 126, 127, 133, 134, 137
– triticea 123, 126, 127, 132
– tubae auditivae 141, 388
– – Lamina lateralis 389
– – Lamina medialis 389
Caruncula
– lacrimalis 352, 357
– sublingualis 111, 112, 114
Cauda
– equina 24, 340–344
– helicis 380, 381
Cavitas
– articularis 9, 170

– conchae 380
– coronae 94
– dentis 94
– glenoidalis 160, 164, 165, 184
– infraglottica 129, 133
– medullaris 7, 175
– nasalis ossea 54, 62
– nasi 14, 44, 69, 91, 109, 361
– oris propria 14, 103
– pharyngis 131
– synovialis 11
– tympani 101, 379, 385, 391, 394, 398, 400
Cavum septi pellucidi 315–317, 331
Cellulae
– ethmoidales 44, 45, 53, 54, 68, 89, 90, 116, 323, 358, 361, 377, 378
– – anteriores 91
– – posteriores 88, 91
– mastoideae 44, 45, 101, 382, 386, 400
– pneumaticae 389
– tympanicae 386, 391
Cementum 94
Centrum semiovale 293, 312
Cerebellum 25, 284, 307, 310, 324, 328, 340, 396
– Nucleus dentatus 350
Cerebrum 24, 25
– Hemispherium 340
Cervix 345
– dentis 94
Chiasma opticum 276, 277, 279, 286, 287, 292, 293, 295, 297, 302, 311, 318, 320, 323, 324, 327, 361, 369, 370, 371
Choana 43, 47, 62, 93, 139
Chorda
– obliqua 168, 169, 192
– tympani 84, 103, 269, 270, 275, 382, 384, 385, 387, 398, 399
Choroidea 362, 363, 364, 368
Ciliae 352, 355, 378
Cingulum 306
– pectorale 158
Circulus arteriosus iridis
– major 363
– minor 363
Circumferentia articularis 166–169
Cisterna
– ambiens 277, 283, 328, 329, 334–337
– cerebellomedullaris 283
– – posterior 311, 324
– chiasmatica 283, 295, 311, 336
– chyli 23
– fossae lateralis cerebri 283, 326–329, 332–336, 338, 339
– interpeduncularis 283, 295, 311, 323, 327, 336
– laminae terminalis 326
– pericallosa 311, 326, 328, 329, 332, 334, 335
– pontocerebellaris 283, 294, 311, 327
– quadrigeminalis 329
Claustrum 294, 308, 309, 326–328, 332–335, 339
Clavicula 6, 105, 118–120, 144, 147, 149, 152, 155, 158–160, 162–165, 178–180, 182, 183, 185, 189, 190, 226
– dextra 135
– sinistra 135
Clitoris 15
Clivus 40, 51, 62, 139, 400
Cochlea 379, 390–392, 399, 400
Colliculus(-i) 122
– facialis 299, 311
– inferior 276, 296, 298, 299, 329, 396, 397
– superior 296, 298, 299, 329, 371
– – sinister 276
Collum 2, 3
– anatomicum 161
– chirurgicum 161, 191
– mallei 383, 387
– mandibulae 61, 63
– radii 167, 168, 169, 170
– scapulae 160, 165
Colon 16, 17
– ascendens 14
– descendens 14
– sigmoideum 14
– transversum 14
Columna
– anterior, Cornu anterius 345, 346
– fornicis 295
– intermedia, Cornu laterale 345, 346
– posterior, Cornu posterius 345, 346
– vertebralis
– – Pars cervicalis 6
– – Pars lumbalis 6
– – Pars thoracica 6
Commissura
– alba anterior 345
– anterior 276, 292, 293, 295, 298, 302, 306, 311, 317, 320, 324, 327, 334, 335, 337, 338
– habenularum 295, 298, 306, 317, 337
– lateralis palpebrarum 352, 355
– medialis palpebrarum 352, 355
– posterior 295, 298, 306, 317, 320, 334, 337
Concha
– auriculae 380
– nasalis
– – inferior 34, 44, 51, 52, 54, 68, 87, 88, 90, 116, 117, 139, 357
– – media 34, 44, 51, 54, 68, 87, 88, 90, 109, 139, 357, 378
– – superior 51, 88
– sphenoidalis 56
Condylus
– humeri 161
– occipitalis 35, 42, 43, 137, 388
Confluens sinuum 260, 262, 263, 276, 311
Connexus intertendinei 210, 211
Conus
– elasticus 124, 125, 133
– medullaris 340, 342, 343
Cor 16–18, 20, 30
Corium 31, 261
Cornea 359, 362, 364, 378
– Facies posterior 365
Cornu
– anterius 349, 350
– frontale 310, 311
– inferius 122
– majus 105, 132
– minus 92, 105, 132
– occipitale 310, 311
– superius 122
– temporale 310, 311
Corona
– clinica 94
– dentis 94
– radiata 330
Corpora mamillaria 309
Corpus 7, 55, 56, 353
– adiposum
– – buccae 70, 72, 109, 117
– – orbitae 116, 354, 361, 369, 372, 378
– – preepiglotticum 123, 124, 126, 129, 136
– amygdaloideum 292–294, 327, 336, 338
– callosum 288, 302, 306, 316
– – Forceps major 331, 333
– – Forceps minor 331, 334
– – Genu 276, 292, 307, 313, 315–317, 320, 324, 332, 333, 337
– – Rostrum 292, 295, 302, 313, 315, 316, 320, 326, 334, 337
– – Splenium 276, 287, 292, 293, 295, 307, 315, 320, 324, 329, 332, 333, 337
– – Tapetum 329, 331, 332
– – Truncus 276, 292, 294, 298, 307, 309, 313, 314, 320, 325–328, 331, 337
– ciliare 362, 364, 365, 369
– claviculae 159
– geniculatum
– – laterale 297–299, 307, 328, 335, 370, 371
– – mediale 297–299, 328, 335, 370, 396, 397
– humeri 161, 170, 190
– incudis 383–385, 387
– linguae 103, 107
– mamillare 286, 287, 292, 293, 297, 302, 320, 324, 327, 336, 337
– – dextrum 295
– mandibulae 34, 44, 45, 60, 61
– maxillae 353
– medullare cerebelli 305
– ossis
– – hyoidei 92, 105
– – metacarpi 171
– phalangis 171, 172, 257
– pineale 30
– radii 167, 203
– – Facies anterior 168
– striatum 350
– ulnae 166, 203
– – Facies anterior 168
– unguis 31
– vertebrae 135
– vitreum 361, 362
Cortex
– cerebelli 305
– – Gyri 261
– lentis 366
Costa 6, 105, 135, 147, 149, 152, 153, 155, 160, 229, 340, 342
Cranium 6
Crista
– ampullaris 395
– arcuata 122
– basilaris 394
– conchalis 49
– ethmoidalis 49
– fenestrae cochleae 392
– frontalis 39, 40
– galli 38, 40, 44, 50, 51, 54
– infratemporalis 42, 56
– lacrimalis
– – anterior 49, 54, 353
– – posterior 54, 353
– musculi supinatoris 166
– nasalis 38, 87
– occipitalis interna 40, 57
– sphenoidalis 50, 56
– supraepicondylaris
– – lateralis 161, 170, 253
– – medialis 161, 168, 170
– supramastoidea 58
– transversa 391, 392
– tuberculi
– – majoris 161, 162
– – minoris 161, 162
– vestibuli 392
– zygomaticoalveolaris 53
Crura
– antihelicis 380
– stapedis 398
Crus 2, 3, 308
– anterius 383, 384
– – capsulae internae 296
– breve 383, 384
– cerebri 297

– helicis 380
– longum 383, 384
– membranaceum commune 393
– membranaceum simplex 393
– osseum
– – commune 391, 392
– – simplex 392
– posterius 308, 383, 384
– – capsulae internae 296
Cryptae tonsillares 103
Cubitus 158
Culmen 302–304
Cuneus 290, 292, 331–333
Cupula
– ampullaris 395
– cochleae 391–394
Cuspis dentis 94
Cutis 31, 134, 256, 261
Cymba conchae 380

D

Declive 302–304
Decussatio
– lemnisci medialis 348
– pedunculorum cerebellarium superiorum 302, 305
– pyramidum 286, 307, 309, 342
Dens
– axis 324
– caninus 93, 95, 97, 99, 100, 102, 112
– deciduus 46, 61
– incisivus I 44, 92, 93, 97, 100, 102, 112, 156
– incisivus II 93, 95, 97, 100, 102, 112
– molaris 54
– – I 93, 95, 97, 99, 100, 102, 112
– – II 68, 93, 95, 97, 99, 100, 102, 112, 116, 117
– – III 93, 97, 99, 102, 112
– premolaris I 93, 97, 100, 102, 112
– premolaris II 93, 97, 100, 102, 112
Dentes
– incisivi 93, 95, 99
– molares 93
– – decidui 99
– premolares 93, 99
– – Radices 99
Dentinum 94
Dermis 31, 261
Desmodontium 94
Diaphragma 16, 17
– sellae 279
Diaphysis 7
Diencephalon 284, 288
Digiti manus 158
Digitus
– anularis [quartus] 157, 171
– medius [tertius] 157, 171
– minimus [quintus] 157, 171
– primus 157, 171
– secundus 157, 171
Diploë 39, 45, 261, 280
Discus
– articularis 63, 65–67, 83, 159, 174
– intervertebralis 153
– nervi optici 362, 367
Divisiones
– anteriores 214
– posteriores 214
Dorsum 3
– linguae 92, 102, 103, 107
– – Pars anterior 103, 113
– – Pars posterior 103
– manus 4, 157
– pedis 4, 5
– sellae 38, 40, 50, 56, 62, 279
Ductuli excretorii 356
Ductus
– arteriosus 22
– cochlearis 382, 393–395
– – Paries externus 394
– – Paries tympanicus 394
– – Paries vestibularis 394
– deferens 15
– ejaculatorius 15
– endolymphaticus 393
– lymphaticus dexter 23
– nasolacrimalis 357
– parotideus 68, 70, 72, 73, 80, 109, 110, 116, 137
– reuniens 393, 394
– semicirculares
– – anterior 390, 393–395
– – lateralis 390, 393–395, 398
– – posterior 390, 393, 395
– sublinguales minores 111, 114
– sublingualis major 111, 114
– submandibularis 110, 111, 114, 116, 117
– thoracicus 23
– – Pars cervicalis 229
– utriculosaccularis 393
– venosus 22
Duodenum 14, 16
Dura mater
– cranialis 116, 117, 261, 278, 279, 280, 281, 369, 389, 393
– spinalis 136, 154, 342, 343

E

Eminentia
– arcuata 38, 59
– collateralis 314, 335, 336, 339
– cruciformis 57
– hypothenaris 157, 180, 206, 249, 256
– medialis 299
– pyramidalis 386, 387, 398
– thenaris 157, 180, 206, 249, 256
Enamelum 94
Encephalon 284, 340
Ependyma 313, 315, 316
Epicondylus
– lateralis 161, 168, 170, 178, 179, 185, 187, 198, 200–203, 231, 234, 241
– medialis 157, 161, 168, 170, 178, 186, 187, 189, 190, 194–198, 233, 239, 240
Epidermis 31, 261
Epididymis 15
Epigastrium 4
Epiglottis 103, 126–128, 130, 139, 141, 156
Epiphysis
– distalis 7
– proximalis 7
Epitendineum 11
Epithelium anterius 362
Eponychium 31
Equator 362, 366
Excavatio disci 362, 368

F

Facies
– anterior palpebrae 355
– articulares arytenoideae 122
– articularis
– – carpalis 167, 169, 174
– – clavicularis 160, 164
– – sternalis 159
– – thyroidea 122, 124, 126
– inferior linguae 104
– – Plica fimbriata 108
– posterior
– – palpebrae 355
– – partis petrosae 389
Falx cerebri 116, 117, 261, 276, 294, 321, 325
Fascia
– antebrachii 185, 189, 190, 191, 199, 201, 202, 206, 211, 238, 243, 249, 254, 256
– axillaris 224
– brachii 225, 238, 252, 253
– cervicalis 119
– – Lamina pretrachealis 118, 119, 133, 134, 136
– – Lamina prevertebralis 133, 136
– – Lamina superficialis 70–72, 109, 110, 119, 133, 136, 156
– clavipectoralis 226
– infraspinata 179, 185
– masseterica 109, 110, 119
– parotidea 71, 109
– pectoralis 184
– pharyngobasilaris 137, 138, 141
– temporalis
– – Lamina profunda 72
– – Lamina superficialis 72
Fasciculi transversi 206, 243
Fasciculus
– anterolateralis 348
– cuneatus 298, 299, 345, 347, 348
– gracilis 298, 299, 345, 347, 348
– interfascicularis 347
– lateralis 25, 214, 215, 226, 232
– longitudinalis
– – inferior 306
– – medialis 302, 305, 309, 347, 396, 397
– – superior 306
– mamillotegmentalis 295
– mamillothalamicus 292, 295, 309, 335
– medialis 25, 214, 215, 226, 232
– muscularis accessorius 138
– posterior 25, 214, 215, 226, 232
– proprius 347
– septomarginalis 347
– uncinatus 306
Fastigium 302, 311
Femur 2, 3, 6, 308
Fenestra
– cochleae 386, 392, 393
– vestibuli 386, 391–393
Fibrae
– arcuatae cerebri 306
– circulares 362
– corticonucleares 270, 296
– corticoreticulares 296, 308
– corticorubrales 296, 308
– corticospinales 296, 307, 308, 350
– corticothalamicae 296, 308
– meridionales 362
– occipitopontinae 307
– olivospinales 347
– parietooccipitopontinae 296
– parietopontinae 307
– pontocerebellares 350
– reticulospinalis 347
– temporopontinae 296, 307
– thalamoparietales 296, 308, 348
– zonulares 364
Fibrocartilago basalis 279
Fibula 6
Fila
– olfactoria 88, 266, 278
– radicularia nervi cervicalis 286
Filum terminale 342, 343
Fimbria hippocampi 292, 293, 313–315, 328, 329, 333–335, 338
Fissura(-e)
– antitragohelicina 380
– cerebelli 305
– diencephalicotelencephalica 317
– horizontalis 297, 303, 304
– longitudinalis cerebri 282, 285–288, 293, 309, 312, 316, 323, 326–336

– mediana anterior 286, 342, 343, 345
– nodulofloccularis 303
– orbitalis inferior 34, 42, 43, 53, 54, 264, 274, 353, 356, 360
– orbitalis superior 34, 40, 41, 44, 54, 56, 57, 265, 267, 268, 274, 278, 353, 358
– petrooccipitalis 40, 400
– petrosquamosa 40, 58
– petrotympanica 58, 59
– posterolateralis 304
– prima 302, 303
– pterygomaxillaris 353
– secunda 302, 303
– sphenopetrosa 41, 43, 264, 265, 279, 389
– transversa cerebri 332
– tympanomastoidea 58
Flocculus 286, 293, 298, 302–304, 309, 329
Folium vermis 302, 303
Fonticulus
– anterior 46, 47
– mastoideus 46, 47
– posterior 46, 47
– sphenoidalis 46
Foramen(-ina)
– alveolaria 49, 53
– apicis dentis 94
– caecum 38, 40
– – linguae 103, 104
– cribrosa 38, 278
– ethmoidalia anterior 54, 55, 353
– ethmoidalia posterior 54, 55, 353
– incisiva 43, 264
– incisivum 42, 52
– infraorbitale 34, 46, 49, 54, 79, 91, 268, 269, 353, 360
– interventriculare 260, 276, 284, 292, 295, 298, 302, 310, 311, 313, 315–317, 320, 322, 333, 337
– interventricularia 293
– jugulare 40–43, 140, 264, 265, 271–273, 278, 390, 391
– lacerum 40–43, 264, 265, 278, 388, 390, 391
– linguale 61
– magnum 40–43, 47, 57, 262, 264, 265, 278
– mandibulae 60, 61, 93, 106
– mastoideum 37, 38, 40, 42, 58, 59, 264
– mentale 34, 35, 46, 60, 61, 70, 93, 99, 100, 106, 269
– nutricium 159, 166, 167, 187
– ovale 22, 40–43, 53, 57, 264, 265, 269, 275, 278, 388–391
– palatina minora 43, 93, 264
– palatinum majus 42, 43, 52, 93, 102, 264
– palatinum minus 52
– parietale 36, 37, 38
– rotundum 40, 41, 55–57, 265, 268, 274, 278, 390
– singulare 391
– sphenopalatinum 51, 55, 274
– spinosum 40–43, 53, 57, 264, 265, 269, 278, 390
– stylomastoideum 42, 43, 59, 101, 264, 270, 386, 399
– supraorbitale 34, 46, 269, 353
– zygomaticofaciale 53, 54, 353
– zygomaticoorbitale 55, 353, 356
Forceps
– major 306
– minor 306
Formatio reticularis spinalis 345
Fornix 276, 324, 325
– Columna 292, 293, 295, 298, 302, 309, 315–317, 323, 332, 333–335
– – Pars libera 292, 327
– – Pars tecta 292, 327
– Commissura 292, 293, 295, 333, 337
– conjunctivae inferior 352, 354, 357, 378
– conjunctivae superior 354, 357, 378
– Corpus 292–295, 315, 316, 320, 327, 332
– Crus 292, 293, 302, 313–317, 323, 328, 329, 331, 332, 337, 338
– sacci lacrimalis 357
Fossa
– axillaris 157
– canina 49
– cerebellaris 57
– coronoidea 161, 170
– cranii
– – anterior 41
– – media 41
– – posterior 41
– cubitalis 4
– digastrica 60, 61
– glandulae lacrimalis 48, 353
– hypophysialis 40, 45, 50, 57, 62, 279
– incisiva 87
– incudis 386, 387
– infraclavicularis 178
– infraspinata 160
– infratemporalis 43, 53, 360
– interpeduncularis 286, 287, 302, 309, 325, 336
– jugularis 42, 59
– lateralis 314
– – cerebri 287, 288, 290, 325, 326
– mandibularis 42, 45, 59, 67, 388
– – Facies articularis 58, 63, 66
– olecrani 7, 161, 170
– poplitea 5
– pterygoidea 38, 56, 87
– pterygopalatina 53, 55, 353
– radialis 161
– rhomboidea 302, 342
– – Eminentia medialis 298
– – Sulcus medianus 298, 299
– sacci lacrimalis 53, 353
– scaphoidea 56
– subarcuata 40, 59
– subscapularis 160
– supraclavicularis major 32
– supraclavicularis minor 32, 119
– supraspinata 160
– supratonsillaris 103
– triangularis 380
Fossula(-e)
– fenestrae cochleae 386, 387, 392
– fenestrae vestibuli 386
– petrosa 42, 59
– tonsillares 103
Fovea
– articularis 167
– centralis, Foveola 367
– inferior 299
– oblonga 122
– pterygoidea 60
– sublingualis 60, 61
– submandibularis 60, 61
– superior 299
– triangularis 122
– trochlearis 353
Foveola
– granulares 39
– suprameatica 58
Frenulum
– linguae 104, 108, 112
– veli medullaris superioris 298, 299, 305, 336
Frons 33
Fundus meatus acustici interni 391
Funiculus
– anterior 345
– lateralis 345
– – medullae oblongatae 299
– posterior 328, 345

G

Galea aponeurotica 70–73, 116, 117, 261, 280
Ganglion(-a)
– cervicale medium 27, 140, 141, 147, 153, 154
– cervicale superius 27, 140, 141, 147, 274, 275, 371
– cervicothoracicum 27, 133, 140, 141, 153
– ciliare 79, 267, 268, 274, 371, 373, 374, 377
– cochleare 271
– coeliaca 27
– coeliacum 28
– geniculi 101, 270, 399
– impar 27
– inferius 140, 141, 271, 272, 398
– lumbalia 27
– mesentericum inferius 28
– mesentericum superius 28
– oticum 269, 271, 275
– pelvica 27
– pterygopalatinum 101, 268, 377
– sacralia 27
– sensorium nervi spinalis 26, 340, 342–344, 346, 348, 349
– – cervicalis 340
– – lumbalis 340
– – sacralis 340
– spirale cochleae 394, 397
– stellatum 27, 133, 140, 141, 153
– submandibulare 79, 84, 110, 114, 269, 275
– superius 140, 271, 272
– sympathicum accessorium 147
– thoracica 27
– trigeminale 79, 101, 268, 269, 274, 275, 277, 279, 286, 372, 373, 389, 399
– trunci sympathici 26
– vestibulare 271, 395, 397
Gaster 14, 16, 17, 30
Genu 306
– capsulae internae 296
Gingiva 93, 107, 108, 111, 112
Glabella 48
Glandula(-e)
– bulbourethralis 15
– labiales 92
– lacrimalis 116, 117, 268, 274, 356, 377, 378
– – Ductuli excretorii 357
– – Pars orbitalis 354, 356, 360, 361, 372–374
– laryngeales 131
– lingualis 104, 114
– nasales 87
– palatinae 102
– parathyroidea inferior 30, 130, 133, 138, 139, 141
– parathyroidea superior 30, 130, 138, 139
– parotidea 14, 69, 70, 72, 77, 80, 109, 110, 118, 120, 138, 139, 142, 148, 149, 151, 275
– – accessoria 68, 72, 109, 110
– pharyngeales 138, 139
– pinealis 30, 276, 295, 297–299, 301, 302, 316, 317, 320, 329, 334, 337
– pituitaria 30, 262, 278, 279, 283, 286, 302, 320, 324, 327, 337, 369
– salivariae
– – majores 14
– – minores 275

– sublingualis 14, 84, 110, 111, 114–117, 275
– submandibularis 14, 68, 72, 110, 111, 114, 118, 138, 139, 144–146, 148, 151, 275
– suprarenalis 30
– tarsales 355
– thyroidea 16, 30, 77, 118, 130, 132, 133, 140, 141, 145, 146, 149, 156
– – Lobus dexter 114, 132, 134, 138
– – Lobus sinister 115, 118, 120, 132–134, 138
– vesiculosa 15
Globus
– pallidus 294
– – lateralis 294, 308, 309, 327, 334, 338
– – medialis 24, 308, 309, 327, 334, 338
Glomus
– caroticum 271
– choroideum 313, 315, 321, 338
Glottis 129
Gnathion 33
Granulationes arachnoideae 261, 280–282, 311
Gyrus(-i)
– ambiens 336
– angularis 285, 289, 290, 329, 331
– breves insulae 289
– cinguli 287, 288, 290, 292, 307, 312, 313, 315, 324–335, 337
– dentatus 292, 293, 314, 328, 329, 335
– fasciolaris 292, 293, 312, 313
– frontalis inferior 290, 325–328, 332–335
– – Pars opercularis 289, 291
– – Pars orbitalis 289
– – Pars triangularis 289
– frontalis medius 285, 289, 290, 312, 325–328, 330, 332
– frontalis superior 285, 289, 290, 309, 312, 325–328, 330, 331, 337
– insulae 309, 325–327
– lingualis 287, 329, 335, 336
– longus insulae 289
– occipitales 331–333, 335
– occipitotemporalis 327
– – lateralis 286, 287, 290, 327–329, 336
– – medialis 287, 290, 315, 327–329
– orbitales 286, 287, 290, 326, 336, 361
– parahippocampalis 286–288, 290, 292, 312, 314, 315, 325, 327–329, 334–336, 338, 339
– – Uncus 286–288, 292, 338
– paraterminalis 290, 295, 326, 335, 337
– postcentralis 285, 289–291, 312, 328–332, 348
– precentralis 270, 285, 289–291, 307, 312, 328, 330–332, 350
– rectus 287, 292, 326, 336, 337
– supramarginalis 285, 289, 290, 329, 330
– temporalis
– – inferior 287, 289, 290, 325–329
– – medius 289, 290, 327–329, 333–335
– – superior 289, 290, 325–329, 332–335
– – transversus anterior 291

H

Habenula 334
Hamulus
– laminae spiralis 392
– ossis hamati 171, 173, 176, 211
– pterygoideus 38, 42, 50, 51, 53, 55, 56, 62, 67, 87, 92, 102, 137, 388
Helix 380
– Crus helicis 380
Hemispherium cerebelli 283, 286, 293, 297, 303, 304, 309, 318, 329, 336–339
– Tonsilla cerebelli 320
Hepar 14, 16, 17, 22
Hiatus
– canalis nervi petrosi majoris 278
– canalis nervi petrosi minoris 278
– maxillaris 51
– oesophageus 272
– semilunaris 90
– venae cephalicae 184
Hilum
– nuclei dentati 305
– nuclei olivaris inferioris 309
Hippocampus 294, 313–316, 323, 325, 327, 335, 336, 338, 339
Humerus 6, 158, 163, 164, 168, 170, 182, 204, 252, 253
– Collum chirurgicum 183
– Corpus 184
– Epicondylus medialis 238
Hypochondrium 4
Hypodermis 31, 256
Hypogastrium 4
Hyponychium 31
Hypophysis 30, 262, 278, 279, 283, 286, 302, 320, 324, 327, 337, 369
Hypothalamus 30, 295, 302, 320, 327, 334–337
Hypothenar 157, 180, 206, 249, 256

I

Ileum 14, 16
Impressio
– ligamenti costoclavicularis 159
– trigeminalis 386, 389
Impressiones gyrorum 40
Incisura(-e)
– cartilaginis meatus acustici 380
– frontalis 48, 54, 353
– interarytenoidea 128, 130, 139
– intertragica 380
– jugularis 57
– lacrimalis 49, 353
– mandibulae 60, 65
– mastoidea 37, 42, 58, 59
– nasalis 49
– parietalis 58, 59
– preoccipitalis 288–290
– pterygoidea 56
– radialis 166, 168
– scapulae 160, 162
– sphenopalatina 49
– supraorbitalis 48, 269
– thyroidea inferior 122
– thyroidea superior 122, 123, 125, 126
– trochlearis 166, 168–170
– tympanica 387
– ulnaris 167
Incus 379
– Crus breve 387
– Crus longum 387
– Proc. lenticularis 387
Index 157, 171
Indusium griseum 293, 312, 316, 332, 333
– Striae longitudinales 328
Infundibulum 276, 277, 279, 286, 287, 297, 320, 323
Inguen 4
Inion 37
Insertio 11
Insertiones tendinum 161
Insula 284, 294, 308, 313–316, 318, 323, 324, 328, 332–334, 338, 339
Insulae pancreaticae 30
Intestinum 30
– crassum 14
– tenue 14, 17
Intumescentia
– cervicalis 340, 342
– lumbosacralis 340, 342
Iris 352, 362, 364
– Facies anterior 364
– Facies posterior 365
– Margo pupillaris 364
Isthmus
– aortae 19
– faucium 102
– glandulae thyroideae 115, 129, 132–134, 136, 148, 155
– gyri cinguli 287, 290, 334

J

Jejunum 14, 16
Juga alveolaria 49, 60
Jugum sphenoidale 57

L

Labium
– inferius 92, 103, 104
– limbi tympanicum 394
– limbi vestibulare 394
– majus pudendi 15
– minus pudendi 15
– superius 92, 103
Labrum
– articulare 9
– glenoidale 164, 165, 184
Labyrinthus
– cochlearis 379, 397
– ethmoidalis 48
– vestibularis 379, 397
Lacertus musculi recti lateralis 358
Lacunae laterales 261, 280, 281
Lacus lacrimalis 352, 357
Lamina(-e)
– affixa 298, 313, 315, 316, 321, 328, 331
– albae 305
– basilaris 394
– cartilaginis cricoideae 122, 124, 125, 129, 131, 136
– choroidocapillaris 363
– cribrosa 38, 40, 41, 48, 50, 51, 87, 265
– – sclerae 362, 368
– dextra 122
– episcleralis 368
– fusca sclerae 368
– limitans 362
– medullaris 309, 327, 334
– modioli 391, 392
– perpendicularis 48
– pretrachealis 119
– prevertebralis 119
– spiralis ossea 391, 392, 394
– spiralis secundaria 391, 392
– tecti 267, 305
– terminalis 276, 292, 295, 302, 320, 327, 334–337
– tragi 380
– vasculosa 363
Larynx 14
Latus 4
Lens 361, 362, 364, 369
– Facies anterior 364, 365
– Polus anterior 364
Lien 13, 17
Ligamentum(-a)
– acromioclaviculare 162–164, 184
– anulare 123, 124
– – radii 168–170, 203
– – stapediale 384
– auriculare 381

– carpi radiatum 173
– carpometacarpale dorsale 173, 203
– carpometacarpale palmare 173, 211
– collaterale 173, 175, 213
– – carpi radiale 174
– – carpi ulnare 174
– – radiale 168, 170, 203, 204
– – ulnare 168, 170
– – – Pars anterior 168
– – – Pars posterior 168
– conoideum 162, 164, 183, 184
– coracoacromiale 162–164, 182–184
– coracoclaviculare 164, 189
– coracohumerale 162–164, 184
– costoclaviculare 159, 186
– cricoarytenoideum 122–125
– cricopharyngeum 123, 124
– cricothyroideum medianum 118, 123, 124, 126, 129, 132, 134, 136, 156
– cricotracheale 123, 133
– denticulatum 343
– glenohumerialia 162
– hyoepiglotticum 124, 126, 129, 136, 156
– incudis posterius 384, 387
– incudis superius 384, 387
– intercarpale interosseum 174
– intercarpalia dorsalia 173
– interclaviculare 159
– longitudinale
– – anterius 136, 153
– – posterius 136
– mallei
– – anterius 384
– – laterale 384, 385
– – superius 382, 384, 385, 387
– metacarpale transversum superficiale 243
– metacarpalia
– – dorsalia 173
– – interossea 174
– – palmaria 173, 249
– – transversa profunda 173
– palmaria 173, 175
– palpebrale
– – laterale 354, 356
– – mediale 70, 72, 354, 356, 357
– pisohamatum 173
– pisometacarpale 173
– pterygospinale 62
– quadratum 170
– radiocarpale
– – dorsale 173
– – palmare 173
– sphenomandibulare 62, 67, 85, 92, 138
– sternoclaviculare anterius 159
– sternocostale radiatum 159
– stylohyoideum 92, 105, 106, 108, 119, 120, 137, 138
– stylomandibulare 62, 92, 138, 139
– thyroepiglotticum 124, 129, 136
– thyrohyoideum laterale 123, 126
– thyrohyoideum medianum 118, 123, 124, 126, 129, 132, 136, 156
– transversum
– – atlantis 136
– – scapulae inferius 235
– – scapulae superius 162, 182, 183, 189, 235
– trapezoideum 162, 164, 183, 184
– ulnocarpale palmare 173
– vestibulare 124, 133
– vocale 122, 124, 125, 131, 133, 154
Limbus
– anterior palpebrae 352, 355
– corneae 362
– posterior palpebrae 352, 355
– spiralis 394
Limen
– insulae 289
– nasi 88
Linea
– axillaris anterior 1
– axillaris posterior 1
– epiphysialis 7, 9
– innominata 44
– mediana anterior 1
– mediana posterior 1
– medioclavicularis 1
– mylohyoidea 60–62
– nuchalis inferior 37, 42
– nuchalis superior 37, 42
– obliqua 60, 122, 126
– parasternalis 1
– paravertebralis 1
– scapularis 1
– sternalis 1
– temporalis 35
– – inferior 35, 36
– – superior 35, 36
– trapezoidea 159
Lingua 68, 91, 116, 117, 139, 324
– Facies inferior 112
Lingula
– cerebelli 298, 302–305
– mandibulae 60–62
– sphenoidalis 40, 56, 57
Lobulus
– auriculae 380
– biventer 303, 304
– centralis 295, 302–304
– gracilis 303
– paracentralis 290
– parietalis inferior 285, 289, 290, 329, 331
– parietalis superior 285, 289, 290, 329
– quadrangularis anterior 303
– quadrangularis posterior 303
– semilunaris inferior 303, 304
– semilunaris superior 303, 304
– simplex 303
Lobus
– cerebelli anterior 302, 303
– cerebelli posterior 302, 303
– flocculonodularis 286, 302, 303
– frontalis 284, 288, 289, 310, 361
– inferior 14
– insularis 284, 294, 308, 313–316, 318, 323, 324, 328, 332–334, 338, 339
– limbicus 288
– medius 14
– occipitalis 284, 288, 289, 292, 310
– parietalis 284, 288, 289, 309, 310
– pyramidalis 114, 132
– superior 14
– temporalis 284, 288, 289, 309, 310, 318, 361
Locus caeruleus 299
Lunula 31

M

Macula
– cribrosa media 392
– cribrosa superior 392
– lutea 367
– – Fovea centralis 362
Malleus 379, 399
– Proc. lateralis 387
Mandibula 6, 34, 35, 46, 47, 64, 66, 68, 84, 92, 104, 107, 108, 113, 119, 120, 135, 136, 138
Manubrium
– mallei 383, 384, 385, 387
– sterni 135, 136, 152, 159
Manus 2, 3, 158
Margo
– ciliaris 365
– gingivalis 94
– infraorbitalis 34, 49, 353, 360
– interosseus 166, 167, 169
– lacrimalis 49
– lambdoideus 57
– liber 31
– linguae 103
– mastoideus 57
– medialis scapulae 183
– occipitalis 58, 59
– parietalis 48, 56, 58, 59
– pupillaris 364, 365
– sphenoidalis 58, 59
– squamosus 56
– superior partis petrosae 40, 59, 91
– supraorbitalis 34, 44, 48, 353, 360
– zygomaticus 56
Matrix unguis 31
Maxilla 34, 35, 38, 42, 46, 47, 49, 50–55, 68, 88, 90, 103, 109, 113, 136, 156, 264, 353, 378
– Crista lacrimalis anterior 55
– Facies nasalis 49
– Facies orbitalis 353
– Proc. alveolaris 34, 54, 55, 93
– Proc. frontalis 34, 46, 49, 50, 86, 353, 356, 357
– Proc. palatinus 42, 47, 49, 50–52, 54, 87, 90, 93
– Proc. zygomaticus 42, 52, 55
Meatus
– acusticus externus 42, 44, 45, 58, 59, 65, 83, 85, 100, 264, 379, 381, 382, 385–387, 400
– – cartilagineus 73, 382
– – Paries posterior 382
– acusticus internus 38, 270, 271, 391
– nasalis inferior 54
– nasi
– – inferior 44, 87, 90, 109, 357
– – medius 44, 90
– – superior 44, 90, 378
Medulla oblongata 25, 27, 278, 283, 284, 293, 305, 307, 310, 320, 328, 337, 340, 342
Medulla ossium
– flava 7
– rubra 7
Medulla spinalis 24, 25, 154, 276, 284, 286, 298, 302, 309, 318, 324, 340
– Pars thoracica 155
Membrana
– fibrosa 9, 11
– interossea antebrachii 169, 192, 198, 203, 204, 207, 241, 248, 250, 255
– quadrangularis 133
– stapedialis 384, 398
– synovialis 9
– – Pars parietalis 11
– – Pars tendinea 11
– tectoria 394
– thyrohyoidea 92, 107, 108, 114, 115, 123, 124, 126, 132–134, 137
– tympanica 379, 382, 384, 385, 387
Membrum
– inferius 2, 3
– superius 2, 3
Mesencephalon 284, 288, 370
Mesotendineum 11, 257
Metacarpus 158
Metaphysis
– distalis 7
– proximalis 7
Metathalamus 297, 298
Metencephalon 284
Modiolus cochleae 391

Musculus(-i)
– abdominis 12, 308
– abductor digiti minimi 205, 207–209, 245, 257
– abductor pollicis brevis 205, 207–209, 244–246, 257
– abductor pollicis longus 178, 179, 194–196, 198–203, 238, 241, 255
– – Tendo 179, 194, 196, 200, 203, 209, 246, 248, 250, 256
– adductor pollicis 179, 209, 244–246, 248, 257
– – Caput obliquum 205, 209
– – Caput transversum 205, 207–209
– anconeus 178, 179, 181, 187, 191, 198, 200–203, 234, 241, 254
– antebrachii 308
– antitragicus 381
– articularis cubiti 186, 187, 192, 198
– arytenoideus obliquus 126, 127, 130, 131, 141
– – Pars aryepiglottica 126, 127, 133
– arytenoideus transversus 126, 127, 129, 131, 141, 156
– auricularis 71
– biceps brachii 157, 170, 178–180, 182, 185, 186, 190–192, 194, 200, 204, 218, 232–234, 238–240, 252, 253
– – Caput breve 178, 182–184, 186, 189, 190, 233
– – Caput longum 162–165, 182–184, 186, 189–191
– – Tendo 168, 169, 170, 189, 190, 194–197, 204, 238, 239, 254
– brachialis 170, 178–180, 185–192, 194–197, 200, 201, 218, 233, 234, 238–240, 252–254
– – Tendo 190, 195
– brachii 308
– brachioradialis 157, 170, 178–181, 185–187, 189–192, 194–202, 204, 205, 233, 234, 238, 239–241, 253–255
– – Tendo 178, 194–197, 200, 204, 207, 209, 238, 256
– buccinator 68, 70, 72, 73, 82, 92, 102, 109, 116, 137
– bulbi 308
– capitis 12
– chondroglossus 107, 108
– ciliaris 274, 362, 364
– cinguli pectoralis 308
– colli 12, 308
– constrictor pharyngis inferior 73, 110, 114, 120, 131, 140, 147, 154, 156
– – Pars cricopharyngea 137, 138
– – Pars thyropharyngea 108, 133, 137, 138
– constrictor pharyngis medius 107, 131, 137, 140, 156
– – Pars ceratopharyngea 107, 108, 138
– – Pars chondropharyngea 107, 108, 113, 138
– constrictor pharyngis superior 137, 140, 141, 156
– – Pars glossopharyngea 102, 107, 108
– coracobrachialis 165, 182–184, 186, 188–190, 218, 232, 233, 252
– corrugator supercilii 70, 72, 73, 354
– cricoarytenoideus lateralis 126, 127, 133
– cricoarytenoideus posterior 126, 127, 130, 131, 141
– cricothyroideus 114, 115, 118, 126, 127, 132–134, 137
– – Pars obliqua 126
– – Pars recta 126
– deltoideus 118, 120, 144–147, 157, 178–187, 189–191, 222, 228, 232–234
– – Fascia 225
– – Pars acromialis 165, 226
– – Pars clavicularis 165, 226
– – Pars spinalis 165
– depressor
– – anguli oris 70–73, 109, 137
– – labii inferioris 70–73
– – septi nasi 70, 354
– – supercilii 70–73, 354
– digastricus 92, 106, 118
– – Ansa tendinis 106
– – Tendo intermedius 106, 151
– – Venter anterior 68, 72, 73, 77, 105, 110, 111, 114, 116, 117, 119, 120, 137, 144–146, 148–151
– – Venter posterior 73, 105, 110, 118–120, 137–141, 145, 399
– digitorum manus 308
– digitorum pedis 308
– dilatator pupillae 364
– dorsi 13
– epicranius 70–73, 80, 142, 378
– erector spinae 135
– extensor carpi radialis 178, 240, 256
– extensor carpi radialis brevis 170, 178, 179, 181, 185–187, 189, 191, 192, 194, 198–203, 234, 240, 241, 254–256
– – Tendo 200–203, 210, 246, 256
– extensor carpi radialis longus 170, 178–181, 185–187, 189–192, 194–202, 234, 241, 253–256
– – Tendo 200–203, 210, 246, 256
– extensor carpi ulnaris 178, 181, 187, 198–202, 205, 241, 248, 255
– – Tendo 201–203, 210, 241, 256
– extensor digiti minimi 178, 198, 199, 201, 202, 210, 255
– – Tendo 200, 202, 241, 256, 257
– extensor digitorum 178, 179, 181, 187, 191, 198, 199, 201, 202, 240, 241, 250, 255, 256
– – Tendo 179, 200–203, 210–212, 246, 249, 256, 257
– extensor indicis 198, 199, 202, 203, 256
– – Tendo 203, 213, 256
– extensor pollicis brevis 178, 179, 198–203, 241, 248
– – Tendo 179, 195, 200, 202, 203, 210, 238, 246, 256, 257
– extensor pollicis longus 198, 199, 202, 203, 241, 255
– – Tendo 178, 179, 200, 202, 203, 210, 241, 246, 248, 250, 256, 257
– extensores 255
– faciei 308
– faucium 308
– flexor carpi radialis 178–180, 186, 192–196, 204, 205, 238, 239, 254, 255
– – Tendo 194–197, 204, 209, 211, 239, 244, 245, 249, 256
– flexor carpi ulnaris 178, 180, 193–198, 200–203, 205, 220, 238, 240, 244, 245, 254–256
– – Caput humerale 186, 192
– – Caput ulnare 186, 192
– – Tendo 194–197, 204, 207, 208, 239
– flexor digiti minimi brevis 205, 207–209
– flexor digitorum profundus 192, 193, 197, 198, 205, 240, 255
– – Tendo 31, 180, 197, 205, 207, 209, 211, 213, 239, 249, 250, 256, 257
– flexor digitorum superficialis 180, 193–196, 205, 238, 254–256
– – Caput humeroulnare 186, 192, 195
– – Caput radiale 192, 195, 197, 239
– – Tendo 180, 197, 205, 207, 209, 211, 213, 239, 249, 250, 256, 257
– flexor pollicis brevis 175, 208, 209, 244
– – Caput profundum 205, 207, 209, 257
– – Caput superficiale 207, 209, 245, 257
– flexor pollicis longus 179, 192–197, 205, 238, 239, 255
– – Caput humerale 197
– – Tendo 175, 197, 207, 209, 211, 245, 256, 257
– flexores 170, 187, 196–198, 240
– – antebrachii 233
– – digitorum, Tendines 245, 256
– genioglossus 67, 92, 104, 106–108, 110, 111, 113–117, 136, 156
– geniohyoideus 67, 92, 104–108, 110, 111, 113–117, 134, 136, 156
– helicis major 381
– helicis minor 381
– hyoglossus 92, 107, 108, 110, 111, 113–115, 118, 134, 137, 148, 149, 151
– infrahyoidei 134, 135
– infraspinatus 161, 163, 165, 181–184, 187, 191
– intercostales externi 182
– intercostales interni 182
– interosseus dorsalis 179, 181, 205, 207
– – I 203, 209, 210–213, 245, 246, 248, 257
– – II 203, 209, 210, 212, 257
– – III 203, 209, 212, 250, 257
– – IV 203, 209, 212, 257
– interosseus palmaris 205, 207, 212, 213, 245
– – I 209, 212, 213, 257
– – II 209, 212, 250, 257
– – III 209, 212, 257
– laryngis 308
– latissimus dorsi 157, 179, 181–183, 185, 186, 227, 228, 232
– – Fascia 225
– – Origo scapularis 187
– – Tendo 183
– levator anguli oris 70, 72, 73, 137, 354
– levator labii superioris 70–73, 137, 270, 354
– levator labii superioris alaeque nasi 70–73, 137, 354

– levator palpebrae superioris 116, 117, 267, 354, 358, 360, 361, 369, 372–375, 378
– – Tendo 356
– levator scapulae 77, 80, 118, 120, 121, 142, 143, 146, 150, 154, 155, 182, 183, 187
– levator veli palatini 92, 137–139, 388, 389
– – Origo 388
– linguae 308
– longissimus capitis 121
– longitudinalis inferior 104, 107, 108
– longitudinalis superior 104
– longus capitis 92, 118, 121, 153
– longus colli 121, 133, 134, 153–155
– lumbricalis 206, 207, 209, 212, 245, 249, 257
– – I 208, 213, 246
– – II 213
– – III 213, 250
– – IV 213
– manus 308
– masseter 66, 67, 70, 72, 80, 83, 109, 110, 116–120
– – Pars profunda 68, 69, 73
– – Pars superficialis 64, 68, 69, 73
– masticatorii 308
– membri inferioris 12, 13, 308
– membri superioris 12, 13
– mentalis 70–73, 137
– multifidus cervicis 154
– mylohyoideus 67, 68, 77, 92, 104–106, 110, 111, 113, 114, 116–120, 136, 137, 145, 146, 148, 149, 151, 156
– nasalis 70–73, 354
– nuchae 13
– obliquus auriculae 381
– obliquus externus abdominis 179, 182
– – Fascia 225
– obliquus inferior 267, 354, 357–360, 375, 378
– – Tendo 360
– obliquus superior 116, 117, 267, 358, 361, 372–375, 378
– – Tendo 354, 359, 360, 361, 374, 375
– – Trochlea 358, 361, 375
– occipitofrontalis 70–73, 80, 142, 378
– – Venter frontalis 70–73, 270, 354
– – Venter occipitalis 71–73, 142
– omohyoideus 67, 118, 119, 137, 143, 145, 148, 149, 154, 155
– – Tendo intermedius 118
– – Venter inferior 105, 118–120, 144–146, 148, 150, 182, 183, 186, 187, 189, 228
– – Venter superior 105, 110, 114, 119, 120, 144, 146, 147, 150, 229
– opponens digiti minimi 205, 207–209, 257
– opponens pollicis 205, 207, 208, 209, 245, 246, 257
– orbicularis oculi 69, 73, 80, 109, 270, 357, 378
– – Pars orbitalis 70–72, 354
– – Pars palpebralis 70, 71, 354, 355
– orbicularis oris 71–73, 82, 92, 270
– – Pars labialis 70, 137, 156
– – Pars marginalis 70, 354
– orbitalis 358
– palati 308
– palatoglossus 102, 103, 107, 108, 113
– palatopharyngeus 102, 103, 141
– palmaris brevis 206, 238, 243
– palmaris longus 178, 180, 186, 192–196, 204, 238, 254
– – Tendo 194–197, 206, 239, 249, 255, 256
– pectoralis major 144, 147–149, 179, 180, 182, 183, 185, 186, 227–229, 232, 233
– – Fascia 225
– – Pars abdominalis 179
– – Pars clavicularis 118, 145, 146, 178, 186, 187, 226
– – Pars sternocostalis 120, 226
– – Tendo 189, 191
– pectoralis minor 118, 145–147, 182, 183, 186, 189, 190, 228, 229, 232
– – Tendo 147
– pharyngis 113, 308
– procerus 70, 71, 72, 137, 354
– pronator quadratus 192–197, 204, 207, 238, 239, 245, 250, 256
– pronator teres 170, 179, 180, 192–198, 204, 219, 238–240, 254, 255
– – Caput humerale 170, 186, 192, 204
– – Caput ulnare 170, 186, 192, 197, 204, 239
– – Tendo 202, 203
– pterygoideus lateralis 64–66, 83, 84, 92, 109, 138
– – Caput inferius 67, 69
– – Caput superius 67, 69
– pterygoideus medialis 64, 66, 67, 69, 83, 92, 110, 111, 138, 139
– – Insertio 66
– rectus abdominis 182
– rectus capitis anterior 121
– rectus capitis lateralis 121
– rectus inferior 116, 117, 267, 358–361, 369, 375, 378
– rectus lateralis 116, 117, 267, 356, 358–361, 369, 372–375, 377, 378
– – Tendo 360, 378
– rectus medialis 116, 117, 267, 358, 359, 361, 374, 375, 377, 378
– – Tendo 360
– rectus superior 116, 117, 267, 358–361, 369, 372–375, 378
– – Tendo 360
– rhomboideus major 183, 187
– rhomboideus minor 183, 187
– risorius 70–72, 109
– salpingopharyngeus 141
– scalenus anterior 77, 118, 120, 121, 133, 144, 145, 147, 150, 153–155, 182, 228, 229
– scalenus medius 77, 118, 120, 121, 133, 150, 153–155, 182, 229
– scalenus posterior 120, 121, 150, 153, 155, 182
– semispinalis capitis 71, 120, 154
– serratus anterior 179, 182, 183, 186, 227
– – Fascia 225
– sphincter pupillae 274, 362, 364
– spinalis 154
– splenius capitis 71, 77, 81, 120, 121, 143, 144, 146, 150, 154
– splenius cervicis 118, 154
– stapedius, Tendo 384, 387, 398
– sternocleidomastoideus 70–73, 77, 81, 82, 92, 109, 118–121, 133, 142–146, 148–151, 154, 155, 179, 182, 186, 187, 228, 229
– sternohyoideus 67, 105, 108, 110, 114, 118–120, 133, 137, 144, 147, 149, 154, 155, 187, 228
– sternothyroideus 105, 114, 118, 133, 136, 144, 147, 154, 155, 228
– styloglossus 92, 107, 108, 110, 113–115, 119, 137, 138
– stylohyoideus 73, 92, 106, 110, 114, 118–120, 137, 138, 145, 148, 151, 399
– – Tendo 119
– stylopharyngeus 92, 107, 108, 120, 137, 138, 140
– subclavius 118, 182, 183, 186, 187, 189, 226, 229, 232
– subscapularis 163, 165, 182–184, 186, 189, 190, 232
– – Tendo 162
– supinator 170, 192, 193, 195–199, 202–204, 238–241, 254
– supraspinatus 155, 161, 163, 164, 182–187, 189
– – Tendo 162
– temporalis 64, 66–69, 73, 80, 109, 116
– temporoparietalis 70, 71, 72
– tensor tympani 101, 382, 385, 387, 389, 398
– – Fascia 389
– – Tendo 382, 384, 385, 387, 398
– tensor veli palatini 92, 137, 388, 389
– – Origo 388
– teres major 178, 179, 181–183, 185–187, 189, 191, 222, 227, 232–234
– teres minor 161, 163, 179, 181, 183, 184, 187, 191
– thoracis 12, 308
– thyroarytenoideus 126, 127, 131
– – Pars thyroepiglottica 126, 127
– thyrohyoideus 67, 92, 105, 107, 108, 110, 114, 118, 120, 133, 137, 149, 154
– tragicus 381
– transversus auriculae 381
– transversus linguae 104
– trapezius 71, 77, 80, 81, 82, 118, 120, 142, 143, 145, 148, 150, 154, 155, 178, 179, 181, 183, 185–187, 190, 229
– triceps brachii 157, 170, 178, 181, 187, 198, 241, 252, 253
– – Caput laterale 178, 179, 183, 185, 187, 191, 200, 201, 221, 234, 252
– – Caput longum 163, 164, 178, 179, 183–187, 189–191, 221, 232–234, 252
– – Caput mediale 170, 178, 179, 185, 187, 189–191, 194–196, 198, 200–202, 221, 232–234, 238, 252
– – Tendo 170, 179, 185, 191, 200–202
– uvulae 102, 141, 388
– verticalis linguae 104
– vocalis 127, 131, 133
– zygomaticus major 69, 70–72, 109, 137, 270, 354
– zygomaticus minor 70–72, 137, 270, 354

Myelencephalon 25, 27, 278, 283, 284, 293, 305, 307, 310, 320, 328, 337, 340, 342

N

Nares 86
Nasion 33
Nephros 15, 17, 30, 340
Nervus(-i)
– abducens 25, 67, 266, 267, 276–279, 283, 286, 293, 301, 318, 337, 372–375, 378, 399
– accessorius 25, 80, 81, 141–147, 149–151, 266, 276, 278, 283, 286, 293, 299, 301, 318, 337, 342, 399
– – R. externus 140, 141
– – R. internus 140
– – Radix spinalis 276, 301
– alveolaris inferior 67, 69, 79, 82–85, 101, 109, 111, 116, 117, 269, 275
– alveolaris superior 101, 268
– ampullaris 271, 393–395
– anales inferiores 26
– anococcygei 26
– auricularis magnus 25, 80, 81, 142, 143
– – R. anterior 142
– – Rr. posteriores 142
– auricularis posterior 78, 82, 84, 85, 142, 145, 270, 398
– auriculotemporalis 79, 80–85, 269, 275
– axillaris 25, 214, 215, 217, 222, 227, 231, 233–235
– buccalis 79, 82–85, 269, 275
– canalis pterygoidei 101, 274, 398
– cardiacus cervicalis
– – inferior 27
– – medius 27, 140, 147
– – superior 27, 140, 147
– caroticotympanicus 398
– caroticus internus 101, 140, 267
– cervicalis 24, 26, 299, 342
– – R. anterior 145, 146
– – Radix anterior 25
– ciliaris 364
– – brevis 267, 274, 374
– – longus 268, 374
– coccygeus 24, 26, 342, 343
– cochlearis 271, 382, 390, 393, 394, 396, 397
– cutanei 31
– cutaneus antebrachii lateralis 178, 215, 217, 218, 230, 232–236, 243, 256
– cutaneus antebrachii medialis 25, 178, 214, 215, 217, 220, 230, 232, 236, 253
– – R. anterior 230, 236
– – R. posterior 230, 236
– cutaneus antebrachii posterior 178, 215, 217, 221, 230, 231, 234, 235, 236, 246, 247
– cutaneus brachii
– – lateralis inferior 215, 217, 231, 234, 235
– – lateralis superior 215, 217, 222, 231, 234
– – medialis 25, 178, 214, 215, 217, 220, 229, 230–232, 236, 253
– – posterior 178, 215, 217, 221, 231, 234–236
– cutaneus femoris lateralis 26
– cutaneus femoris posterior 26
– digitalis dorsalis 217, 246, 247, 257
– digitalis palmaris communis 215, 217, 244
– digitalis palmaris proprius 215, 217, 243–246, 249, 257
– dorsalis scapulae 25, 214
– ethmoidalis anterior 268, 374, 375
– – R. nasalis externus 82, 83
– ethmoidalis posterior 268, 374, 375
– facialis 25, 27–29, 69, 78, 82–85, 101, 266, 270, 274–278, 283, 286, 293, 299, 301, 309, 318, 337, 387, 390, 398, 399
– – Ganglion geniculi 390
– – Geniculum 398
– – R. colli 110, 143, 144
– femoralis 26
– fibularis communis 26
– frontalis 79, 268, 278, 372, 378
– genitofemoralis 26
– glossopharyngeus 25, 27–29, 101, 103, 113, 130, 139, 140, 141, 266, 271, 275, 276, 278, 283, 286, 293, 299, 301, 309, 318, 337, 342, 398, 399
– – Rr. linguales 113
– gluteus inferior 26
– gluteus superior 26
– hypogastricus 27
– hypoglossus 25, 73, 84, 110, 111, 113–115, 134, 140, 141, 145–149, 151, 266, 273, 276, 278, 286, 293, 299, 301, 318, 337, 342
– iliohypogastricus 26
– ilioinguinalis 26
– infraorbitalis 68, 73, 79, 81–85, 101, 116, 117, 268, 269, 274, 356–358, 375, 377, 378
– infratrochlearis 82–85, 268, 374, 375
– intercostalis 24–26, 214, 227, 340
– – R. cutaneus anterior pectoralis 225, 228
– – R. cutaneus lateralis pectoralis 225, 227, 228
– – Rr. mammarii laterales 227
– intercostobrachialis 25, 147, 178, 217, 227–230
– intermedius 101, 283, 286
– interosseus antebrachii anterior 215, 239, 255
– interosseus antebrachii posterior 241, 248, 255
– ischiadicus 26
– jugularis 140
– lacrimalis 268, 278, 356, 372–374, 377, 378
– laryngeus recurrens 130, 133, 141, 147, 155, 272
– – dexter 27
– – Rr. oesophageales 130
– – sinister 27, 149
– laryngeus superior 108, 114, 130, 131, 137, 140, 141, 146, 151, 272
– – R. externus 140
– – R. internus 115, 131, 134, 140
– – Rr. interni 130
– lingualis 67, 69, 79, 83–85, 101–103, 109–111, 113–115, 149, 269, 270, 275
– lumbales 24, 26, 342, 343
– mandibularis 79, 84, 101, 269, 271, 275, 277–279, 286, 372, 373, 375, 389, 399
– – R. meningeus 372
– massetericus 69, 82–85, 269
– maxillaris 79, 101, 139, 268, 274, 277–279, 286, 372, 373, 375, 377, 399
– meatus acustici externi 83, 84
– medianus 25, 170, 178, 204, 211, 214, 215, 217, 219, 220, 229, 233, 238–240, 244, 249, 252–257
– – R. palmaris 215, 236, 238, 239, 243, 244, 256
– mentalis 79, 81–83, 85, 101, 269
– musculi tensoris tympani 275
– musculi tensoris veli palatini 275
– musculocutaneus 25, 178, 190, 214, 215, 217, 218, 229, 230, 232–236, 243, 252, 256
– mylohyoideus 79, 83–85, 145–147, 151, 269
– nasociliaris 267, 268, 274, 278, 372–374, 378
– nasopalatinus 88, 102, 268, 274
– obturatorius 26
– occipitalis major 79, 81, 82, 142–144, 147
– occipitalis minor 25, 80–82, 142–145, 147
– oculomotorius 25, 27–29, 67, 266, 267, 274, 276–279, 283, 284, 286, 293, 297, 301, 318, 327, 337, 338, 371–375, 399
– – R. inferior 267, 358, 374, 375, 378
– – R. superior 267, 373, 374, 378
– olfactorius 25, 88, 266, 278
– ophthalmicus 79, 101, 268, 274, 277, 279, 286, 372–375, 399
– opticus 25, 67, 68, 101, 116, 262, 266, 276–279, 283, 286, 292, 295, 297, 318, 323, 337, 356, 358–361, 368–378
– – Pars canalis 369
– – Pars intracranialis 369
– – Pars orbitalis 369
– – Vagina externa 358
– palatini 102
– – minores 113, 268, 274
– palatinus major 79, 102, 113, 268
– – Rr. nasales posteriores inferiores 274
– pectoralis 147, 214, 226
– petrosus
– – major 101, 270, 274, 278, 390, 398, 399
– – minor 101, 271, 275, 278, 398
– – profundus 101, 274
– pharyngeus 268, 274
– phrenici accessorii 153
– phrenicus 25, 145–147, 149, 153–155, 214, 228
– pterygoideus lateralis 84, 269
– pterygoideus medialis 269
– – Rr. musculares 389
– pudendus 26
– radialis 25, 170, 214, 215, 217, 221, 222, 229–236, 238–240, 246, 247, 252–254
– – R. profundus 204, 215, 238–241, 248
– – R. superficialis 178, 215, 217, 236, 238–241, 246, 247, 255, 256
– rectales inferiores 26
– saccularis 271, 393–395
– sacrales 24, 26, 342
– spinalis 26, 154, 155, 348–350
– – anterior 214, 344
– splanchnici
– – lumbales 27
– – pelvici 27, 28, 29
– – sacrales 27
– splanchnicus major 26, 27
– splanchnicus minor 27
– stapedius 270
– subclavius 25, 214

– subcostalis 26
– sublingualis 114, 115
– subscapularis 25, 214, 232
– supraclaviculares 25, 81, 217
– – intermedii 142, 143, 225
– – laterales 142, 143, 225, 229–231
– – mediales 142, 143, 225
– supraorbitalis 79, 80, 81, 116, 268, 378
– – R. lateralis 82, 83, 85, 116, 372, 373
– – R. medialis 82, 83, 85, 116, 372, 373
– – rami 269
– suprascapularis 25, 147, 182, 214, 229, 232, 235
– supratrochlearis 79, 81–85, 268, 372, 373
– temporalis profundus 79, 83, 84, 269
– thoracici 227, 228
– – Radices posteriores 340
– – Rr. cutanei posteriores 217
– thoracicus 24–26, 228, 340, 342
– – longus 25, 147, 214, 227–229
– thoracodorsalis 25, 147, 214, 227, 228, 232
– tibialis 26
– transversus colli 25, 81, 143
– – Rr. inferiores 142
– – Rr. superiores 142
– trigeminus 25, 67, 101, 266, 268, 269, 274–277, 283, 286, 293, 297, 299, 301, 318, 322, 348, 372, 373, 375, 399
– – Ganglion trigeminale 267
– – Radix motoria 277, 286
– – Radix sensoria 277, 286, 374
– trochlearis 25, 67, 266, 267, 276–279, 286, 293, 298, 299, 301, 337, 372–374, 378
– tympanicus 101, 271, 398
– ulnaris 25, 170, 211, 214, 215, 217, 219, 229, 232–235, 238–241, 243, 249, 252–256
– – R. dorsalis 215, 217, 236, 238, 239, 241, 247, 256
– – R. palmaris 243–245
– – R. profundus 244, 245
– – R. superficialis 244, 245
– utricularis 271, 393–395
– utriculoampullaris 271, 393
– vagus 25, 27–29, 69, 73, 84, 101, 103, 133, 139–141, 144–147, 149, 151, 154, 155, 228, 266, 272, 273, 276, 278, 283, 286, 293, 299, 301, 309, 318, 337, 342, 398, 399
– – R. auricularis 83
– – R. cardiacus cervicalis superior 141
– vestibularis 271, 390, 393–395, 397
– vestibulocochlearis 25, 266, 271, 276–278, 283, 286, 293, 299, 301, 309, 318, 337, 379, 390, 394, 397, 399
– zygomaticus 268, 274, 356, 375, 377, 378
– – R. zygomaticofacialis 82
– – R. zygomaticotemporalis 82
Neurohypophysis 279, 295
Noduli lymphoidei pharyngeales 139
Nodulus 302–305
Nodus(-i)
– buccinatorius 76, 150
– cubitales 224
– deltopectorales 229
– faciales 76, 150
– intercostales 229
– jugulodigastricus 150
– juguloomohyoideus 150
– lymphoidei abdominis
– – parietales 23
– – viscerales 23
– lymphoidei axillares 23, 224
– – centrales 229
– – laterales 229
– – superficiales 225
– lymphoidei cervicales 23
– lymphoidei cervicales anteriores 23, 76, 136
– – Nodi profundi 229
– – Nodi profundi inferiores 77
– – Nodi superficiales 229
– lymphoidei cervicales anteriores profundi 229
– lymphoidei cervicales anteriores superficiales 229
– lymphoidei cervicales laterales 23, 76
– – Nodi profundi inferiores 77, 150, 155, 229
– – Nodi profundi superiores 77, 150, 154
– – Nodi superficiales 143, 150, 229
– lymphoidei cervicales profundi 76
– lymphoidei inguinales 23
– lymphoidei pelvis parietales 23
– lymphoidei pelvis viscerales 23
– lymphoidei submandibulares 68, 110
– mastoidei 76, 150
– occipitales 76, 150
– parotidei profundi 77
– parotidei superficiales 76, 150
– pectorales 229
– retropharyngeales 77
– submandibulares 76, 150
– submentales 77, 150
– subscapulares 229
– thyroidei 77
Nucleus(-i)
– accessorius nervi oculomotorii 300, 301
– ambiguus 300, 301
– anterior hypothalami 295
– anteriores 296
– arcuatus 295
– caudatus
– – Caput 294, 298, 308, 309, 313, 315–317, 323, 325–327, 331–335, 337
– – Cauda 294, 309, 316, 317, 327–329, 332–335, 338, 339
– – Corpus 294, 296, 298, 314–317, 325, 327, 328, 331, 338
– centralis columnae posterioris 396
– centromedianus 296
– cerebelli 305
– cochlearis 301, 396
– – anterior 397
– – posterior 300, 397
– cornus anterioris musculorum colli 396
– corporis
– – geniculati lateralis 296
– – geniculati medialis 296
– – mamillaris 295
– – trapezoidei 396, 397
– cuneatus 348, 396, 397
– dentatus 305, 329, 338
– dorsalis 296
– – hypothalami 295
– – lateralis 296
– – nervi vagi 300, 301
– dorsomedialis 295
– emboliformis 305
– fastigii 305
– globosus 305
– gracilis 348, 396
– intermediolateralis 346
– interpositus anterior 305
– interpositus posterior 305
– interstitialis 397
– lateralis posterior 296
– lemnisci lateralis 396, 397
– lentiformis 309, 325
– lentis 366
– marginalis 346
– mediales 296
– mediani 296
– mesencephalicus nervi trigemini 300, 301
– metathalami 296
– motorius nervi trigemini 300, 301
– nervi abducentis 270, 300, 301, 396, 397
– nervi accessorii 300, 301
– nervi facialis 270, 300, 301
– nervi hypoglossi 300, 301
– nervi oculomotorii 300, 301, 396, 397
– nervi trigemini 348
– nervi trochlearis 300, 301, 396, 397
– olivaris 309, 396, 397
– parafascicularis 296
– paraventricularis 295
– pontis 350
– posterior hypothalami 295
– preoptici 295
– principalis nervi trigemini 300, 301
– proprius 346, 348
– pulvinares 296
– reticulares 296
– ruber 276, 295, 297, 301, 328, 335, 336, 350
– salivatorius 300, 301
– spinalis nervi trigemini 300, 301
– subthalamicus 309
– suprachiasmaticus 295
– supraopticus 295
– tegmentales 295
– thoracicus posterior 346, 349
– tractus solitarii 300, 301
– tuberales 295
– ventralis 296
– ventromedialis hypothalami 295
– vestibularis 300, 301, 396, 397

O

Obex 299, 342
Occiput 36
Oesophagus 14, 16, 133, 136, 137, 140, 155
– Tunica muscularis 138, 141
Olecranon 157, 166, 168–170, 178, 179, 185, 191, 200–203, 231, 234, 236, 240, 241
Oliva 273, 286, 300, 328, 329
Operculum
– frontale 284, 289
– parietale 284, 289
– temporale 284
Ora serrata 362–365
Orbiculus ciliaris 362, 365
Orbita 33, 91, 100
– Paries inferior 90
Organa genitalia
– feminina externa 15
– feminina interna 15
– masculina externa 15
– masculina interna 15
Organa urinaria 15
Organum spirale, Membrana reticularis 394
Os(-sa)
– capitatum 8, 171–174, 176, 177, 211, 250, 256
– carpi 6, 158, 172

– coccygis 6, 342
– coxae 6
– cuboideum 8
– cuneiforme 8
– digitorum 6, 158, 172
– ethmoidale 34, 35, 38, 40, 46, 48, 50, 51, 53–55, 90, 265, 378
– – Lamina orbitalis 53–55, 353
– – Lamina perpendicularis 38, 50, 54, 62, 87
– frontale 34–36, 38–40, 42, 46–48, 50, 51, 53–55, 88, 264, 265, 353, 356, 358, 378
– – Pars orbitalis 34, 45, 54, 353
– – Proc. zygomaticus 34, 353, 360
– – Squama frontalis 34, 47, 48
– – Tuber frontale 46
– hamatum 8, 171–174, 176, 177, 211, 256
– – Hamulus ossis hamati 172
– hyoideum 73, 92, 100, 104, 105, 109, 111, 114, 115, 118, 120, 124, 126, 129, 133, 134, 136, 149, 151, 156
– – Cornu majus 67, 92, 106–108, 111, 113, 123, 126, 127, 130, 137–139
– – Cornu minus 106–108, 123, 126, 127
– – Corpus 45, 106, 107, 126, 132
– Incae 37
– incisivum 46, 47, 52
– interparietale 37
– lacrimale 34, 35, 46, 50, 51, 53–55, 353
– – Crista lacrimalis posterior 55
– lunatum 8, 171–174, 176, 177, 250
– metacarpi 6, 158, 172, 175, 176, 249
– – I 171, 172, 174, 175, 257
– – II 203, 210, 213, 246, 257
– – III 250, 257
– – IV 257
– – V 257
– metatarsi 6
– nasale 34–36, 38, 45, 46, 48, 50, 51, 54, 55, 86, 88, 136, 353, 354
– naviculare 8
– occipitale 35–40, 42, 46, 47, 51, 121, 136, 264, 265, 340, 344, 382, 400
– – Pars lateralis 46, 47, 57
– – Squama occipitalis 47
– palatinum 38, 42, 47, 49, 50, 51–55, 264, 353
– – Crista ethmoidalis 51
– – Lamina horizontalis 42, 47, 50–52, 93, 388
– – Lamina perpendicularis 49, 51, 53
– – Proc. orbitalis 53–55, 353
– – Proc. pyramidalis 42, 52, 53, 93
– parietale 34–40, 42, 46, 47, 51, 55, 261, 264, 265
– – Angulus sphenoidalis 34
– – Tuber parietale 46, 47
– pisiforme 8, 171–173, 176, 177, 207, 209, 244, 249
– sacrum 6, 342
– scaphoideum 8, 171–174, 176, 177
– sesamoideum 171–173, 175, 176
– sphenoidale 34, 35, 38, 40, 42, 46, 47, 50–55, 264, 265, 353
– – Ala major 34, 42, 46, 53, 57, 353, 356, 358, 360, 361, 377, 388
– – Ala minor 34, 40, 353
– – Corpus 40, 50, 51, 55, 62, 136, 279
– – Proc. pterygoideus 47, 53, 353, 388
– suturalia 37
– tarsi 6
– temporale 34, 35, 37–40, 42, 46, 47, 53–55, 140, 264, 265, 379, 382
– – Fossa mandibularis 65
– – Pars petrosa 40, 44, 46, 47, 382, 388, 389, 393
– – Pars squamosa 38, 40, 46, 47, 54, 380
– – Pars tympanica 380
– – Proc. zygomaticus 42, 62, 66
– – Tuberculum articulare 65
– trapezium 8, 171, 172, 174, 176, 177, 210, 211, 256
– trapezoideum 8, 171–174, 176, 177, 211, 256
– triquetrum 8, 171–174, 176, 177, 256
– zygomaticum 34, 35, 42, 46, 47, 53–55, 63, 264, 360, 378
– – Facies orbitalis 54, 353
– – Proc. frontalis 91, 353
– – Proc. temporalis 66
Ossicula auditus 379, 400
Ostium
– pharyngeum tubae auditivae 88, 136, 139, 141
– tympanicum tubae auditivae 386, 387
Ovarium 15, 30

P

Palatum
– durum 43–45, 88, 90, 92, 100, 102
– molle 67, 88, 92, 100, 102, 103, 136, 139, 156
Palma 5, 157
Palpebra 352, 356, 369, 378
Pancreas 14, 16
Panniculus adiposus 71
Papilla(-e)
– conicae 103
– ductus parotidei 112
– filiformes 103
– foliata 103, 107, 108
– fungiformes 103
– incisiva 102
– lacrimalis 352, 357
– mammaria 224
– vallata 103, 113, 130, 139
Paries
– caroticus 385
– jugularis 385
– labyrinthicus 385, 386
– mastoideus 385, 386
– membranaceus 133, 385
– tegmentalis 385
– – Pars cupularis 385
– – Recessus epitympanicus 385
Pars
– abdominalis aortae 18, 19, 22, 27
– acromialis 188
– alveolaris 60
– ascendens aortae 18, 19, 27, 149, 344
– buccopharyngea 137
– centralis 310, 311
– ceratopharyngea 137
– cervicalis 23
– – medullae spinalis 274, 275
– chondropharyngea 137
– ciliaris retinae 362, 365
– clavicularis 188
– compacta 297
– cranialis 27
– descendens aortae 18, 141, 344
– flaccida 382
– glossopharyngea 137
– infraclavicularis 214
– insularis 319
– intermedia 279
– intralaminaris 368
– iridica retinae 364, 365
– laryngea pharyngis 14, 324
– libera 293
– – membri superioris 158
– mylopharyngea 137
– nasalis 48
– – pharyngis 14, 324
– oblíqua 126, 137
– optica retinae 362, 365, 368
– oralis pharyngis 14, 324
– orbitalis 353, 356
– – Facies orbitalis 48
– ossea tubae auditivae 389
– palpebralis 356
– pelvica 27
– petrosa 58
– postcommunicalis 278, 319
– postlaminaris 368
– precommunicalis 278, 319
– prelaminaris 368
– pterygopharyngea 137
– recta 126, 137
– reticularis 297
– sphenoidalis 319
– spinalis 188
– squamosa 58
– – Facies cerebralis 59
– – Facies temporalis 58
– supraclavicularis 214
– supratarsalis 352
– tarsalis 352
– tecta 293
– tensa 382
– thoracica 23
– thoracica aortae 18, 19, 22, 27, 272
– tuberalis 279
– tympanica 58
– – Anulus tympanicus 47
Patella 6
Pedunculi cerebellares 276
Pedunculus
– cerebellaris
– – inferior 298, 299, 349
– – medius 270, 271, 298, 299, 304, 307, 309, 328, 329, 337, 338
– – superior 298, 299, 304, 305, 329, 349
– cerebri 276, 277, 286, 287, 296–299, 307, 323, 325, 370
– – Crus cerebri 277, 301, 309, 336
– flocculi 298, 304
Pelvis 2
– renalis 15
Penis 15
Pericranium 72, 73
Periodontium 94
Periorbita 358, 360, 369, 378
Periosteum 7, 154, 175, 257
Pes 2, 3, 308
Pes hippocampi 293, 309, 314, 315, 336
Petiolus epiglottidis 122–124
Phalanges 6, 172
Phalanx
– distalis 31, 158, 171, 172, 175, 176, 250
– media 11, 158, 171, 172, 175, 176, 250
– proximalis 158, 171, 172, 175, 176, 249, 250
Pharynx 14, 136
– Tunica mucosa 124
Pia mater
– cranialis 261, 278, 283
– spinalis 345

Placenta 22
Planta 5
Planum
– frontale, Axis sagittalis 10
– medianum 160
– sagittale, Axis transversalis 10
– scapulare 160
– transversale, Axis longitudinalis 10
Platysma 67, 68, 70, 71, 80, 109, 110, 116, 117, 119, 133, 137, 142, 143, 146, 154
Pleura parietalis 153
Plexus
– aorticus abdominalis 27
– basilaris 262, 263, 294, 295
– brachialis 24, 25, 153, 155
– – Pars infraclavicularis 146, 215, 227, 228
– – Pars infraclavicularis, Fasciculus medialis 147
– – Pars supraclavicularis 118, 144, 149, 150, 215, 228
– – Truncus superior 143–145
– cardiacus 27, 272
– caroticus 274, 275
– – communis 140
– – internus 278, 374, 398
– cavernosus conchae 87, 109
– cervicalis 24, 25, 79, 80, 144, 146–149, 273
– choroideus 295, 321, 328
– – ventriculi lateralis 294, 311, 313, 315–317, 327–329, 331–335, 337–339, 370
– – ventriculi quarti 276, 286, 293, 298, 302, 305, 309, 311, 318, 337
– – ventriculi tertii 276, 294, 295, 302, 311, 316, 317, 320, 327, 328, 337
– coccygeus 24, 26
– coeliacus 27
– dentalis inferior 85, 101, 269
– hypogastricus inferior 27
– hypogastricus superior 27
– intraparotideus 81, 270
– lumbalis 24, 26
– lumbosacralis 26
– lymphaticus axillaris 224
– mesentericus inferior 27
– mesentericus superior 27
– oesophageus 27, 272
– pterygoideus 75, 85, 260
– pulmonalis 272
– renalis 27
– sacralis 24, 26
– thyroideus impar 133, 149
– tympanicus 271, 275, 398
– vasalis
– – dermalis 31
– – epifascialis 31
– – subcutaneus 31
– – subdermalis 31
– venosus
– – caroticus internus 278, 389
– – foraminis ovalis 260, 263, 278, 389
– – pharyngeus 131
– – vertebralis internus 154
Plica(-e)
– aryepiglottica 128, 139, 141
– axillaris anterior 157
– axillaris posterior 157
– ciliares 365
– fimbriata 104, 112, 114
– glossoepiglottica lateralis 103
– glossoepiglottica mediana 103
– iridis 364, 365
– lacrimalis 357
– mallearis anterior 382, 385, 387
– mallearis posterior 382, 387
– nervi laryngei superioris 139, 141
– palatinae transversae 102
– petroclinoidea anterior 276, 277
– pharyngoepiglottica 139
– salpingopalatina 136, 139
– salpingopharyngea 103, 136, 139, 141
– semilunaris conjunctivae 352, 357
– sublingualis 112, 114
– triangularis 103
– vestibularis 127–129, 131, 133, 136
– vocalis 127–129, 131, 133, 136
Pollex 157, 171
Polus
– anterior 366
– – bulbi 362
– – lentis 362
– frontalis 285–289, 292, 312, 333, 334
– occipitalis 285–289, 292, 312, 333, 334
– posterior 362, 366
– – lentis 362
– temporalis 286–289, 314, 326
Pons 25, 27, 267–272, 284, 286, 293–295, 297, 299, 301, 302, 307, 310, 320, 324, 325, 327, 328, 337, 338, 342, 344
Porus
– acusticus externus 35, 43, 62, 63, 382, 400
– acusticus internus 38, 40, 41, 59, 265, 278, 390, 400
Precuneus 290, 329, 331, 332
Processus
– alveolaris 49
– ciliaris 364, 365
– clinoideus
– – anterior 40, 45, 56, 57, 278, 279
– – medius 57, 279
– – posterior 40, 45, 56, 57, 278
– cochleariformis 385–387, 398
– condylaris 60–62, 65, 83, 91, 100, 109
– coracoideus 160, 162–165, 182–184, 189
– coronoideus 60–63, 65, 83, 91, 109, 166, 168–170
– intrajugularis 57, 59
– jugularis 57
– lenticularis 383, 387
– mastoideus 37, 42–44, 58, 59, 63, 105, 109, 121, 137, 140, 141, 379, 380, 386, 399
– muscularis 122, 125
– orbitalis 353
– palatinus 38
– pterygoideus 38, 52, 53, 55, 62, 388
– – Lamina lateralis 38, 42, 50, 55, 56, 62, 137
– – Lamina medialis 38, 42, 50, 51, 56, 92
– pyramidalis 353
– spinosus 135
– – vertebrae cervicalis 45
– styloideus 35, 37, 38, 42, 58, 59, 62, 63, 69, 73, 92, 105, 108, 109, 119, 137–140, 171, 379, 380, 386
– – radii 157, 167, 169, 172–174
– – ulnae 157, 166, 172–174, 176, 178, 207
– uncinatus 51
– vaginalis 56
– vocalis 122, 124, 125
– zygomaticus 48, 49, 58, 59
Prominentia
– canalis nervi facialis 386
– canalis semicircularis lateralis 386
– laryngea 122, 132, 148
– mallearis 382
– spiralis 394
Promontorium 385–387, 398
Prosencephalon 284
Prostata 15
Protuberantia
– mentalis 35, 60, 106
– occipitalis externa 37, 38, 42
– occipitalis interna 40, 57
Pulmo 16, 17
– dexter 14
– sinister 14
Pulpa
– coronalis 94
– dentis 94
– radicularis 94
Pulvinar thalami 296–299, 322, 329
Punctum lacrimale 352, 357
Pupilla 352, 359, 365
Putamen 294, 308, 309, 326–328, 332–335, 338, 339
Pyramis 302–304, 307
– medullae oblongatae 267, 286, 299
– vermis 302

R

Radiatio
– acustica 296, 307, 308, 397
– corporis callosi 306, 309, 326, 330
– optica 296, 307, 308, 370, 371
– thalami 296, 307, 308
Radices
– nervorum cervicalium 341
– nervorum coccygeorum 341
– nervorum lumbalium 341
– nervorum sacralium 341
– nervorum thoracicorum 341
Radius 6, 158, 168, 169, 170–174, 176, 179, 200–204, 207, 210, 250, 255, 256
– Caput radii 254
– Diaphysis 177
– Epiphysis distalis 177
Facies anterior 197
Radix
– clinica 94
– cranialis 273, 299
– dentis 94
– inferior 273
– lateralis nervi mediani 215
– linguae 103, 104, 107, 111, 129, 139
– medialis nervi mediani 215
– motoria 101, 268, 269, 299, 350
– parasympathica 27, 101, 267, 274, 275, 374
– posterior 26
– sensoria 101, 267–269, 274, 299, 374
– – Rr. ganglionares 274, 275
– – Rr. ganglionares ad ganglion submandibulare 275
– spinalis 273, 299
– sympathica 101, 267, 274, 275
– – ganglii ciliaris 374
Ramus(-i)
– acromialis 226–228
– alveolaris superior
– – anterior 101, 102
– – medius 101
– – posterior 83, 84, 101, 102
– ascendens 289
– auricularis 84, 85, 140, 272, 398
– buccalis 78, 80, 116, 270
– calcarinus 370
– cardiaci thoracici 272
– cardiacus cervicalis inferior 272
– cardiacus cervicalis superior 133, 140, 147, 272
– carpalis dorsalis 223, 242

– carpalis palmaris 223, 242, 245
– chiasmaticus 319
– choroideus posterior 321
– clavicularis 226, 227
– coeliaci 272
– colli 78, 81, 270
– communicans 26, 27, 143, 147
– – cum ganglio ciliari 268
– – cum nervo glossopharyngeo 270, 272
– – cum nervo lacrimali 268
– – cum nervo ulnari 215, 244
– – cum nervo vago 270
– – cum nervo zygomatico 268, 356, 377
– – cum plexu tympanico 270
– – cum ramo auriculari nervi vagi 271
– – ulnaris 217
– cutaneus anterior 26
– – pectoralis 148, 217
– cutaneus lateralis 26, 340
– – pectoralis 217
– deltoideus 226, 227
– dentales 83
– digastricus 82, 84, 399
– femoralis 26
– frontalis 258
– ganglionares
– – ad ganglion pterygopalatinum 268
– – ad ganglion submandibulare 269
– gastrici anteriores 272
– genitalis 26
– gyri angularis 281
– hepatici 272
– hypothalamicus 319
– intergangliónaris 153
– intestinales 272
– lingualis 130, 269, 270, 271, 273
– mammarii laterales 228
– mandibulae 34, 44, 45, 60–63, 65, 69, 73, 85, 92, 106, 119, 140
– marginalis mandibularis 78, 80, 151, 270
– mastoideus 74, 147
– meningeus 26, 268, 269, 272, 278
– – anterior 372, 374, 375
– – recurrens (tentorius) 268
– mentalis 74, 83
– musculares 214, 241, 273
– musculi stylopharyngei 271
– nasales posteriores superiores laterales 268, 274
– nasales posteriores superiores mediales 268, 274
– nervi cochlearis 394
– nervi oculomotorii 319
– orbitales 268, 274
– palmaris 217
– – profundus 242
– – superficialis 223, 242, 245
– pancreatici 272
– paracentrales 281
– parietalis 258
– parietooccipitalis 281
– pectorales 226, 228
– peridentales 83
– pharyngealis 140, 271, 272
– precunealis 281, 329
– profundus 220
– pubicus 19
– renales 272
– sinister 21
– sinus carotici 271
– spinalis 344
– splenici 272
– sternocleidomastoideus 74, 145
– stylohyoideus 82, 399
– temporalis 68, 78, 80, 270
– tentorius 372
– thyrohyoideus 273
– tonsillaris 113, 130, 271
– tracheales 130
– trapezius 25
– zygomaticofacialis 268
– zygomaticotemporalis 268
– zygomaticus 68, 78, 80, 116, 270
Raphe
– mylohyoidea 106
– palati 102
– palpebralis lateralis 352, 354, 356
– pharyngis 138
– pterygomandibularis 92, 102, 137
Recessus
– articularis 9
– axillaris 162, 164
– cochlearis 392
– ellipticus 392
– epitympanicus 382, 384, 387
– – Pars cupularis 382
– infundibuli 295, 302, 311, 317, 327, 336
– lateralis ventriculi quarti 304, 311
– pharyngeus 88, 139, 389
– pinealis 295, 311, 317, 334
– piriformis 128, 131, 141, 154
– sphericus 392
– superior membranae tympanicae 385
– supraopticus 295, 311, 317, 327, 336
– suprapinealis 295, 298, 311, 317, 333
– triangularis 298, 317, 327
Rectum 14, 16, 17
Regio
– analis 5
– antebrachii 4, 5, 157
– axillaris 4, 5, 157
– brachii 4, 5, 157
– buccalis 32
– calcanea 5
– cervicalis 4, 5, 32
– cruris 4, 5
– cubitalis 4, 5
– deltoidea 4, 5, 32, 157
– epigastrica 4
– femoris 4, 5
– frontalis 32
– genus 4, 5
– glutealis 5
– hypochondriaca 4
– inframammaria 4
– infraorbitalis 32
– infrascapularis 5
– inguinalis 4
– lateralis 4
– lumbalis 5
– mammaria 4
– mentalis 32
– nasalis 32
– occipitalis 5, 32
– oralis 32
– orbitalis 32
– palmaris 157
– parietalis 5, 32
– parotideomassetérica 32
– pectoralis 4
– presternalis 4
– pubica 4
– sacralis 5
– scapularis 5
– sternocleidomastoidea 4, 32
– suraе 5
– temporalis 32
– umbilicalis 4
– urogenitalis 4
– vertebralis 5
– zygomatica 32
Ren 15–17, 30, 340
Rete
– acromiale 226, 227, 231, 235
– articulare cubiti 234, 235, 241
– carpale
– – dorsale 241, 246, 248, 250
– – palmare 250
– venosum dorsale manus 247
Reticulum trabeculare 362, 364, 365
Retina 117, 363
– Pars optica retinae 362
Retinaculum
– flexorum 206
– musculorum extensorum 178, 179, 194, 200–203, 210, 211, 241, 246, 248, 256
– musculorum flexorum 178, 180, 207–209, 211, 238, 245, 249, 250, 256
Rhombencephalon 284
Rima
– glottidis 128, 131, 133
– – Pars intercartilaginea 128, 131
– – Pars intermembranacea 128, 131
– oris 14
– palpebrarum 352, 354, 355
– vestibuli 133
Rostrum 306
– sphenoidale 56
Rotatio 10

S

Sacculus 393, 394
– laryngis 131, 133
Saccus
– endolymphaticus 393
– lacrimalis 354, 357
Salpinx 15
Scala
– tympani 391–394
– vestibuli 391–394
Scapha 380
Scapula 6, 105, 155, 158, 160, 164, 165
Sclera 362–364, 378
Scrotum 15
Segmenta
– cervicalia 341, 342
– coccygea 341
– lumbalia 341, 342
– sacralia 341, 342
– thoracica 341, 342
Sella turcica 38, 57, 88, 279
Semicanalis
– musculi tensoris tympani 386, 389, 398
– tubae auditivae 388, 389, 391, 398
Septum
– canalis musculotubarii 386–389, 398
– intermusculare 31
– – brachii laterale 178, 179, 185, 187, 191, 200–202, 234, 252
– – brachii mediale 170, 178, 187, 189, 190, 194–198, 219, 220, 232, 238, 240, 252, 253
– interventriculare 22
– linguae 104, 108, 114
– nasi 44, 68, 69, 87, 90, 91, 100, 116, 117, 136, 139
– – osseum 34, 46, 50, 62
– orbitale 356, 378
– pellucidum 276, 292, 295, 298, 309, 315–317, 320, 323–327, 331–333, 337
– sinuum sphenoidalium 279
Serotinus 93, 97, 99, 102, 112
Sinus
– cavernosus 260, 262, 263, 277, 279, 369, 376

– frontalis 38, 44, 45, 50, 51, 54, 87–91, 116, 369
– intercavernosus 262, 263, 279, 295
– marginalis 262, 263
– maxillaris 44, 45, 49, 52, 55, 68, 69, 89–91, 100, 101, 109, 116, 324, 353, 357, 360, 361, 369, 378
– – Tunica mucosa 357
– occipitalis 262, 263, 278
– paranasales 14
– petrosus 262, 263, 277
– posterior 386
– rectus 260, 262, 263, 276, 311
– sagittalis 116, 117, 260–263, 276, 280, 281, 294, 311, 321
– sigmoideus 140, 141, 260, 262, 263, 278, 399
– sphenoidalis 38, 45, 50, 51, 55, 62, 87–89, 91, 136, 279, 324, 369
– sphenoparietalis 260, 262, 263
– transversus 140, 141, 262, 263, 399
– tympani 386, 398
– valvulae 21
– venosus sclerae 362–364
Siphon caroticum 259
Spatia zonularia 364
Spatium
– epidurale 136, 154
– intervaginale subarachnoidale 362, 368
– oesophagotracheale 129
– perichoroideum 362
– retropharyngeum 136
– subarachnoideum 116, 154, 261, 278, 311, 325
Spina(-e)
– helicis 380
– mentalis 60, 61, 106
– nasalis 48
– – anterior 34, 35, 44, 49, 51, 52, 87
– – posterior 42, 49, 50–52
– ossis sphenoidalis 40, 42, 56, 62, 388
– palatinae 52
– scapulae 160, 162, 163, 178, 179, 182, 183
– suprameatica 58
– tympanica major 387
– tympanica minor 387
Splen 16, 17
Splenium 306
Squama
– frontalis 353
– – Facies externa 48
– – Facies interna 50, 55
– occipitalis 38, 46
Stapes 379, 385, 387, 393, 399
Sternum 6, 160
Stratum
– basale 31
– corneum 31
– fibrosum 9, 11
– granulosum 31, 305
– lucidum 31
– moleculare 305
– nervosum 362, 368
– papillare 31
– pigmentosum 362, 368
– reticulare 31
– spinosum 31
– synoviale 9
Stria(-e)
– longitudinalis 293, 312
– mallearis 382
– medullaris ventriculi quarti 299, 311
– medullaris thalami 295, 327, 328
– olfactoria lateralis 286
– terminalis 298, 313, 315–317, 327, 328, 331, 332
– vascularis 394
Strictu sensu 31
Stroma iridis 364
Subiculum promontorii 386
Substantia
– alba 261, 315, 329, 345
– compacta 7
– gelatinosa 345, 346
– grisea 315, 329, 345
– – centralis 297
– – intermedia centralis 346
– lentis 366
– nigra 276, 277, 287, 297, 336, 350
– – Pars compacta 309
– perforata anterior 286, 297
– perforata posterior 287, 295, 297, 318
– propria 364
– – sclerae 368
– spongiosa 7
Sulcus(-i)
– anterolateralis 273, 342, 345
– arteriae meningeae mediae 278
– arteriae temporalis mediae 58
– arteriosi 38, 39
– arteriosus 40, 56, 59
– bulbopontinus 302
– calcarinus 287, 288, 291, 292, 307, 313, 320, 323, 324, 329, 333, 334, 337, 338, 370, 371
– caroticus 40, 56, 57, 278
– centralis 284, 285, 288–290, 307, 310, 312, 320, 324, 330–332, 337–339
– – insulae 289
– cinguli 285, 288, 292, 326, 331, 337
– circularis insulae 289, 326
– collateralis 287, 288, 314, 315, 334–336
– corporis callosi 307, 326
– frontalis 285
– hippocampalis 287, 288, 314, 315, 335, 336
– hypothalamicus 295, 317, 320, 328, 335
– infraorbitalis 49, 53–55, 353
– intermedius posterior 299, 345
– intertubercularis 161, 162, 165
– intraparietalis 285, 289, 290
– lacrimalis 49, 353
– lateralis 288, 289, 309, 310, 326, 328
– – R. posterior 289, 330
– – cerebri 290
– limitans 299, 300
– lunatus 289, 332–334
– medianus 299, 300, 311
– – linguae 103
– – posterior 342, 343, 345
– musculi subclavii 159
– mylohyoideus 60–62
– nervi petrosi majoris 40, 391
– nervi petrosi minoris 40
– nervi radialis 161
– nervi ulnaris 161, 170
– occipitotemporalis 287
– olfactorius 286, 287
– orbitales 286, 287
– palatini 52
– palatinus major 93
– palpebralis superior 352
– palpebronasalis 352
– parietooccipitalis 285, 288–290, 292, 307, 320, 329, 331, 332, 337
– postcentralis 285, 289
– posterolateralis 299, 342, 343, 345
– precentralis 285, 289
– prechiasmaticus 57, 279
– promontorii 386
– retroolivaris 271, 272
– sclerae 352
– sinus petrosi 40, 391
– sinus sagittalis superioris 39, 40
– sinus sigmoidei 38, 40, 57, 59, 278, 390, 391
– sinus transversi 38, 40, 57
– spiralis 394
– subparietalis 329, 331, 332
– temporalis inferior 286, 287, 289
– temporalis superior 289, 329, 332–335
– terminalis linguae 103, 141
– tubae auditivae 56
– tympanicus 386
– venosi 39
Supercilium 352, 378
Sutura
– coronalis 34–36, 38, 39, 45–47, 261
– ethmoidolacrimalis 55
– frontalis 46, 47, 117
– frontolacrimalis 34, 35
– frontomaxillaris 34, 54, 86
– frontonasalis 34, 50, 86
– frontozygomatica 34, 35, 91, 117
– incisiva 52
– intermaxillaris 34
– internasalis 34
– lacrimomaxillaris 35
– lambdoidea 35–39, 44–47
– nasomaxillaris 34, 35, 86
– occipitalis transversa 37, 47
– occipitomastoidea 35, 37, 40
– palatina mediana 42, 52, 93
– palatina transversa 42, 49, 52, 87, 93
– parietomastoidea 35, 37
– sagittalis 36, 37, 44, 47, 261
– sphenofrontalis 34, 35, 40, 55
– sphenoparietalis 34
– sphenosquamosa 35, 40
– sphenozygomatica 34, 35, 356
– squamosa 35, 37, 38
– temporozygomatica 35
– vomeromaxillaris 87
– zygomaticomaxillaris 34, 35, 53, 54, 117
Symphysis
– mandibulae 46, 61
– manubriosternalis 159
Synchondrosis
– petrooccipitalis 138, 139, 391
– sphenopetrosa 390, 391

T

Taenia
– choroidea 298, 317
– fornicis 293, 316, 317
– thalami 317
Talus 8
Tapetum 306, 313, 338
Tarsus 354–56, 378
Tectum 337
– colliculus superior 297
– mesencephali 295, 302, 320, 323, 324
– – Colliculus inferior 336
– – Colliculus superior 287, 335, 370
– – Lamina tecti 302
Tegmen
– tympani 400
– ventriculi quarti 304, 305
Tegmentum mesencephali 287, 295, 297, 302, 323, 328, 335–337
Tela
– choroidea 295, 328, 329, 332
– – ventriculi quarti 298, 320
– – ventriculi tertii 295, 302, 315–317, 320, 321, 327, 328, 333, 337
– subcutanea 31, 256

Telencephalon 284
Tentorium cerebelli 276, 321
Testis 15, 30
Thalamus 284, 292, 294–296, 298, 302, 308, 316, 317, 320, 322–325, 327, 328, 332–334, 337, 338, 348, 350, 397
Thenar 157, 180, 206, 249, 256
Thorax 2
Thymus 30
Tibia 6
Tonsilla
– cerebelli 286, 302–305, 329
– lingualis 103
– – Noduli lymphoidei 113
– palatina 92, 102, 103, 108, 113, 130, 136, 139, 141
– pharyngea 88, 92, 136, 139, 141, 156
Torus
– levatorius 136, 139
– mandibularis 60
– tubarius 88, 136, 139, 141
Trachea 14, 16, 115, 118, 119, 129, 130, 132–136, 138, 147, 155
– Paries membranaceus 124, 126, 127, 129, 141
Tractus
– bulboreticulospinalis 350
– cerebellorubralis 328, 350
– corticospinalis (pyramidalis) 307, 347
– frontopontinus 296, 307, 308
– hypothalamohypophysialis 295
– olfactorius 88, 276, 283, 286, 292, 318, 326
– opticus 276, 292, 296, 297, 299, 307, 309, 327, 336, 369–371
– – Radix lateralis 370
– – Radix medialis 370
– paraventriculohypophysialis 295
– pyramidalis 307, 328
– reticulospinalis 347, 350
– rubrospinalis 347, 350
– rubrothalamicus 350
– spinocerebellaris 347, 349
– spinoolivaris 347–349
– spinoreticularis 348
– spinotectalis 347, 348
– spinothalamicus 347, 348
– spiralis foraminosus 391
– supraopticohypophysialis 295
– tectospinalis 347, 350
– vestibulospinalis 350
– – medialis 347
– vestibulothalamicus 397
Tragi 382
Tragus 380
Trigonum
– caroticum 32
– clavipectorale 4
– collaterale 313–316, 334, 338
– femoris 4
– habenulare 298
– lemnisci lateralis 298
– musculare 32
– nervi hypoglossi 299
– nervi vagi 299
– olfactorium 287, 292, 297
– omoclaviculare 32, 119
– omotracheale 32
– submandibulare 32
– submentale 32
Trochlea humeri 161, 168, 170
Truncus(-i) 2, 3, 306
– brachiocephalicus 18, 19, 22, 121, 136, 141, 152, 153, 272
– bronchomediastinalis 23
– – sinister 229
– cerebri 24
– coeliacus 18, 19, 22, 27
– costocervicalis 19, 152
– intestinales 23
– jugularis 23
– – dexter 133
– – sinister 229
– lumbales 23
– lumbosacralis 26
– nervi accessorii 273
– – R. internus 141
– nervi spinalis 26, 344
– pulmonalis 22
– subclavius 23
– – sinister 229
– sympathicus 27–29, 140, 141, 147, 153, 154
– thyrocervicalis 19, 141, 146, 147, 152, 153, 228
– vagalis 27, 272
Tuba
– auditiva 101, 379, 387, 389, 400
– – Pars cartilaginea, Lamina membranacea 389
– uterina 15
Tuber 302–304
– cinereum 286, 287, 297, 370
– frontale 36, 48
– maxillae 49
– parietale 35, 36
– vermis 302, 303
Tuberculum
– anterius 121
– – thalami 298
– articulare 42, 58, 59, 63, 66, 100
– auriculare 380
– conoideum 159
– corniculatum 129, 136, 139
– cuneatum 276, 298, 299
– cuneiforme 126, 127, 129, 136, 139
– dentis 94
– dorsale 167, 174
– epiglotticum 127
– gracile 276, 298, 299
– infraglenoidale 160, 162, 165
– jugulare 57
– majus 161–163, 165, 184
– mentale 60, 106
– minus 161, 165
– ossis scaphoidei 171, 176
– ossis trapezii 171, 172
– pharyngeum 42
– sellae 40, 57
– supraglenoidale 160
– supratragicum 380
– thyroideum 122
Tuberositas
– deltoidea 161
– masseterica 60
– phalangis distalis 171, 172, 213
– pterygoidea 60, 61, 66
– radii 167–170
– ulnae 166, 168, 169
Tunica
– conjunctiva bulbi 352, 359, 360, 362
– conjunctiva palpebrarum 352, 355
– mucosa 129, 131, 389
– – linguae 104
– – oris 93, 107, 108

U

Ulna 6, 158, 168, 169, 170, 172–174, 176, 200–202, 204, 207, 253–256
– Diaphysis 177
– Epiphysis distalis 177
Umbilicus 4
Umbo membranae tympanicae 382, 385
Uncus 290, 292, 314, 336
Ureter 15
Urethra
– feminina 15
– masculina 15
Uterus 15
Utriculus 393, 394
Uvula 302–304
– palatina 92, 102, 113, 139
– vermis 302

V

Vagina(-e) 15
– communis tendinum
– – musculorum flexorum 208, 211
– externa nervi optici 362, 368, 378
– fibrosa digiti manus 257
– interna nervi optici 368
– musculi recti abdominis 179, 225
– processus styloidei 59
– synoviales digitorum manus 208
– synovialis 9, 11
– tendinis 11, 180
– – Stratum fibrosum 213
– – Stratum synoviale 213
– tendinis intertubercularis 162–164, 182, 183, 190
– tendinis musculi
– – abductoris longi 207, 208, 211, 246
– – extensoris indicis 211, 246
– – extensoris carpi ulnaris 211
– – extensoris digiti minimi 211
– – extensoris digitorum 211, 246
– – extensoris pollicis breve 207, 208, 211, 246
– – extensoris pollicis longi 211, 246
– – flexoris carpi radialis 207, 208, 211, 246
– – flexoris pollicis longi 175, 207, 208, 211
– tendinum 249, 250
– tendinum musculorum extensorum 246
– – carpi radialium 211, 246
Vallecula
– cerebelli 304
– epiglottica 130
Vallum unguis 31
Valvulae venosae 21
Vas lymphaticum profundum 31
Vasa
– lymphatica 23
– – superficialia 31, 224
– nutritia 7
– sanguinea retinae 363
Velum
– medullare inferius 276, 299, 304, 305
– medullare superius 276, 295, 298, 299, 302, 304, 305, 329
– palatinum 67, 88, 92, 100, 102, 103, 136, 139, 156
Vena(-e)
– alveolaris inferior 116, 117
– anastomotica superior 281
– angularis 75, 260, 376
– anterior septi pellucidi 321, 322, 326, 333
– auricularis posterior 142–144
– axillaris 20, 146, 147, 148, 224, 227–229
– azygos 20, 21
– basalis 260, 294, 322
– basilica 20, 178, 224, 230, 232, 236, 237, 247, 252–254, 256
– brachialis 20, 227, 229, 252–254
– brachiocephalica 228
– – dextra 20, 21, 77, 141, 149, 153
– – sinistra 20, 21, 121, 136, 141, 146, 147, 149, 153
– cava 20–22, 121, 141, 149, 153
– centralis retinae 116, 363, 368

– cephalica 20, 118, 144–149, 178, 224–226, 228–231, 236, 237, 247, 252–256
– cervicalis profunda 75, 153
– cervicalis superficialis 148
– choroidea inferior 322
– choroidea superior 322
– ciliaris anterior 363
– circumflexa humeri posterior 227
– – Rr. cutanei 231
– circumflexa scapulae 227
– colica
– – dextra 21
– – media 21
– – sinistra 21
– comitans nervi hypoglossi 75, 114
– conjunctivalis anterior 363
– diploica 261
– – frontalis 75, 261
– – occipitalis 75, 261
– – temporalis 75, 261
– emissaria
– – frontalis 260
– – mastoidea 75, 260
– – occipitalis 260
– – parietalis 75, 260, 261
– episcleralis 363
– facialis 69, 75, 81, 82, 85, 109, 110, 116, 118, 143–145, 148, 149, 151, 260, 376
– femoralis 20
– frontales 281
– gastrica dextra 21
– gastrica sinistra 21
– gastroomentalis dextra 21
– gastroomentalis sinistra 21
– hemiazygos 21
– – accessoria 21
– hepaticae 20–22
– ileales 21
– iliaca
– – communis 20–22
– – externa 20, 21
– – interna 20, 21
– iliolumbalis 21
– inferiores cerebri 294
– infraorbitalis 378
– intercapitulares 247
– intercostales posteriores 21
– interna cerebri 260, 294, 316, 317, 321, 322, 328, 329, 333
– interossea posterior 197
– intramusculares 31
– intraseptalis 31
– jejunales 21
– jugularis 135
– – anterior 20, 118, 133, 143, 148, 149, 155
– – externa 20, 75, 80, 81, 110, 119, 135, 142–149, 151, 154, 155, 229
– – interna 20, 21, 23, 69, 73, 75, 77, 118, 133, 140, 144, 146–151, 154, 155, 260, 399
– labialis 75
– lacrimalis 376
– laryngea superior 108, 114, 131, 137, 141
– lateralis ventriculi lateralis 322
– lingualis 115, 116, 134
– lumbales 21
– lumbalis ascendens 21
– magna cerebri 260, 262, 276, 302, 311, 316, 317, 320–322, 329, 334, 337, 370
– maxillaris 69, 75, 85
– media profunda cerebri 294, 322
– media superficialis cerebri 281, 294, 326
– mediana
– – antebrachii 230, 236, 237, 255
– – basilica 236, 237
– – cephalica 237
– – cubiti 20, 170, 178, 230, 236, 237, 254
– meningea media 263
– mesenterica 20, 21
– nasofrontalis 75, 376
– occipitalis 75, 142–144, 148, 149, 260, 281
– ophthalmica 260, 263, 278, 376, 378
– ovarica 21
– parietales 281, 282, 294
– pharyngea 75, 140
– phrenica inferior 21
– poplitea 20
– portae hepatis 20, 21
– portales hypophysiales 295
– profunda
– – faciei 85
– – femoris 20
– – linguae 115
– rectalis superior 21
– renalis 20, 21
– retromandibularis 75, 82, 85, 110, 143–146, 148, 149, 260
– sacralis mediana 21
– saphena magna 20
– saphena parva 20
– sigmoideae 21
– splenica 20, 21
– subclavia 20, 21, 23, 118, 141, 145, 149, 226
– – dextra 77, 121
– subfascialis 31
– sublingualis 110, 114, 115
– submentalis 75, 82, 85, 110, 145, 148
– subscapularis 227
– superiores cerebri 260, 262, 281, 282, 294
– supraorbitalis 376
– suprarenalis 21
– suprascapularis 229
– supratrochlearis 75
– temporalis media 82, 85
– temporalis superficialis 68, 75, 85, 109
– testicularis 21
– – dextra 20
– – sinistra 20
– thalamostriata superior 260, 294, 313–317, 321, 322, 328, 329, 331–333, 337
– thoracica interna 20, 149, 153
– – Rr. perforantes 148
– thoracica lateralis 147, 227–229
– thoracoacromialis 145, 148
– thoracodorsalis 227, 228
– thoracoepigastrica 147, 224, 225, 227, 228
– thymicae 149
– thyroidea
– – inferior 136, 139, 147–149, 155
– – media 149
– – superior 75, 110, 133, 145, 147–149
– – – R. cricothyroideus 136
– tibialis 20
– transversa colli 81, 143, 148, 149
– – R. superficialis 229
– umbilicalis 22
– vertebralis 133, 153, 155
– – Pars prevertebralis 147
– vorticosa 363
Ventriculus
– cordis dexter 22
– cordis sinister 22
– laryngis 104, 127–129, 131, 133
– lateralis
– – Bulbus cornus occipitalis 332
– – Cornu frontale 277, 293, 294, 296, 298, 311, 313, 315–317, 320–323, 325–327, 331–334, 337
– – Cornu occipitale 294, 296, 311, 313–316, 323, 329, 333, 334, 338
– – Cornu temporale 277, 293, 294, 309, 311, 314, 315, 323–325, 327–329, 335, 336, 338, 339
– – Pars centralis 294, 309, 311, 313–316, 325, 327–329, 331, 332, 337
– quartus 276, 302, 305, 310. 311, 320, 324, 329, 337
– tertius 276, 294, 298, 302, 309, 310, 311, 316, 320, 323–325, 327, 328, 333, 334, 336
Venula
– macularis 367
– medialis retinae 367
– nasalis retinae 367
– temporalis retinae 367
Vermis cerebelli 276, 286, 297, 298, 303, 312, 315, 316, 320, 323, 324, 329, 334–337, 349
Vertebra
– cervicalis 133, 134, 153, 154
– prominens 152
– thoracica 152, 155, 160
Vertex 36
– corneae 362
Vesica
– biliaris 14, 17, 22
– fellea 14, 17, 22
– urinaria 15, 22
Vestibulum 392
– laryngis 129, 133
– nasi 14, 88, 136
– oris 14, 103, 104
Vibrissae 92
Vincula
– longa 209, 213
– tendinum 209, 213
Vinculum breve 209, 213
Vola 5, 157
Vomer 34, 38, 42, 47, 50, 54, 62, 87, 264

Z

Zonula ciliaris 362, 364

Научное издание

Sobotta. Атлас анатомии человека

Том 1
Голова. Шея. Верхняя конечность

Перевод и научное редактирование
В.В. Куликов

Издательство ООО «Рид Элсивер»
125009, Москва, ул. Большая Никитская, д. 24/1, стр. 5
тел.: (495) 937-68-61; факс: (495) 937-68-61
www.elsevier.ru

Эксклюзивный дистрибьютер в России и СНГ:
ООО «Логосфера»
129085, Москва, ул. Дивницев, 4
тел.: (495) 689-62-64; факс: (495) 689-31-24
e-mail: mail@logobook.ru
www.logobook.ru

Подписано в печать 30.12.2009.
Формат 70×108/8. Усл. печ. л. 75,6.
Гарнитура «PragmaticaCondC», «OfficeTypeSans», «OfficinaSansC».
Печать офсетная. Бумага мелованная.

1. Список сокращений

В ед. числе:

A. = артерия
Lig. = связка
M. = мышца
N. = нерв
Proc. = отросток
R. = ветвь
V. = вена

Var. = вариант
r. = правый
l. = левый

Во множ. числе:

Aa. = артерии
Ligg. = связки
Mm. = мышцы

Nn. = нервы
Procc. = отростки
Rr. = ветви
Vv. = вены

♀ = женский
♂ = мужской

Процентные соотношения: из-за больших различий в способах измерений тела человека приводимые процентные соотношения, касающиеся размеров, следует рассматривать как приблизительные.

2. Общие термины, указывающие направление и положение

Перечисленные термины указывают на положение органов и частей тела по отношению друг к другу независимо от положения самого тела (горизонтального или вертикального) или конечностей. Эти термины универсальны, их используют не только в анатомии человека, но и в практической медицине, а также в сравнительной анатомии.

Общие термины

anterior – posterior = передний – задний
ventralis – dorsalis = вентральный (ближе к животу) – дорсальный (ближе к спине)
superior – inferior = верхний – нижний
cranialis – caudalis = краниальный (ближе к голове) – каудальный (ближе к копчику)
dexter – sinister = правый – левый
externus – internus = наружный – внутренний
superficialis – profundus = поверхностный – глубокий
medius, intermedius = средний, промежуточный
medianus = срединный, расположенный по срединной линии (срединная плоскость является сагиттальной плоскостью, разделяющей тело на правую и левую половины)
medialis – lateralis = медиальный (расположенный ближе к срединной линии) – латеральный (расположенный дальше от нее)
frontalis = фронтальный (расположенный во фронтальной плоскости или ближе к области лба)
longitudinalis = продольный (параллельный продольной оси)
sagittalis = сагиттальный (расположенный в сагиттальной плоскости)
tranversalis = расположенный в поперечной (горизонтальной) плоскости
transversus = поперечный (имеющий поперечное направление)

Термины, указывающие направление и положение в конечностях

proximalis – distalis = проксимальный (расположенный ближе к началу конечности) – дистальный (расположенный на большем удалении от него)

Для верхней конечности:
radialis – ulnaris = лучевой (на лучевой стороне) – локтевой (на локтевой стороне)

Для кисти:
palmaris – dorsalis = ладонный (ближе к ладони) – тыльный (ближе к тылу кисти)

Для нижней конечности:
tibialis – fibularis = большеберцовый – малоберцовый (ближе к той или иной стороне голени)

Для стопы:
plantaris – dorsalis = подошвенный – тыльный (ближе к подошве или к тылу стопы)

3. Использование скобок

[ ] Латинские термины в квадратных скобках — официальные альтернативные термины в соответствии с "Terminologia Anatomica" (1998), например: Ren [Nephros]. Приведены только те, которые отличаются своими корнями от основных терминов и необходимы для понимания клинических терминов. Использованы преимущественно на иллюстрациях, где орган или структура имеют ключевое значение. В квадратных скобках представлены также номера черепных нервов.

( ) Круглые скобки использованы:
– для терминов, приведенных в круглых скобках в "Terminologia Anatomica";
– для терминов, не включенных в официальную номенклатуру, но расцениваемых редакторами как важные и клинически существенные;
– для обозначения источника или начала некоторого образования (артерии, нерва), например N. intermedius (VII) и R. spinalis (A. vertebralis);
– для обозначения правой или левой стороны тела и приблизительной степени уменьшения или увеличения размера объекта, например (правая сторона, 70%).

4. Ориентирующие диаграммы

Большинство топографических изображений сопровождает «компас», отсылающий к иллюстрациям соседних областей:

1. List of abbreviations

Singular:

A.	= Arteria
Lig.	= Ligamentum
M.	= Musculus
N.	= Nervus
Proc.	= Processus
R.	= Ramus
V.	= Vena
Var.	= variation
r.	= right
l.	= left

Plural:

Aa.	= Arteriae
Ligg.	= Ligamenta
Mm.	= Musculi
Nn.	= Nervi
Procc.	= Processus
Rr.	= Rami
Vv.	= Venae
♀	= female
♂	= male

Percentages: In the light of the large variation in individual body measurements, the percentages indicating size should only be taken as approximate values.

2. General terms of direction and position

The following terms indicate the position of organs and parts of the body in relation to each other, irrespective of the position of the body (e.g. supine or upright) or direction and position of the limbs. These terms are relevant not only for human anatomy but also for clinical medicine and comparative anatomy.

General terms

anterior – posterior = in front – behind (e.g. Arteriae tibiales anterior et posterior)
ventralis – dorsalis = towards the belly – towards the back
superior – inferior = above – below (e.g. Conchae nasales superior et inferior)
cranialis – caudalis = towards the head – towards the tail
dexter – sinister = right – left (e.g. Arteriae iliacae communes dextra et sinistra)
internus – externus = internal – external
superficialis – profundus = superficial – deep (e.g. Musculi flexores digitorum superficialis et profundus)
medius, intermedius = located between two other structures (e.g. the Concha nasalis media is located between the Concha nasalis superior and inferior)
medianus = located in the midline (Fissura mediana anterior of the spinal cord). The median plane is a sagittal plane which divides the body into right and left halves.
medialis – lateralis = located near to the midline – located away from the midline of the body (e.g. Fossae inguinales medialis et lateralis)
frontalis = located in a frontal plane, but also towards the front (e.g. Processus frontalis of the maxilla)
longitudinalis = parallel to the longitudinal axis (e.g. Musculus longitudinalis superior of the tongue)
sagittalis = located in a sagittal plane
transversalis = located in a transverse plane
transversus = transverse direction (e.g. Processus transversus of a thoracic vertebra)

Terms of direction and position for the limbs

proximalis – distalis = located towards or away from the attached end of a limb or the origin of a structure (e.g. Articulationes radioulnares proximalis et distalis)

For the upper limb:
radialis – ulnaris = on the radial side – on the ulnar side (e.g. Arteriae radialis et ulnaris)

For the hand:
palmaris – dorsalis = towards the palm of the hand – towards the back of the hand (e.g. Aponeurosis palmaris, Musculus interosseus dorsalis)

For the lower limb:
tibialis – fibularis = on the tibial side – on the fibular side (e.g. Arteria tibialis anterior)

For the foot:
plantaris – dorsalis = towards the sole of the foot – towards the back of the foot (e.g. Arteriae plantares lateralis et medialis, Arteria dorsalis pedis)

3. Use of brackets

[ ] Latin terms in square brackets refer to alternative terms as given in the Terminologia Anatomica (1998), e.g. Ren [Nephros]. To keep the legends short, only those alternative terms have been added that differ in the root of the word and are necessary to understand clinical terms, e.g. nephrology. They are primarily used in figures in which the particular organ or structure plays a central role.

( ) Round brackets are used in different ways:
- for terms also listed in round brackets in the Terminologia Anatomica, e.g. (M. psoas minor)
- for terms not included in the official nomenclature but which the editors consider important and clinically relevant, e.g. (Crista zygomaticoalveolaris)
- to indicate the origin of a given structure, e.g. R. spinalis (A. vertebralis)
- to indicate the right or left side of the body and the approximate reduction or magnification of size, e.g. (right, 70%).

4. Orientation diagrams

Most of the topographic illustrations are supplied with "compass roses", which refer to the numbers of the illustrations of the respective adjacent regions:

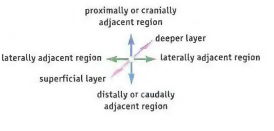

Новое дидактическое решение:

точность • ясность • клиническая направленность • для любой программы обучения

→ Вся макроскопическая анатомия

«Sobotta. Атлас анатомии человека» в двух томах детально освещает всю макроскопическую анатомию и отличается непревзойденным качеством иллюстраций. Новое издание атласа содержит около 2000 рисунков, из них более 200 новых.

→ Легкость в использовании

Атлас построен по регионарному принципу, что соответствует темам учебных сертификационных циклов. Новые упрощенные схемы вводного характера и общие обзоры помогут Вам шаг за шагом понять более сложные рисунки и связи.

→ Клиническая направленность в изучении предмета

Для облегчения перехода от анатомии к клинической практике в новое издание включены дополнительные иллюстрации клинического характера, в том числе изображения на основе новых методов визуализации (рентгенография, МРТ, КТ и т.д.), эндоскопические картины, интраоперационные цветные фотографии внутренних органов, изображения больных с типичными параличами и т.п.

→ Удобство в работе

К тому 2 прилагается брошюра с таблицами по мышцам, суставам и нервам.

→ 46, 386, T 24, T 25

Ссылки на соответствующие таблицы в брошюре. Таблицы также содержат перекрестные ссылки на рисунки в атласе

Перекрестные ссылки на другие рисунки в атласе

→ Новая навигационная система

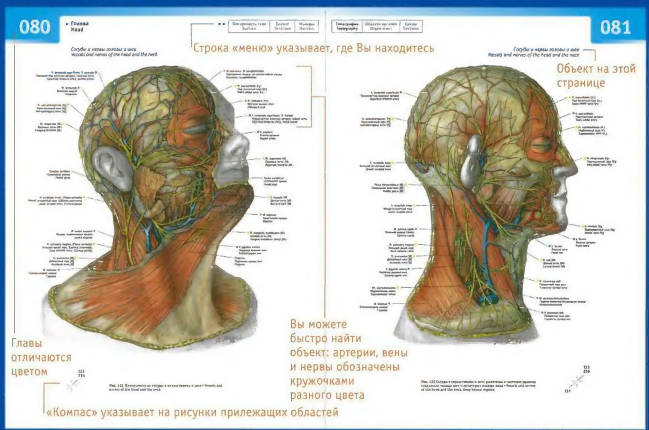

Данное издание представляет собой перевод оригинального издания **Atlas der Anatomie des Menschen**. Перевод опубликован по контракту с издательством «Эльзевир» (Elsevier).

Информация о новых изданиях и наименованиях на русском языке доступна на сайте издательства **www.elsevier.ru**

ELSEVIER

ISBN 978-5-91713-056-9